This is a digital copy of a book that was preserved for generations on library shelves before it was carefully scanned by Google as part of a project to make the world's books discoverable online.

It has survived long enough for the copyright to expire and the book to enter the public domain. A public domain book is one that was never subject to copyright or whose legal copyright term has expired. Whether a book is in the public domain may vary country to country. Public domain books are our gateways to the past, representing a wealth of history, culture and knowledge that's often difficult to discover.

Marks, notations and other marginalia present in the original volume will appear in this file - a reminder of this book's long journey from the publisher to a library and finally to you.

Usage guidelines

Google is proud to partner with libraries to digitize public domain materials and make them widely accessible. Public domain books belong to the public and we are merely their custodians. Nevertheless, this work is expensive, so in order to keep providing this resource, we have taken steps to prevent abuse by commercial parties, including placing technical restrictions on automated querying.

We also ask that you:

+ *Make non-commercial use of the files* We designed Google Book Search for use by individuals, and we request that you use these files for personal, non-commercial purposes.

+ *Refrain from automated querying* Do not send automated queries of any sort to Google's system: If you are conducting research on machine translation, optical character recognition or other areas where access to a large amount of text is helpful, please contact us. We encourage the use of public domain materials for these purposes and may be able to help.

+ *Maintain attribution* The Google "watermark" you see on each file is essential for informing people about this project and helping them find additional materials through Google Book Search. Please do not remove it.

+ *Keep it legal* Whatever your use, remember that you are responsible for ensuring that what you are doing is legal. Do not assume that just because we believe a book is in the public domain for users in the United States, that the work is also in the public domain for users in other countries. Whether a book is still in copyright varies from country to country, and we can't offer guidance on whether any specific use of any specific book is allowed. Please do not assume that a book's appearance in Google Book Search means it can be used in any manner anywhere in the world. Copyright infringement liability can be quite severe.

About Google Book Search

Google's mission is to organize the world's information and to make it universally accessible and useful. Google Book Search helps readers discover the world's books while helping authors and publishers reach new audiences. You can search through the full text of this book on the web at `http://books.google.com/`

B 3 778 208

UNIVERSITY
OF CALIFORNIA

UNIVERSITY OF CALIFORNIA
MEDICAL CENTER LIBRARY
SAN FRANCISCO

Virchows Archiv

für

pathologische Anatomie und Physiologie

und für

klinische Medizin.

Herausgegeben

von

Johannes Orth,

redigiert

von

Oscar Israel.

Band 182.

Folge XVIII. Band II.

Mit 15 Tafeln und 11 Textfiguren.

Berlin

Druck und Verlag von Georg Reimer

1905.

QM1
V.5

UNIV. OF
CALIFORNIA

Inhalt des 182. Bandes.

Erstes Heft (2. Oktober).

Seite

I. Saltykow, S., Über diffuse Myokarditis. (Hierzu Tafel I.) 1

II. Oppenheim, Moriz, und Löw, Otto, Klinische und experimentelle Studien zur Pathogenese der gonorrhoischen Epididymitis. (Aus der k. k. Universitäts-Klinik für Syphilidologie und Dermatologie und dem k. k. physiologischen Universitäts-Institute in Wien.) 39

III. Frankenberger, O., Angeborene Atresie des Kehlkopfes. (Aus dem Pathologisch-anatomischen Institut der Böhmischen Universität in Prag.) (Hierzu Tafel II.) 64

IV. Glas, Emil, Beiträge zur Pathologie gutartiger Tonsillartumoren. (Aus der k. k. Universitätsklinik für Kehlkopf- und Nasenkrankheiten in Wien.) (Hierzu Tafel III.) 91

V. Edling, L., Zur Kenntnis der Cystadenome des Pankreas. (Aus der pathologisch-anatomischen Abteilung des Karolinischen Instituts zu Stockholm. (Hierzu Tafel IV.) 110

VI. Rauenbusch, Ludwig, Über Gallertkrebs der Harnblase. (Aus dem Pathologisch-anatomischen Institut der Universität Breslau.) 132

VII. Wagener, O., Weitere Untersuchungen über Oxyuris vermicularis in der Darmwand des Menschen. (Aus der inneren Abteilung des Krankenhauses Bethanien in Berlin.) (Hierzu Tafel V.) 145

VIII. Nakai, Motokichi, Über die Entwicklung der elastischen Fasern im Organismus und ihre Beziehungen zu der Gewebsfunktion. (Aus dem Pathologischen Institut zu Berlin.) (Hierzu Taf. VI.) 153

Zweites Heft (4. November).

IX. Hart, Karl, Über das Aneurysma des rechten Sinus Valsalvae der Aorta und seine Beziehungen zum oberen Ventrikelseptum. (Aus dem Pathologischen Institut des Krankenhauses am Friedrichshain, Berlin.) 167

X. Schwarz, Gottfried, Phlebitis migrans (non syphilitica). (Aus der IV. mediz. Abteilung des k. k. Allgem. Krankenhauses in Wien.) (Hierzu Tafel VII.) 178

XI. Fuss, Siegfried, Der Lidspaltenfleck und sein Hyalin. (Aus dem Pathologischen Institut in Halle a. S.) (Mit 4 Textfiguren und Tafel VIII.) 194

XII. Hueter, C., Hypophysistuberkulose bei einer Zwergin. (Mit 1 Textfigur.) 219

110368

Seite

XIII. Oppenheimer, Rudolf, Riesenleberzellen bei angeborener Syphilis. (Aus dem Pathologischen Institut zu Genf.) (Hierzu Taf. IX.) 237

XIV. Risel, W., Über die erste Entstehung von Leberabscessen durch retrograde Embolie. (Aus dem Pathologischen Institut zu Leipzig.) (Mit 1 Textfigur.) 258

XV. Bindo de Vecchi, Doppelseitiges Nierensarkom mit chromaffinen Zellnestern. (Aus dem Pathologischen Institut der Universität Bologna.) (Hierzu Taf. X.) 282

XVI. Raubitschek, Hugo, Über Nierenamyloidose. (Aus der Prosektur des Kaiser Franz Josef-Spitals, Wien X.) (Hierzu Tafel XI.) 297

XVII. Napp, Otto, Über den Fettgehalt der Nebenniere. (Aus dem Pathologischen Institut des Städtischen Krankenhauses im Friedrichshain, Berlin.) 314

XVIII. Katzenstein, M., Experimenteller Beitrag zur Erkenntnis der bei Nephritis auftretenden Hypertrophie des linken Herzens. (Aus der speziell physiologischen Abteilung des Physiologischen Instituts in Berlin.) (Mit 3 Textfiguren.) . . 327

Drittes Heft (4. Dezember).

XIX. Kirschner, I., Paraffin-Injektionen in menschliche Gewebe. Eine histologische Studie. (Aus dem Pathologischen Institut der Universität Berlin.) (Hierzu Taf. XII.) 339

XX. Zipkin, Rahel, Hyalinähnliche collagene Kugeln als Produkte epithelialer Zellen in malignen Strumen. (Aus dem Pathologischen Institut der Universität Bern.) (Hierzu Taf. XIII.) 374

XXI. Fuss, S., Der Greisenbogen. (Aus dem Pathologischen Institut zu Halle a. S.) (Hierzu Taf. XIV.) 407

XXII. Swart, G., Vier Fälle von pathologischer Blutbildung bei Kindern. (Bantische Krankheit? Syphilis?) (Aus dem Pathologischen Institut zu Marburg.) 419

XXIII. Elbe, Die Nieren- und Darmveränderungen bei der Sublimatvergiftung des Kaninchens in ihrer Abhängigkeit vom Gefäßnervensystem. (Aus dem Institut für allgemeine Pathologie und pathologische Anatomie in Rostock.) (Mit 1 Textfigur.) 445

XXIV. Gredig, M., Über eine Entwicklungsstörung im Kleinhirn in einem Fall von Spina bifida lumbosacralis. (Aus dem Pathologischen Institut in Heidelberg.) (Hierzu Taf. XV.) 498

XXV. Kleine Mitteilung.

Bittorf, Al., Ein Beitrag zur Lehre von der Entstehung von Höhlen im Rückenmark und über symptomlose Hydromyelie. (Mit 1 Textfigur.) 520

Berichtigung 529

Virchows Archiv
für
pathologische Anatomie und Physiologie
und für
klinische Medizin.
Band 182. (Achtzehnte Folge Bd. II.) Heft 1.

I.

Über diffuse Myokarditis.

Von
Dr. S. Saltykow,
Privatdozenten der pathologischen Anatomie und der allgemeinen Pathologie
an der Universität Basel.

(Hierzu Taf. I.)

Diese Arbeit wurde ursprünglich durch einen seltenen Fall der „isolierten" akuten diffusen Myokarditis angeregt, welchen ich in der pathologisch-anatomischen Anstalt in Basel zu secieren Gelegenheit gehabt habe.

Auch wollte ich anfangs mich in der Darstellung auf diese Myokarditisform beschränken, von welcher ich bald darauf einen zweiten Fall untersuchen konnte. Da ich aber später bei der Untersuchung zweier Fälle einer subakuten Myokarditis bei Diphtherie und eines Falles einer diffusen fibrösen Myokarditis zur Überzeugung gelangte, daß die dabei wahrgenommenen Veränderungen verschiedene Stadien eines und desselben Prozesses darstellen, so entschloß ich mich zu versuchen, durch eine gemeinschaftliche Behandlung aller dieser Formen der diffusen Myokarditis der Lösung verschiedener strittiger Fragen näherzutreten.

Ich will die drei verschiedenen Myokarditisformen erst einzeln für sich besprechen, indem ich jedesmal nach der vorausgehenden Mitteilung eigener Fälle die betreffenden Literaturangaben berücksichtigen werde; dann werde ich manche

Fragen von allgemein-pathologischem Interesse herausgreifen, um schließlich die Ergebnisse der ganzen Untersuchung zusammenzufassen.

I. Akute diffuse „isolierte" Myokarditis.

1. Fall. Der Krankengeschichte, welche ich der Liebenswürdigkeit des Herrn Prof. Hildebrand verdanke, entnehme ich folgende Angaben:

Der 37jährige Mann hat vor 4 Jahren einen Abszeß an der linken Seite des Halses gehabt; vor 1 Jahre hat er einen Lungenkatarrh durchgemacht. Seit 4 Wochen besteht eine Anschwellung unterhalb des rechten Unterkiefers, welche bei der Aufnahme auf die chirurgische Abteilung des Basler Bürgerspitals hühnereigroß ist. Am 4. Juni wird die Anschwellung, welche sich bei der Operation als ein Abszeß mit gelbgrünem, rahmigem Eiter herausstellt, incidiert und ausgelöffelt. Der Patient steht am 6. Juni auf, und der weitere Verlauf der Wundheilung ist zunächst ein normaler. Am 14. Juni hat der Patient Schüttelfrost und eine Temperatursteigerung auf 40,6°. Am 15. ist die Temperatur auf 37,7° abgefallen, das allgemeine Befinden bleibt aber gestört (Erbrechen). Am 16. Juni befindet sich der Patient eine Zeitlang in einem Collapszustande, fast pulslos. Am 17. abends hat er wieder einen Collapsanfall und heftiges Druckgefühl in der Herzgegend. Am 18. Juni 1½ Uhr morgens plötzlich ein heftiger dispnoischer Anfall und Tod.

Bei der an demselben Morgen vorgenommenen Sektion fand ich im wesentlichen folgendes:

Die Operationswunde am Halse klafft ziemlich weit, ihr Boden ist von blassen Granulationen ausgekleidet und von einem dünnen, graugelblichen Belag bedeckt. Die cervikalen Lymphdrüsen sind vergrößert.

In den Lungen finden sich einzelne schiefrige und käsige tuberkulöse Herde. Milz und Leber zeigen mäßige Stauungsveränderungen, die Nieren sind parenchymatös degeneriert.

Nun fällt bei der Sektion das Herz durch sein eigentümliches Aussehen auf: es ist bedeutend, gleichmäßig vergrößert, seine Wandungen sind verdickt, seine Höhlen erweitert. Die Muskulatur weist eine etwas geringere Konsistenz auf und ist im ganzen von graurötlicher Farbe mit einem verschieden stark ausgesprochenen Stich ins Gelbliche. Ferner sieht man überall in der Muskulatur sowohl verschieden große, schmutzig graugelbliche Flecken, wie schärfer begrenzte Herde von der gleichen Farbe; diese Herde sind stecknadelkopfgroß bis erbsengroß und prominieren deutlich sowohl auf dem Flachschnitt wie gegen die Herzhöhle hin. Zwischen den Flecken und Herden sind verschiedene Übergänge in dem Sinne zu sehen, daß an den

Stellen, wo die Muskulatur im ganzen mehr gelblich verfärbt ist, die Gebilde weniger scharf auftreten, stechen aber gegen einen mehr graurötlichen Grund deutlicher ab. Von der Schnittfläche läßt sich überall eine schmutzig-gelbliche Flüssigkeit abstreichen. Die ganze Veränderung ist hochgradiger und diffuser im Bereiche des linken Ventrikels, dagegen sind am rechten Ventrikel umschriebene Herde zahlreicher. Das Perikard und das Endokard sind vollständig glatt und der Klappenapparat bietet nichts Auffallendes.

Das Myokard sah dank den vorspringenden Herden und der Flüssigkeit an der Schnittfläche so deutlich infiltriert, geschwollen aus, daß ich trotz des ganz ungewöhnlichen Bildes schon bei der Sektion die Diagnose auf akute, diffuse produktive Myokarditis stellen mußte.

Die mikroskopische Untersuchung sämtlicher übrigen Organe ergab nichts Wesentliches zur Ergänzung des makroskopisch Wahrgenommenen. In einer cervikalen Lymphdrüse aus der Nähe der Wunde wurden Tuberkel gefunden.

Mikroskopische Untersuchung des Herzens. Es wurden dem Herzen an 8 verschiedenen Stellen Stücke entnommen, welche in 96proz. Alkohol, in Sublimat, in Müller-Formol und in Formol fixiert und in Celloidin eingeschlossen wurden. Es wurden auch Gefrierschnitte untersucht. Als Färbungen wurden die Methoden von Nissl-Reddingius, van Gieson-Weigert (Eisenhämatoxylin), Hämalaun-Eosin und für die Gefrierschnitte Sudan III mit Hämalaun gebraucht.

Die Untersuchung ergab das folgende Resultat:

An denjenigen Stellen, welche makroskopisch ganz diffus verändert erscheinen, sieht man schon bei schwacher Vergrößerung, daß die Muskelfasern weit auseinander liegen und die Räume zwischen denselben von zelligen Massen erfüllt sind (Fig. 1, Taf. I). Was zunächst die besser erhaltenen Muskelfasern anbelangt, so zeigen dieselben bei Sudanfärbung eine ziemlich hochgradige fettige Degeneration, indem sie sämtlich von kleinsten Fetttröpfchen dicht durchsetzt erscheinen. An den eingebetteten Präparaten ist die Querstreifung der Fasern undeutlich, ihre Kerne sind im großen und ganzen spärlicher als normalerweise. Verhältnismäßig wenige Fasern zeigen

wachsartige Degeneration mit Anschwellung und Zerfall zu größeren und kleineren homogenen Klumpen. Hier und da findet man auch andere Degenerationsformen, so Vacuolisierung und fibrilläre Spaltung.

Die zelligen Massen sind entweder gleichmäßig zwischen den Muskelfasern verteilt oder sie bilden größere unregelmäßige Felder mitten in der Muskulatur oder auch wohl im perivasculären Bindegewebe. Oft findet man umschriebene zellige Herde, welche entweder den am makroskopischen Präparat gesehenen entsprechen oder bedeutend kleiner sind und makroskopisch erst am mikroskopischen Schnitt sichtbar werden. Viele dieser Herde sind von kernarmem Muskelgewebe umgeben.

Die zelligen Massen bestehen in allen diesen Fällen aus den nämlichen Elementen, nur quantitativ variiert die Zusammensetzung ganz beträchtlich. Diese Elemente sind: sternförmige, vielfach verästelte und spindelförmige Fibroblasten mit großen Kernen und einem reichlichen, zarten Protoplasma (Taf. I, Fig. 2, oben links); ebenfalls große, aber abgerundete Zellen mit schaumartigem (Nissl-Färbung), oft vacuolisiertem Protoplasma (Polyblasten) (Fig. 2, oben rechts); in der Regel etwas kleinere, manchmal aber auch größere eckige, oft spindelförmige Elemente mit einem dunkel färbbaren (gewöhnliche Färbungen), körnigen Protoplasma und großen Kernen (Fig. 3; Fig. 2 unten zwei besonders große Elemente, in dem einen eine Mitose); neutrophile, polymorphkernige Leukocyten, Fig. 2, inks oben); runde, lymphocytoide Zellen (Fig. 2, rechts unten). Bedeutend spärlicher sind Plasmazellen, Mastzellen (Fig. 2, unten rechts drei Exemplare) und Klasmatocyten vertreten. In den verschiedenen protoplasmareichen Elementen sind ziemlich oft Mitosen zu sehen (Fig. 2).

Oft findet man diese sämtlichen Elemente nebeneinander in fast gleicher Menge; an anderen Stellen sind die Leukocyten etwa ebenso zahlreich wie sämtliche größeren Zellen; an wiederum anderen Stellen sind die Leukocyten durch Lymphocyten ersetzt, welche letztere an weiteren Stellen gänzlich fehlen. Manchmal findet man kleine Herde ausschließlich aus protoplasmareichen Zellen zusammengesetzt (Fig. 3), fast ohne jede Beimengung kleinerer Zellformen. Stellenweise zeigen die protoplasmatischen

Zellen hochgradigen Zerfall des Protoplasmas und Schrumpfung der Kerne; im höchsten Grade der Degeneration sehen diese Zellen den in Zerfall begriffenen Leukocyten ähnlich aus. Die Fibroblasten und die Polyblasten kann man am besten an Stellen des ursprünglichen perivasculären Bindegewebes studieren, wo sie oft weniger dicht aneinander liegen. Sowohl an den leukocytenreichen Stellen, wie an solchen, wo fast ausschließlich protoplasmatische Zellen (Fibroblasten, Polyblasten) vorliegen, ist das Gewebe vielfach von Fibrinnetzen durchsetzt. Die Blutgefäße und die Kapillaren zeigen eine Vergrößerung und Vermehrung der Endothelien und der sonstigen Wandzellen, senden sehr oft Sprossen. Das zellige Gewebe ist vielfach von zahlreichen neugebildeten Kapillaren durchsetzt. Im Lumen der Gefäße hat die Leukocytenmenge zugenommen. In der zelligen Masse findet man, und je genauer man untersucht desto reichlicher, verschieden große Reste der Muskelfasern. Teils sind es größere homogene Klumpen der kontraktilen Substanz, welche von Zellen umgeben und durchsetzt sind, teils kleine und kleinste Körner dieser Substanz, welche mit zelligen Elementen innig untermischt sind. Solche Körner sind oft auch im Protoplasma der Zellen eingeschlossen. Zellen, die hier in erster Linie in Betracht kommen, sind die eingangs an dritter Stelle als eckige, mit dunklem Protoplasma versehene Elemente erwähnten. Aus diesen Zellen und der degenerierten kontraktilen Substanz setzen sich vielfach noch recht scharf begrenzte und leicht als Muskelfasern erkennbare Gebilde zusammen; die Zellen zeigen dabei oft die erwähnten Zerfalls und Degenerationsveränderungen. Solche Gebilde liegen auch an Stellen, wo die zelligen Elemente sonst nicht allzu reichlich sind (Fig. 4, Taf. I). An den Stellen, wo die Zellen weniger dicht aneinander liegen, sieht man oft parallel aneinander verlaufende Bindegewebsstreifen, welche der Richtung der Muskelfasern entsprechen, und zwischen denselben Reste der kontraktilen Substanz und oben erwähnte zellige Elemente. Stellenweise werden auch Riesenzellen angetroffen, welche meist eine längliche Form aufweisen (Fig. 5). Gegen das besser erhaltene Muskelgewebe zu sind degenerierte Muskelfasern zu sehen, in deren kontraktilen Substanz weniger zahlreiche Zellen eingelagert sind. Nur

ausnahmsweise werden in solchen Fasern Leukocyten gefunden. Noch weiter in das erhaltene Muskelgewebe hinein trifft man Fasern mit sehr großen einfachen oder auch mit mehreren nebeneinander gelagerten Kernen und mit deutlich vermehrtem bandförmigen, körnigen Sarkoplasma (vgl. Fig. 9, Taf. I).

Es wurden keine Mikroorganismen in den Schnitten gefunden (ein Züchtungsversuch wurde nicht gemacht).

2. Fall. Der Zufall wollte, daß ich wenige Tage nach der ersten Beobachtung einen ähnlichen Fall zur Untersuchung erhielt.

Bei der Sektion (Prof. Kaufmann) eines Mannes mit einer in Heilung begriffenen Brandwunde, welcher plötzlich gestorben war, wurden keine auffallenden Veränderungen an den Organen, abgesehen vom Herzen, gefunden.

Das Herz war bedeutend vergrößert mit verdickten Wandungen und erweiterten Höhlen. Die Muskulatur war sehr schlaff, graubräunlich mit einem Stich ins Gelbliche. Stellenweise war die Farbe etwas mehr gelblich, doch sah man keine deutlichen Flecken oder gar Herde. Das Perikard, das Endokard und die Klappen waren ohne Besonderheiten. Im übrigen zeigte das Herz vorgeschrittene Fäulnisveränderungen (ausgedehnte blutige Imbibition des Endokards).

Infolge dieser letzteren Besonderheit des Falls konnte die Veränderung makroskopisch nicht mit Sicherheit diagnostiziert werden, da die Schlaffheit und die Farbe des Myokards schließlich auch durch Fäulnis hervorgerufen sein könnten. Erst durch die mikroskopische Untersuchung konnte ich feststellen, daß es sich um eine Myokarditis ähnlicher Art wie im ersten Fall handelte.

Mikroskopische Untersuchung. Es wurden 8 verschiedene Myokardstellen nach Formol- oder Alkoholfixierung und Einbettung, daneben Gefrierschnitte untersucht. Die Färbungsmethoden waren dieselben wie im ersten Fall.

Bei der Untersuchung fand ich folgendes. Die Muskelfasern sind gleichmäßiger und weniger stark als im ersten Fall durch zellige Massen auseinander geschoben. Die fettige Degeneration ist ebenso ausgesprochen, dagegen die übrigen Degenerationsformen noch unbedeutender als im ersten Fall.

In der zelligen Masse herrschen kleine Zellformen vor, und zwar sowohl neutrophile polymorphkernige Leukocyten wie Lymphocyten. Diese letzteren sind im Durchschnitt größer als im ersten Fall, viele derselben besitzen einen breiteren Protoplasmasaum, werden zum Teil oval, sehen mit einem Wort wie Plasmazellen aus. Sowohl die Lymphocyten wie die Leukocyten liegen vielfach in dichteren Ansammlungen. Die Leukocyten zeigen in diesem Fall häufig einen ausgesprochen körnigen Zerfall und es entstehen kleinste, auf den ersten Blick absceßähnliche, aber nicht scharf abgegrenzte Herde. Spärliche eosinophile Leukocyten werden ebenfalls angetroffen.

Auch die protoplasmareichen großen Zellen sind reichlich vertreten, nur sind sowohl die Fibroblasten wie die Polyblasten und die im ersten Fall getrennt erwähnten dunkel tingierten Zellen schärfer begrenzt, ihr Protoplasma ist dichter, es prävaliert im Durchschnitt die Spindelform.

Deutliche, von gewucherten Zellen aufgefüllte Muskelfasern sind seltener, dagegen findet man auch hier gröbere und feinere, von Zellen umgebene Reste der kontraktilen Substanz. Als neue Elemente wären hier dicke, lange, spindelförmige Zellen zu erwähnen mit einem besonders dunkel gefärbten, dichtkörnigen oder homogenen Protoplasma, welche morphologisch Übergänge zu den schon erwähnten eckigen, dunklen Zellen zeigen. Riesenzellen sind in diesem Fall bedeutend zahlreicher (Figuren 6, 7, Taf. I), oft sitzen dieselben den Enden degenerierter Fasern an (Fig. 7) und sind ziemlich gleichmäßig im Präparat verteilt.

In den Muskelfasern sind die Kerne oft auffallend groß und hell, nehmen fast die ganze Breite der Fasern ein und sind in einem sehr reichlichen, bandförmigen Sarkoplasma eingelagert; in diesem letzteren sind oft die Pigmentkörner gleichmäßig verstreut (Fig. 9, Taf. I). Endothelien der kleinen Gefäße sind vielfach gewuchert und füllen das Lumen fast gänzlich aus. Ziemlich ausgedehnte Fibrinnetze werden ebenfalls gefunden. Die in ihren Maschen eingeschlossenen Leukocyten zeigen einen mehr oder weniger hochgradigen Zerfall. Im subepikardialen Fettgewebe sind zahlreiche Fibroblasten, Leukocyten und Lymphocyten zu sehen.

Einen nur in diesem Fall gemachten Befund stellen ziemlich zahlreiche kleine nekrotische Herde dar. Die Herde sehen meist rundlich, manchmal aber auch länglich aus. Oft werden kleine, thrombierte Gefäße innerhalb dieser Herde oder neben denselben gefunden. Die Muskelfasern sind innerhalb der Herde kernlos und ganz homogen, glänzend. Die entzündlichen Zellen, welche ebenso zahlreich sind wie in der Umgebung, sind nur als kleine, dunkle Chromatinklümpchen erkennbar (Fig. 8, Taf. I).

Infolge der Fäulnis ist die Färbung überall etwas blasser, weniger scharf.

Das Gewebe ist allenthalben von zahlreichen großen, vielfach zu zwei gelagerten und Fäden bildenden Gram-negativen Bazillen mit leicht abgerundeten Enden durchsetzt. Diese verteilen sich ganz unabhängig vom entzündlichen Prozeß, sind gleich zahlreich an den zellreichen und an fast zellosen Stellen, oder in vollständig ruhendem Fettgewebe. Sonst wurden keine Mikroorganismen gefunden. (Die kulturelle Untersuchung auf aërobe Bakterien ist negativ ausgefallen.)

Trotzdem Myokarditisfälle der eben beschriebenen Art, wie schon eingangs erwähnt, recht selten sind, findet man doch eine Reihe hierher gehörender Fälle in der Literatur verzeichnet. Übrigens muß ich Rühle und Fraentzel beistimmen, wenn sie sagen, daß akute diffuse Myokarditis vielleicht noch häufiger vorkommt, aber nicht tödlich zu verlaufen braucht.

Die genauer beschriebenen und typischen Fälle stammen aus der allerletzten Zeit (1898—1904); sie wurden von Rindfleisch, Freund, Fiedler (4 Fälle), Carpenter (Fall 2), Sellentin (2 Fälle) mitgeteilt. Mit unseren Fällen sind es also 11.

Es handelt sich dabei sowohl um Kinder, wie um junge erwachsene Individuen. In keinem dieser Fälle wurde am Leben die Diagnose auf Myokarditis gestellt; manchmal fehlten überhaupt Symptome, welche auf eine organische Herzerkrankung hindeuten könnten. Meist traten akute Erscheinungen eines unbestimmten Unwohlseins mit Brechen, dyspnoischen Anfällen oder Krampfanfällen auf, welches mit plötzlichem Tod im Lauf weniger Tage endigte; in anderen Fällen wird Druck- oder

Schmerzempfindung in der Herzgegend und Erscheinungen seitens des Pulses erwähnt.

Erst bei der Sektion wurde in diesen Fällen die akute Myokarditis als Ursache des plötzlichen Todes gefunden. Gemeinschaftlich für alle die Fälle ist der Umstand, daß die Myokardveränderung die einzige bei der Sektion gefundene oder wenigstens die weit wichtigste war; daher die Bezeichnung „isolierte" Myokarditis (Sellentin).

Das makroskopische Aussehen des Herzens war meist ein sehr typisches. In sämtlichen Fällen wird eine Vergrößerung des Herzens, manchmal eine sehr beträchtliche, angegeben (nur in Fall 2, Sellentin, ist die Vergrößerung nicht ausdrücklich betont); meist wird auch Dilatation erwähnt.

Im Übereinstimmen mit den angeführten Fällen aus der Literatur waren auch in meinen Fällen das Perikard, das Endokard und die Klappen unverändert.

Es fällt ferner die fast identische Beschreibung des Myokards durch die verschiedenen Autoren auf. Stets wird die Herzwand als schlaff oder wenigstens weich, brüchig bezeichnet, ihre Farbe ist blaß, grau oder gelblich, wobei die Muskulatur ein fleckiges Aussehen bietet; meist sind die Flecken gelblich, manchmal grau und rot. Es wird auch gelegentlich von gelblichen Herden gesprochen, nie waren aber diese so deutlich prominierend wie in meinem ersten Fall. Ziemlich oft werden ferner Ecchymosen der Muskulatur oder des Epikards erwähnt.

Bei der mikroskopischen Beschreibung ist in den Literaturfällen immer nur vom Auseinanderdrängen der Muskelfasern durch die zelligen Massen die Rede. In keinem Fall fand ich so dichte, die Muskelfasern ersetzende Zellenansammlungen erwähnt wie in meinem ersten Fall (Fig. 1, Taf. I). In bezug auf die Zellformen ist die Beschreibung einzelner Fälle eine sehr abweichende.

Freund erwähnt nur multinucleäre, daneben auch eosinophile Leukocyten, Fiedler hauptsächlich Rundzellen, selten multinucleäre Leukocyten und im Fall 1 eosinophile Leukocyten. Im Fall Schmorl (4. Fall, Fiedler) werden außerdem große epithelioide Zellen beschrieben. Carpenter hat

Ansammlungen ausgewanderter Leukocyten und Vermehrung der Bindegewebszellen wahrgenommen. Rindfleisch spricht von multinucleären Eiterzellen und außerdem von einkernigen Zellen verschiedener Größe. Sellentin beschreibt Lymphocyten und vielgestaltige große Zellen, welche er ohne weiteres für wuchernde Bindegewebszellen hält; daneben sah er Mastzellen und multi- und uninucleäre Leukocyten.

Was aktive Veränderungen an den Muskelfasern anbelangt, so faßt, wie es scheint, Carpenter eine Vergrößerung und Vermehrung der Muskelkörperchen in diesem Sinne auf; dagegen hält Sellentin die Muskelkernvergrößerung in seinen Fällen für einen denerativen Vorgang. Auch Freund erwähnt die Vergrößerung einzelner Muskelkerne.

Die Vielgestaltigkeit der Elemente der zelligen Masse ist in meinen Fällen eine ganz außerordentlich große. Es sind multinucleäre Leukocyten, Lymphocyten, Fibroblasten, Plasmazellen, Mastzellen, Klasmatocyten und eosinophile Leukocyten in verschiedener Menge vertreten. Von besonderem Interesse ist aber die Anwesenheit von Zellen, welche in deutlicher Beziehung zu den Muskelfasern stehen. Sie sind entweder in der kontraktilen Substanz eingelagert oder bilden die Fortsetzung degenerierter Fasern, indem sie reihenweise und strangförmig in dem Perimysium liegen, oder umzingeln gruppenweise Reste der kontraktilen Substanz. Es handelt sich um mehr oder weniger eckige oder spindelförmige Elemente mit dunklem, dichtem Protoplasma, welche sowohl ihrem Aussehen wie ihrer Lagerung nach ganz außerordentlich an die Myoblasten bei Entzündung der Skelettmuskeln erinnern. Auch hier, im Myokard, war ihre Entstehung aus den Muskelkernen und aus dem Sarkoplasma ganz unverkennbar. Im letzten Abschnitt dieser Arbeit komme ich noch einmal auf diesen wichtigen Punkt zu sprechen. Vielfach liegen diese Zellen im Granulationsgewebe mit anderen Elementen untermischt. Sie werden hier zum großen Teil allmählich atypisch: ihr Protoplasma rundet sich ab und sie sehen den in demselben Sinne veränderten Bindegewebszellen ähnlich aus. Die beiden Zellarten bezeichnete ich dann bei der Beschreibung kurzweg als Polyblasten, ohne daß ich von jeder einzelnen Zelle sagen könnte, ob sie bindegewebi-

gen oder muskulären Ursprungs sei. Eine weitere Veränderung der in Rede stehenden Zellen ist die Schrumpfung der Kerne, Zerfall und Verkleinerung des Protoplasma, wodurch schließlich Elemente entstehen, welche manchmal von den degenerativen Leukocyten nicht zu unterscheiden sind.

Zwei Befunde möchte ich noch anführen, welche ich sonst nur von Schmorl (Fall 4 Fiedlers) erwähnt finde. Es sind das erstens Riesenzellen, welche an den Muskelfasern oder auch scheinbar frei liegen und den Muskelriesenzellen bei Regeneration der Skelettmuskeln entsprechen. Ein weiterer Befund sind kleine nekrotische Herde mitten im entzündeten Gewebe. Neben oder in diesen Herden fand ich manchmal durch dichte, hyalinfibrinöse Thromben geschlossene kleine Gefäße, was zur Annahme berechtigt, daß die die Nekrose hervorrufende Schädlichkeit auf dem Blutwege auf das Gewebe einwirkte, und zwar entweder unmittelbar oder durch die Vermittlung der Thrombose.

Eine für die uns beschäftigende Krankheit nebensächliche, aber prinzipiell wichtige Frage ist die nach dem Vorkommen der eosinophilen Leukocyten (Freund, Fiedler, Schmorl). Auch ich habe vereinzelte typische eosinophile Leukocyten mit großen, scharf abgegrenzten Granula und großem Protoplasma in der zelligen Masse gesehen, wie sie wohl bei jeder akuten Entzündung gelegentlich angetroffen werden. Nie sind aber diese Zellen in so großer Menge vorhanden, wie die von Fiedler und Schmorl beschriebenen. In diesem letzteren Fall handelt es sich gewöhnlich um eine dichte Durchsetzung des Protoplasmas gewöhnlicher neutrophiler Leukocyten (oder der Zellen jeder anderen Art) durch kleine, unregelmäßige, unscharfe pseudoeosinophile Granula, welche meiner Meinung nach Zerfallsprodukte der roten Blutkörperchen darstellen und von Phagocyten aufgenommen werden. Solche granulierte Zellen fehlen meiner Erfahrung nach in keinem Falle, wo einigermaßen bedeutende Blutungen stattgefunden haben (wie sie auch im Fall Fiedler ausdrücklich erwähnt werden). Diese Zellen habe ich schon mehrmals gelegentlich erwähnt (z. B. dieses Archiv Bd. 153, Zeitschrift für Heilkunde Bd. XXI, vgl. darüber Anna Saltykow, Inaug.-Diss., Zürich 1901).

Was die Deutung des gesamten beschriebenen Prozesses anbelangt, so faßt Freund denselben allerdings als eine „beginnende“ diffuse eitrige Myokarditis auf; doch fand man in keinem Fall eine deutliche eitrige Einschmelzung, was auch Rindfleisch ausdrücklich betont, trotzdem er kurzweg von Eiterzellen redet, worunter er offenbar polymorphkernige Leukocyten meint. Nach der Überzeugung der meisten Autoren handelt es sich in diesen Fällen um eine nichteitrige Entzündung.

Auch in unseren Fällen könnte man nicht gut von Eiterung reden, trotzdem auch größere, fast ausschließlich zellige Herde bestanden. Man traf eben in diesen Herden trotz des gelegentlich beobachteten Zerfalls zu viele gut erhaltene Zellen, darunter auch große Fibro- und Myoblasten. Im Fall 2 habe ich dichterer, herdweiser Leukocytenansammlungen Erwähnung getan. Ähnliche Herde meint offenbar Freund, wenn er sagt, daß man hier von mikroskopisch kleinen Abscessen sprechen könnte. Nur waren bei mir diese Herde sehr spärlich und es fehlte das wichtige Merkmal der Abscedierung — der Gewebszerfall gänzlich, es waren eben nur Infiltrate.

Was die Ätiologie dieser Myokarditisform anbetrifft, so finden wir auch hier eine sehr weitgehende Ähnlichkeit zwischen den beschriebenen Fällen. Sämtliche Autoren nehmen mit mehr oder weniger Bestimmtheit einen infektiösen Ursprung an; die meisten bringen die Myokarditis mit mehr oder weniger Wahrscheinlichkeit mit verschiedenen entzündlichen Prozessen im Körper in Zusammenhang, doch war in keinem Fall ein solcher Zusammenhang strikte nachzuweisen, auch waren die vermeintlichen primären Prozesse keine intensiven gewesen. Rindfleisch macht in seinem Fall einen Magendarmkatarrh verantwortlich, Freund Gelenkrheumatismus. Sellentin führt die Infektion in einem Fall auf Karbunkel, im zweiten auf Fluor albus zurück. Nur im zweiten Fall Fiedlers könnten, allerdings harmlos aussehende, Unterschenkelgeschwüre als Ausgangspunkt der Infektion betrachtet werden, für die übrigen 3 Fälle und für den Fall Carpenter konnte gar keine Ursache gefunden werden. In unserem ersten Fall war die operierte tuberkulöse Lymphadenitis und im zweiten eine Brand-

wunde die einzigen Veränderungen, welche für die Myokardinfektion verantwortlich gemacht werden könnten.

Daß es sich tatsächlich um einen infektiösen Prozeß handeln muß, was ja a priori das Wahrscheinlichste ist, überzeugt man sich am besten durch den Vergleich dieser Myokarditisform mit den Fällen der nächsten Gruppe, deren infektiöse Natur allgemein angenommen wird und mit welchen sie vielfache Übereinstimmungen aufweist. Der bakteriologische Befund war stets negativ, wenn man vom Fall Rindfleischs absieht, welcher in Schnitten keine Mikroorganismen fand, wohl aber kulturell isolierte Kolonien eines wenig virulenten Staphylococcus citreus erhielt; ein solcher Befund bei dem bösartigen, akuten Prozeß ist eher angebracht, an eine Verunreinigung glauben zu lassen. Auf dieses Mißverhältnis zwischen dem Aussehen des Prozesses und dem bakteriologischen Befund Rindfleischs weist auch Fiedler hin. Im Einklang hiermit stehen auch meine Befunde. Im ersten Fall wurden keine Mikroorganismen gefunden, und die im zweiten Fall in großer Menge gefundenen Bazillen müssen als Fäulnisbazillen aufgefaßt werden.

Wir sind also bis auf weiteres in bezug auf die nähere Ätiologie dieser Fälle auf Vermutungen angewiesen. Jedenfalls muß man Fiedler beistimmen, daß das allgemeine Bild dieser Fälle weder in klinischer noch in anatomischer Hinsicht an eine gewöhnliche Sepsis denken läßt. Sellentin denkt an die Möglichkeit, daß ein spezifischer, unbekannter Mikroorganismus diese Erkrankung hervorrufen könnte, wogegen man einwenden muß, daß, wie wir weiter sehen werden (II. Abschnitt), auch in den Fällen, welche wohl auf bekannte Mikroorganismen zurückgeführt werden müssen, die bakteriologischen Befunde eigentlich ebenso negativ sind, wie in diesen Fällen. Mithin müßte man entweder an eine rein toxische Wirkung denken, oder auf irgendwelche besondere ungünstige Lebensbedingungen in dem Myokard zurückgreifen, welche das frühzeitige Absterben der Mikroorganismen bedingen würden (vgl. darüber Sellentin). In diesen beiden Fällen bliebe aber natürlich die Ursache der ausschließlichen Lokalisation der Entzündung im Myokard ebenso unaufgeklärt.

Das oben angeführte mikroskopische Bild und daneben das

Vorkommen des fibrinösen Exsudates im Myokard in dem Fall Freunds und in meinen Fällen sprechen entschieden für den akuten Charakter der Krankheit, was die Autoren schon in den Überschriften ihrer Arbeiten zum Ausdruck bringen.

Von den bei dieser Myokarditis angetroffenen degenerativen Muskelveränderungen wird gewöhnlich eine mehr oder weniger stark ausgesprochene fettige Degeneration angeführt, selten eine hyaline Degeneration oder scholliger Zerfall. In unseren Fällen war auch nur die fettige Degeneration von einiger Ausdehnung und Intensität, die übrigen Degenerationen waren nur an wenigen Stellen stärker ausgesprochen. Keiner der Autoren nimmt die Möglichkeit einer primären Degeneration mit sich daran anschließender Entzündung an. Dafür springt in diesen Fällen die hauptsächliche Bedeutung der Wucherungs- und Infiltrationsprozesse zu sehr in die Augen, wie das Sellentin für seine Fälle erwähnt. Man bekommt entschieden den Eindruck, daß die progressiven und die degenerativen Prozesse im wesentlichen gleichzeitig durch eine und dieselbe Ursache hervorgerufen werden (Freund).

Um schließlich dem vorzubeugen, daß einer, der die betreffenden Fälle nicht aus eigener Anschauung kennt, durch die häufige Erwähnung von Herden irregeführt wird, möchte ich betonen, was übrigens auch Freund schon getan hat, daß die Herde nur Stellen mit intensiveren Veränderungen darstellen und daß, trotzdem andererseits fast gänzlich unveränderte Partien angetroffen werden, der Prozeß als solcher doch als ein diffuser bezeichnet werden muß. Es kommen hier keine so scharf abgesetzte Herde vor, wie z. B. bei metastatischer eitriger Myokarditis, die Entzündung ist oft auf große Bezirke in gleicher Intensität ausgebreitet, oft bleiben nur ganz kleine, nicht affizierte Partien übrig.

Abgesehen von den bis jetzt angeführten Autoren erwähnen Bernheim, Rühle und Fraentzel kurz das Vorkommen einer akuten diffusen Myokarditis.

Ferner findet man hauptsächlich in der älteren Literatur Fälle, welche den oben besprochenen nahestehen und nur in der einen oder in der anderen Beziehung von denselben abweichen.

Erstens sind es die Fälle von Bartels und Ehrlich,

welche sich von den typischen hauptsächlich dadurch unterscheiden, daß am Herzen andere Veränderungen, abgesehen von der Myokarditis, angetroffen wurden.

Im Fall Bartels wurde der Beschreibung nach eine Endokarditis mitralis gefunden, welche aber als frisch bezeichnet wird und demnach secundär gewesen sein könnte.

Ehrlich hält seine Myokarditis für eine vom Perikard ausgehende, da eine Herzverwachsung vorhanden war und die Veränderung am stärksten unterhalb des Epikards ausgesprochen war. Außerdem bestand perniciöse Anämie und Sarkom. Das makro- und mikroskopische Aussehen der beiden Herzen erinnert sehr an die vorher beschriebenen Fälle.

Weiter könnten hierher die von Demme und Dubini mitgeteilten Myokarditisfälle gehören, in welchen die Elemente des „Eiters" erst mikroskopisch in dem erweichten Gewebe des Herzens nachgewiesen werden konnten. Insofern handelt es sich hier wohl um keine gewöhnliche eitrige Myokarditis.

Oppolzer und Salter erwähnen je einen Fall mit eitriger Infiltration der ganzen Muskulatur des Herzens. Im Fall Salter kam es stellenweise zur Bildung von Eiterhöhlen. Diese Veränderung wäre ja, theoretisch genommen, bei weiterer oder stürmischerer Entwicklung der oben besprochenen Fälle denkbar. Es könnte sich aber vielleicht auch ursprünglich um umschriebene Abscesse gehandelt haben; war es doch zu einer Zeit, wo nach eigenem Zeugnis Salters manche Pathologen eine Myokarditis von einer Perikarditis nicht zu unterscheiden vermochten. Jedenfalls aber gehören die noch älteren Fälle von Stanley und von Latham nicht hierher; der Beschreibung nach müssen es herdweise eitrige Myokarditiden gewesen sein. Gemeinschaftlich mit unseren Fällen wäre nur die angeblich isolierte Erkrankung des Myokards und die Unklarheit des klinischen Bildes.

Als Kuriosum wäre noch anzuführen, daß ein anscheinend hierher gehörender Fall der diffusen akuten Myokarditis bei einem Kalb beobachtet wurde (Perroncito).

II. Diffuse Myokarditis bei infektiösen Krankheiten.

1. Fall. Der 6jährige Knabe ist mit der klinischen Diagnose: Morbilli, Diphtherie, zur Sektion gekommen. Es wurde Erstickungstod

angenommen. Bei der Sektion wurde der diphtherische Prozeß geheilt gefunden; abgesehen von einer akuten hämorrhagischen Nephritis und der parenchymatösen Leberdegeneration (welche Befunde auch die mikroskopische Untersuchung bestätigte), wurde ein folgender Herzbefund erhoben.

Der Herzbeutel enthielt etwa 50 ccm klare Flüssigkeit. Das Herz war etwas größer, beide Ventrikel waren erweitert, das Endokard und die Klappen waren zart. Die Muskulatur besaß eine gewöhnliche Konsistenz und zeigte eine graurote Farbe mit einem Stich ins Gelbliche. Auf dem Flachschnitt war das Myokard deutlich graugelb gefleckt.

Mikroskopische Untersuchung. Es wurden 9 verschiedene Stücke in Formol fixiert und teils eingebettet, teils an Gefrierschnitten untersucht. Gefärbt wurden die Schnitte wie in den ersten 2 Fällen.

Schon bei schwacher Vergrößerung fällt die Zunahme der Kernmenge auf. Die Muskelfasern erscheinen vielfach durch zellige Massen unterbrochen, sind zum größten Teil entweder wachsartig zerklüftet oder von feinsten Fetttröpfchen durchsetzt. Nach der Einbettung sehen sie in diesem letzteren Fall sehr blaß aus. Oft sind die wachsartige und die fettige Degeneration in der Weise kombiniert, daß die in homogene Klumpen zerfallenen Fasern auch die Fettreaktion aufweisen.

Die zelligen Massen sind an verschiedenen Stellen verschieden reichlich: an einigen wenigen Stellen handelt es sich nur um eine mäßige Zunahme der Kernmenge zwischen den einzelnen Fasern, dagegen sind die Fasern an den meisten Stellen durch das Granulationsgewebe weit auseinandergeschoben; sowohl einzelne Fasern wie ganze Muskelbündel sind hier durch größere Zellanhäufungen unterbrochen. Auch bei schwacher Vergrößerung sieht man schon, daß die bei weitem meisten Zellkerne eine länglichovale Form besitzen und daß die Zellen und die Zellstränge meist in der Richtung der Muskelfasern parallel nebeneinander verlaufen.

Bei starker Vergrößerung nimmt man wahr, daß kleine Zellformen, und zwar hauptsächlich Lymphocyten ziemlich spärlich sind, die erwähnten Kerne gehören größeren eckigen oder abgerundeten protoplasmareichen Zellen. Es werden auch

noch größere, mit vielen Ausläufern versehene Zellen angetroffen, welche leicht als Fibroblasten erkannt werden können. Die oben erwähnten protoplasmatischen Zellen von unbestimmtem Charakter beherrschen jedoch das Bild. Sie liegen zum Teil zwischen den Muskelfasern und auch im perivasculären Bindegewebe, zum Teil aber mitten in den in Degeneration begriffenen Muskelfasern. Hier sind sie entweder zwischen den homogenen Klumpen eingelagert oder bilden, dicht aneinander liegend, kompakte Fortsetzungen der Muskelfasern, welche hier ihre kontraktile Substanz gänzlich eingebüßt haben. Auch in Fällen, wo diese Zellen weniger zahlreich sind, sieht man die Fortsetzung der degenerierten Fasern in Form von Kanälen, welche von dünnen, bindegewebigen Streifen begrenzt sind und verstreute Zellen in ihrem Lumen enthalten (Fig. 10, Taf. 1).

Einige der eben beschriebenen Zellen haben ein zarteres, wabenartiges Protoplasma, die meisten aber ein dichteres, körniges, dunkler gefärbtes Protoplasma und große helle, mit Kernkörperchen und großen Chromatinkörnern versehene Kerne. An anderen Stellen haben diese Zellen eine Spindelform angenommen (Fig. 10), lassen sich aber meist von den zum Teil ebenfalls spindelförmigen Bindegewebszellen unterscheiden: ihr Protoplasma behält seine eben aufgezählten Eigenschaften bei, das ganze Gebilde ist schärfer begrenzt und plumper als die Fibroblasten; viele dieser Zellen schließen Reste der kontraktilen Substanz ein. Nicht selten weisen diese Elemente, sowohl die eckigen wie die spindelförmigen, Mitosen auf. An manchen Stellen sind nur unregelmäßige Reste der kontraktilen Substanz zu finden, welche von gruppenweise angeordneten Zellen umgeben sind. Auch hier handelt es sich hauptsächlich um die zuletzt besprochenen Zellen. Manche derselben zeigen bohnenförmige Kerne. Die in der kontraktilen Substanz eingeschlossenen Elemente sind oft kleiner, ihre Kerne dunkel gefärbt, strukturlos und in verschiedener Weise gekrümmt und eingekerbt.

Spärliche Klasmatocyten, Mastzellen und eosinophile Leukocyten werden in dem gewucherten perivasculären Bindegewebe angetroffen. Die besser erhaltenen Muskelfasern weisen ein bandförmiges, vermehrtes Sarkoplasma und beträchtlich vergrößerte Kerne auf (vgl. Fig. 9, Taf. I).

In den Blutgefäßen, deren Wandungen eine mäßige Vergrößerung und Vermehrung der zelligen Elemente erfahren haben, sind neben spärlichen polymorphkernigen Leukocyten manchmal ziemlich zahlreiche rundkernige Zellen zu sehen.

2. Fall. Bei einem im Verlaufe der Diphtherie plötzlich gestorbenen Kinde wurde das Herz diffus vergrößert gefunden; die muskulöse Wand war verdickt, von grau-bräunlicher Farbe, stellenweise etwas gelblich, etwas fester. Das Perikard und das Endokard waren ohne Besonderheiten.

Es wurden nur zwei verschiedene Stellen nach Sublimatfixierung untersucht.

Mikroskopische Untersuchung. Das fibrilläre Bindegewebe ist etwas diffus vermehrt, in demselben sind zahlreiche, meist spindelförmige Zellen eingelagert, und zwar sowohl schlanke Fibroblasten wie die im letzten Fall beschriebenen plumpen Elemente. Daneben sind auch eckige und abgerundete protoplasmareiche Zellen und spärliche Lymphocyten und Plasmazellen zu sehen.

Die Muskelfasern zeigen stellenweise eine vermehrte Menge Kerne. Die degenerativen Veränderungen sind weniger stark ausgesprochen als im letzten Fall, zumal ist die wachsartige Degeneration ziemlich schwach vertreten. Doch findet man auch hier homogene Klumpen der kontraktilen Substanz in dem zelligen Gewebe eingelagert. Die Blutgefäße sind stark mit Blut von gewöhnlicher Zusammensetzung gefüllt.

Die sog. interstitielle Myokarditis ist bei infektiösen Krankheiten seit längerer Zeit bekannt. Hayem hat als erster 1869 diese Veränderung genauer beschrieben, nachdem schon vorher Böttcher, Stein und Waldeyer ähnliches gesehen haben. Am häufigsten sind die infektiösen Myokarditiden bei Diphtherie (Rosenbach, Birch-Hirschfeld, Leyden [1882], Unruh, Oertel, Huguenin, Schemm, Romberg, Scagliosi, Hallwachs, Ribbert, Deguy und Weill) und bei Typhus abdominalis (Böttcher, Stein, Waldeyer, Hayem, Hoffmann, Leyden [1882], Landouzy und Siredey, Romberg) beschrieben worden. Bedeutend seltener wurde diese Myokarditis bei anderen Infektionen gesehen, so bei Scharlach (Goodhart, Romberg, Sellentin), Pocken (Hayem [1870], Landouzy und Siredey [1887]), Erysipelas (Leyden [1882]), Gonorrhoe

(Leyden [1883]), Tuberkulose (Hayem [1870]), Rheumatismus (West).

Daß es sich in allen diesen Fällen um den nämlichen Prozeß handelt, wird in diesen Arbeiten mehrmals betont. Dasselbe beweisen die Publikationen, welche die Myokarditis bei den verschiedenen Krankheiten gemeinschaftlich behandeln (Hayem [1870], Rosenbach, Romberg). Von besonderem Interesse ist aber für uns die Angabe von Sellentin, daß die von ihm bei Scharlach beobachtete Myokarditis ähnlich aussah wie die oben besprochene isolierte Myokarditis. Fiedler betont ebenfalls die Ähnlichkeit der beiden Myokarditisformen.

In klinischer Hinsicht haben diese Fälle insofern eine Ähnlichkeit mit den Fällen der ersten Gruppe, als die Myokarditis meist die erst bei der Sektion entdeckte Ursache des plötzlichen Todes war und in den Fällen mit geheiltem spezifischen Prozesse die einzige wesentliche pathologische Veränderung im Körper darstellte.

Ätiologisch werden die Fälle allgemein mit der betreffenden Infektionskrankheit in Zusammenhang gebracht und die Myokarditis wird entweder für eine infektiöse oder toxische Veränderung gehalten. Die positiven bakteriologischen Befunde sind dabei sehr spärlich. Rosenbach hat in dem Myokard verschiedene Bakterien gefunden, legt aber selber wenig Gewicht auf diesen Befund. Degny und Weill geben an, die Myokarditis werde bei Diphtherie durch einen Diplococcus hervorgerufen. Die für die Hauptkrankheit spezifischen Mikroorganismen wurden meines Wissens bei den uns interessierenden Fällen nie im Myokard gefunden. Auch in unseren Fällen konnten keine Mikroorganismen nachgewiesen werden. Diese negativen Resultate sind angebracht, an die toxische Natur der Krankheit glauben zu lassen, was auch von verschiedener Seite angenommen wird.

Was das makroskopische Aussehen des Herzens anbelangt, so findet man bei manchen Autoren eine Beschreibung, welche an die Veränderungen in den Fällen der ersten Gruppe ebenfalls lebhaft erinnert (Hayem [1869], Birch-Hirschfeld. Leyden [1883], Landouzy und Siredey [1887]). In anderen Fällen unterscheidet sich das Herz dadurch, daß es entweder

nicht vergrößert oder gar klein ist, daß die Konsistenz nicht vermindert oder sogar vermehrt ist (wie auch in unseren Fällen), oder auch die Muskulatur nicht blaß und nicht fleckig aussieht. Romberg gibt an, daß das Herz in seinen Fällen makroskopisch meist nichts Auffallendes bot.

Nach dem mikroskopischen Befund können die Fälle in zwei Hauptgruppen getrennt werden: solche, bei welchen nur oder fast nur interstitielle Rundzelleninfiltration erwähnt wird und solche, bei welchen auch Gewebswucherung angegeben wird.

Zu der ersten Gruppe gehören die Fälle von Birch-Hirschfeld, Leyden (1883), Landouzy und Siredey (1885), Hallwachs und wahrscheinlich von Unruh (die Zellen nicht genauer bezeichnet). Die Infiltration ist verschieden stark ausgesprochen, bald diffus, bald mehr herdförmig, oder hauptsächlich um Gefäße herum.

In der zweiten Gruppe spricht Leyden (1882) von einer intermuskulären Zellwucherung. Landouzy und Siredey (1887), Romberg, Ribbert erwähnen neben Rundzelleninfiltration eine Wucherung der Bindegewebszellen, Sellentin außerdem multinucleäre Leukocyten. Weitere Autoren (Hayem, Rosenbach, Oertel, Huguenin, Schemm, Romberg, Scagliosi) beschreiben die Beteiligung an der Proliferation sowohl der Rundzellen und der Bindegewebszellen, wie der Muskelelemente. In demselben Sinne muß man wohl auch die Äußerungen von Waldeyer und von Hoffmann deuten, wenn sie die Ähnlichkeit der Myokardveränderung mit den von ihnen in der Skelettmuskulatur beschriebenen Prozessen hervorheben.

Die Beteiligung der Muskelelemente wird von einzelnen Autoren in verschiedener Weise geschildert. Einige derselben konnten sich davon überzeugen, daß die vermehrten Muskelkerne samt dem neugebildeten Sarkoplasma zu freien Zellen werden und sich der zelligen Masse beimengen (Waldeyer, Hayem [1869], Hoffmann, Huguenin). Von denselben typischen Elementen ist auch in anderen Arbeiten die Rede, wobei sich die Verfasser über ihre Entstehung aus Muskelelementen oder aus Bindegewebszellen nicht bestimmt ausdrücken (Hayem [1870], Rosenbach). Eine Wucherung der

Muskelkerne oder Vermehrung des Sarkoplasma erwähnen auch Oertel, Schemm, Romberg, Scagliosi, vielleicht Deguy und Weill (freie Muskelkerne im Exsudat). Romberg spricht übrigens der Veränderung die Bedeutung einer pathologischen Proliferation ab.

Auf die Frage nach der Beteiligung der Muskelelemente an der Wucherung werden wir spezieller zusammenfassend zurückkommen. Hier möchte ich nur erwähnen, daß in meinen Fällen neben Rundzellen- und Leukocyteninfiltration und Neubildung von Bindegewebszellen das Auftreten von eigentümlichen, oft spindelförmigen Zellen wahrgenommen wurde, deren Entstehung ich auf die Wucherung der Muskelkerne und des Sarkoplasma im Sinne der oben erwähnten Autoren zurückführen muß.

Die Muskelfasern zeigten bei der uns beschäftigenden Myokarditisform stets mehr oder weniger stark ausgesprochene degenerative Veränderungen, und zwar hauptsächlich die fettige und die wachsartige Degeneration, welche Veränderungen auch in unseren Fällen bestanden. Auf die Beziehungen, welche zwischen den degenerativen und den entzündlichen Veränderungen bestehen könnten, werden wir, um Wiederholungen zu vermeiden, erst später in dem allgemeinen Teil zu sprechen kommen.

Es müßten hier noch die Gefäßveränderungen kurz besprochen werden. Nachdem Hayem zuerst die proliferierende Endarteriitis der kleinen Gefäße bei Myokarditis als eine bedeutungsvolle Veränderung beschrieben hat, wurde diese Gefäßentzündung von verschiedenen französischen Autoren (Bouchut, Labadie-Lagrave, Martin, Landouzy und Siredey, Huguenin) als die hauptsächliche oder gar die einzige Veränderung am Herzen bei Infektionskrankheiten beschrieben. Ich habe in Übereinstimmung mit anderen (z. B. Oertel, Scagliosi) die Gefäßentzündung nicht stärker ausgesprochen gefunden, als es den Veränderungen der übrigen Gewebe entsprach; fehlen doch Gefäßveränderungen dieser Art eigentlich bei keiner Entzündung.

Nach den Beschreibungen der Autoren handelt es sich in den in Rede stehenden Fällen meist um eine akute Entzündung, wie auch die meisten Autoren ausdrücklich angeben, in

einzelnen Fällen um eine mehr subakute Form. Ich rechne meine beiden Fälle zu den subakuten, zumal auf Grund des Vergleichs mit meinen Fällen der ersten Gruppe, welche ja einen ausgesprochenen akuten Charakter tragen. In den Fällen der diphtherischen Myokarditis sah ich bedeutend weniger Leukocyten und Rundzellen, dagegen waren die Veränderungen an den fixen Gewebselementen viel stärker ausgesprochen und vorgeschrittener: die Zellen waren weniger protoplasmareich und vielfach spindelförmig geworden. Sehr unklar ist die Stellungsnahme von Romberg, welcher zwar die Bezeichnung „akute Myokarditis" im Gegensatz zur chronischen fibrösen Myokarditis für diese Fälle annimmt, den Prozeß aber für einen sowohl klinisch als anatomisch chronischen hält.

Nur Goodhart bezeichnet die postscarlatinöse Myokarditis in seinem Fall als eitrig und spricht von eitriger Infiltration der Herzwand. Ähnlich faßt offenbar auch West seinen Fall auf. Romberg gibt an, daß die Infiltration so stark war, daß eine eitrige Myokarditis vermutet werden konnte (vgl. in der ersten Gruppe eine ähnliche Äußerung Freunds). Abgesehen von diesen Autoren ist in keinem der Fälle von einer Eiterung die Rede.

Was die Häufigkeit der ausgesprochenen infektiösen Myokarditis anbelangt, so kann ich die Angabe von Romberg über das häufige Vorkommen dieser Veränderung nicht bestätigen; so habe ich versuchsweise 10 Herzen von Kindern mit Diphtherie und Scharlach hintereinander ohne Auswahl untersucht und kein einziges Mal progressive Prozesse angetroffen. Ich muß vielmehr Schemm beistimmen, daß diese Myokarditis recht selten vorkommt, wenn sie auch nicht mehr zu den Raritäten gehört. Wenn aber Romberg an den meisten makroskopisch normal aussehenden Herzen mikroskopisch interstitielle Prozesse nachweisen konnte, so glaube ich wohl, daß man ähnliche Veränderungen von geringerer Intensität öfters antreffen wird, wenn man das ganze Herz mikroskopisch durchmustert, wie das Romberg getan hat. Man wird aber ähnliches auch an Herzen anderer Herkunft finden, wie das die von Krehl durchgeführten systematischen Herzuntersuchungen bei Herzfehlern beweisen und wovon ich mich ebenfalls bei der Untersuchung mancher Herzen überzeugen konnte.

III. Diffuse chronische fibröse Myokarditis.

Bei der Sektion eines 77jährigen Mannes mit der klinischen Diagnose Emphysem, Myokarditis, Vitium cordis fand ich neben Emphysem folgende Veränderungen am Herzen.

Das Herz war groß, 480 g schwer, seine Höhlen waren erweitert, die Wand verdickt. Die Muskulatur war braunrot, sah auf dem Flachschnitt grobfaserig aus und schloß zahlreiche bis höchstens linsengroße, unscharf begrenzte, eingesunkene, grauweiße Stellen ein. Das Endokard, die Klappen und das Epikard waren gleichmäßig etwas verdickt. Die Intima der rechten Kranzarterie war vollständig glatt, die der linken und der Aorta zeigte ganz geringe, umschriebene, gelbliche Verdickungen.

Mikroskopische Untersuchung. Es wurden 4 verschiedene Stellen in Formol fixiert und eingebettet. Bei der Untersuchung fand ich folgendes.

Die Muskelbündel und Muskelfasern sind durch ein verschieden stark entwickeltes neugebildetes Bindegewebe voneinander getrennt. Das Bindegewebe bildet stellenweise größere Felder, nur zum Teil dem ursprünglichen perivasculären Gewebe entsprechend. Meist besteht es aus feinen, wellig verlaufenden Fibrillen, stellenweise aus dickeren Fasern. Im allgemeinen ist es kernarm, hier und da sieht man eine größere Anzahl ovale Kerne und spindelförmige Fibroblasten. Daneben sind auch spärliche Lymphocyten, Mastzellen und vereinzelte neutrophile Leukocyten zu sehen. Die im Bindegewebe eingelagerten Muskelfasern sind zum Teil verschmälert, atrophisch, die meisten Fasern sind aber breit, ihr Sarkoplasma ist deutlich vermehrt, manchmal bandförmig (vgl. Fig. 9, Taf. I), ihre Kerne sehr groß, hell, plattenförmig. Die Gefäße weisen an Stellen mit dichterem Bindegewebe eine mäßige Verdickung der Intima und hyaline Degeneration der Media auf; an anderen Stellen sind die Veränderungen unbedeutend und bestehen nur in leichter Vergrößerung und Vermehrung der Endothelkerne. In den Gefäßen findet man hier und da eine etwas vermehrte Menge Leukocyten.

Die mehr oder weniger umschriebenen fibrösen Umwandlungen des Myokards werden heutzutage bekanntlich in den meisten Fällen auf primäre Zirkulationsstörungen (Arteriosklerose) mit Nekrose und nachträglicher reparatorischer Bindegewebswucherung zurückgeführt. Diese arteriosklerotischen Schwielen brauchen aber nicht immer herdförmig zu sein, es kommen auch Fälle ausgebreiteter fibröser Umwandlung des Myokards vor, und zwar bei Einengung der Hauptstämme der Kranzarterien und gleichmäßiger Muskeldegeneration. Ich verfüge über eine eigene Beobachtung dieser Art; fast ganz gleichmäßig war die Wand des linken Ventrikels von bindegewebigen Zügen durchsetzt infolge der Obliteration der linken Kranzarterie.

Und doch noch anders verhält sich der oben beschriebene Fall. An den Gefäßen konnten keine wesentlichen Veränderungen gefunden werden, und die Bindegewebswucherung war über das ganze Herz verbreitet. Es liegt nahe, in diesem Fall eine primäre proliferative Myokarditis anzunehmen, welche ein fibröses Stadium erreicht hat. Angaben über eine derartige diffuse fibröse Myokarditis fehlen nicht in der Literatur.

Rühle und Fraentzel erwähnen das Vorkommen einer chronischen diffusen Myokarditis. Leyden (1882) beschreibt den Übergang der intermuskulären entzündlichen Kernwucherung in fibröse „atrophische" Herde. Landouzy und Siredey haben eine diffuse Durchwucherung des Herzens durch fibröse Züge gesehen, deren Entstehung sie auf eine akute Myokarditis während einer vor zwei Jahren durchgemachten typhösen Infektion zurückführen. In einer späteren Arbeit beschreiben diese Autoren das Vorkommen bei Myokarditis von fibrösen Zügen neben den zelligen Infiltraten (Fall 4). Fiedler nimmt ebenfalls einen Übergang der diffusen akuten Myokarditis in eine fibröse Schrumpfung an unter Anführung einer hierher gehörenden klinischen Beobachtung. Auch Ribbert äußert sich auf Grund seiner Untersuchung für eine Umwandlung der diphtherischen Myokarditis in Schwielen. Ziegler führt einen Fall der Schwielenbildung auf eine puerperale Infektion zurück. Von primärer fibröser Myokarditis spricht auch Fujinami. Josserand und Gallevardi beschreiben zwei Fälle einer aus-

gedehnten primären fibrösen Myokarditis (welche sie subakut nennen) mit dunkler Ätiologie. Diese Myokarditis hatte mit der akuten diffusen Myokarditis außerdem das Gemeinschaftliche, daß sie „isoliert" war. Zuppinger teilt zwei Fälle von diffuser chronischer Myokarditis mit; in einem derselben hat sich die Myokarditis im Anschluß an Diphtherie entwickelt. Und wenn schließlich Rühle, Unruh, Fraentzel eine Heilung der akuten diffusen Myokarditis für wahrscheinlich halten, so geschieht es nicht ohne Voraussetzung, daß dabei fibröse Veränderungen hinterlassen werden.

Darnach halte ich mich für berechtigt anzunehmen, daß es sich auch in meinem Fall um eine diffuse fibröse Myokarditis handelt, welche aus einer akuten entstanden ist.

Durch diesen Fall ist die Kette der diffusen Myokarditisformen geschlossen. Ich habe zwei ganz akute Fälle (zumal der erste), zwei subakute, deren zweiter den Übergang in eine chronische Form zeigte, und eine chronische fibröse Myokarditis hintereinander beschrieben und hoffe gezeigt zu haben, daß es sich dabei um verschiedene Stadien eines und desselben entzündlichen Prozesses handelt.

Nachdem ich die einzelnen Myokarditisformen besprochen habe, möchte ich, bevor ich zu den allgemeinen Schlüssen übergehe, welche aus diesen Beobachtungen zu ziehen sind, noch etwas ausführlicher auf einige prinzipielle Fragen eingehen.

In erster Linie will ich die Beteiligung der Muskelelemente an der Wucherung bei Myokarditis ins Auge fassen.

Daß dabei eine Vergrößerung und Vermehrung der Muskelkerne zustande kommt, ist schon öfters beschrieben worden. Einige der betreffenden Autoren habe ich schon bei der Besprechung der Myokarditis der II. Gruppe erwähnt. Die Veränderung wurde übrigens auch bei anderen Erkrankungen des Myokards wahrgenommen, so zum Beispiel bei sonst rein degenerativen Vorgängen (vgl. z. B. Schemm); nur kann derselben in diesen Fällen keine besondere Bedeutung beigemessen werden. Anders verhält es sich damit, wie wir sehen werden, bei der diffusen sog. „interstitiellen" Myokarditis.

Am menschlichen Material sahen bei Myokarditis Ehrlich, Oertel, Scagliosi, Freund, Sellentin eine Vergrößerung bezw. Vermehrung der Kerne. Dem gegenüber erwähnen Stein, Rindfleisch, Bartels, Landouzy und Siredey (1887), Hallwachs ausdrücklich, keine proliferativen Veränderungen an den Muskelkernen gesehen zu haben.

Von großem Interesse ist der Umstand, daß bei der experimentellen Reizung des Myokards fast sämtliche Autoren Mitosen der Muskelkerne auftreten sahen (Martinotti, Bonome, Mircoli, Berent, Tallquist, Oppel). Weniger bestimmt sind die Angaben von Binaghi, welcher Mitosen in den „Sarkolemm"kernen sah, und von Elsberg, welcher ihre Zugehörigkeit zu den Kernen der Muskelscheide für möglich hält.

Weitere Autoren beschreiben neben der Kernwucherung weitgehendere Proliferationserscheinungen an den Muskelelementen. Der vielfach (und nicht nur bei Myokarditis) beschriebenen Vermehrung des Sarkoplasma (Hayem [1869], Rosenbach, Huguenin, Ehrlich, Romberg), so daß dasselbe sehr lang, bandförmig wird, messe ich nicht unbedingt die Bedeutung eines zur Zellenneubildung führenden Prozesses bei. Ich konnte diese Veränderung (Fig. 9, Taf. I) sowohl in den akuten als in subakuten Fällen, in dem Fall der chronischen Myokarditis und bei verschiedenen anderen chronischen Prozessen wahrnehmen. Auf Grund meiner Untersuchungen muß ich zum Schluß kommen, daß diese Veränderung wohl eine progressive ist, meist aber nicht das Anfangsstadium einer akuten Proliferation der muskulären Elemente bedeutet. Dagegen kommt es oft zu dieser Protoplasmavergrößerung gerade in den Fällen, wo keine Zellvermehrung daraus zustande kommt. Die Veränderung hat meist die Bedeutung eines hypertrophischen Prozesses oder einer abortiven Proliferation. Wenn die Muskelelemente es nicht zur Vermehrung bringen, so vergrößern sich eben die Kerne und das Sarkoplasma und bleiben in diesem Zustande auch längere Zeit hindurch.

Der akute Proliferationsprozeß geht in der Regel anders vor sich. Gleichzeitig mit der Kernvermehrung teilt sich auch schon das etwas angeschwollene und bei Nissl-Färbung deutlich hervortretende Sarkoplasma. Es entstehen sehr frühzeitig

mehr oder weniger zahlreiche, abgesonderte Muskelzellen innerhalb der Muskelfasern, es kommen Bilder zustande, welche oft sehr lebhaft an die Veränderungen der Skelettmuskeln bei Entzündung, unter anderem an die „Muskelzellenschläuche" erinnern. Die neugebildeten Zellen sind protoplasmareich, eckig oder unregelmäßig abgerundet, ihr Protoplasma färbt sich bei gewöhnlichen Färbungsmethoden in der Regel intensiver als dasjenige anderer Zellen, ist sehr dicht und feinkörnig. Bei Nissl-Färbung ist das Protoplasma ebenso wabenartig wie dasjenige anderer Zellarten, nur etwas kompakter und zum Teil körnig. Die eckige Form ist bei dieser Färbung noch deutlich ausgeprägt, man sieht oft das Protoplasma an den Ecken in kurze Fortsätze auslaufen, nie sind aber die Zellen so stark verästelt wie die Myoblasten der Skelettmuskeln (vgl. meine Arbeiten in den Verh. d. D. path. Ges. IV. 1902 und in diesem Archiv Bd. 171).

Das weitere Verhalten dieser Zellen schwankt je nach den Veränderungen der kontraktilen Substanz. Ist diese letztere im geringeren Grade wachsartig und fettig degeneriert, so bleiben die Zellen innerhalb der Fasern eingeschlossen, runden sich dabei noch stärker ab, ihr Protoplasma verkleinert sich, zeigt an der Peripherie körnigen Zerfall, ihre Kerne werden kleiner, dunkler mit weniger deutlichem Chromatingerüst, sie krümmen sich und nehmen oft die Nierenform an. Diese Veränderung kommt manchmal an Fasern zustande, die noch sehr scharf begrenzt sind und in deren Umgebung die Wucherung und die Infiltration sehr schwach ausgesprochen ist, so daß von einer Einwanderung der Zellen von außen in die Faser keine Rede sein kann (Fig. 4, Taf. I).

In den Fällen, wo der schollige und körnige Zerfall der kontraktilen Substanz stärker ausgesprochen ist, werden die jungen, neugebildeten, eckigen Muskelzellen sehr frühzeitig frei, die Fasern lösen sich sozusagen in diese Zellen auf (Fig. 3, Taf. I). Die Zellen können auch weiter von den Fasern weg in das interstitielle Bindegewebe hineinwandern, wo sie dann oft von abgerundeten Bindegewebszellen nicht zu unterscheiden sind. Zeigen sie auch hier die eben beschriebenen Degenerations- und Schrumpfungsveränderungen, so werden sie oft den in Zerfall begriffenen Leukocyten zum Verwechseln ähnlich.

Später werden die besser erhaltenen Myoblasten schärfer begrenzt, ihr Protoplasma wird noch dichter und sie nehmen zum größten Teil eine Spindelform an, wie ich hauptsächlich bei subakuter diphtherischer Myokarditis sehen konnte (Fig. 10, Taf. I).

Die meisten der eben kurz dargestellten Proliferationsvorgänge sind schon mehrmals, hauptsächlich aber von den älteren Autoren, beschrieben worden.

Böttcher beschrieb eine Ablösung spindelförmiger Zellen von den Muskelfasern in einem Typhusherzen. Virchow spricht von spindelförmigen, „vielleicht dem Sarcolemma angehörigen" Elementen im Herzen einer Puerpera (S. 47). Waldeyer sah neugebildete lange, spindelförmige Muskelelemente mit deutlicher Querstreifung bei eitriger Myokarditis. Bernheim erwähnt die Neubildung von Muskelzellen, welche die Muskelscheiden ausfüllen können. Über die Bildung von Muskelzellen berichtet auch Huguenin und gibt an, in der „Kapsel" der Myoblasten Querstreifung gesehen zu haben. In einer geradezu klassischen Weise beschreibt Hayem (1869) in seiner sehr bekannt gewordenen mustergiltigen Abhandlung über die Herzveränderungen bei Typhus die progressiven Veränderungen der Muskelelemente bei Myokarditis. Jeden von ihm damals geschriebenen Satz in bezug auf die morphologischen Einzelheiten des Prozesses fand ich bei meinen Untersuchungen bestätigt. Carpenter spricht von Vermehrung der Muskelkörperchen, worunter er allerdings vielleicht nur die Muskelkerne meint. Hoffmann sagt nur, daß die Neubildungsprozesse am Herzen beim Typhus ebenso vor sich gehen, wie an den Skelettmuskeln, an welchen er ja eine Proliferation der Muskelzellen beschreibt. Diese Ähnlichkeit der beiden Prozesse, auf welche auch ich oben hingewiesen habe, betont auch Waldeyer. Obgleich Hayem in einer weiteren Arbeit (1870) sich über die muskuläre Natur der Zellen weniger bestimmt ausdrückt, ist seine Fig. 6 jener Arbeit ganz außerordentlich typisch, und an der Zelle a könnte man glauben, eine Querstreifung zu sehen. Rosenbach, welcher ebenfalls von der Herkunft der in Rede stehenden Zellen von den Muskelelementen sich nicht definitiv überzeugen konnte, spricht über von Zellen ausgefüllte Peri-

mysiumschläuche und gibt in seinen Figg. 5 und 6 Bilder wieder, welche in ganz auffallender Weise an die Wucherungsprozesse der Skelettmuskeln erinnern.

Die unregelmäßigen, spindelförmigen, plumpen Myoblasten, welche von den oben angeführten Autoren beschrieben wurden, sind dermaßen typisch, daß auch diejenigen, welche ihre muskuläre Natur bestimmt bestreiten, dieselben doch wiederfinden und ihre Herstammung diskutieren konnten.

Romberg hält dieselben für Bindegewebszellen, da er sie nie innerhalb der Muskelfasern fand und nie eine Querstreifung an denselben wahrnehmen konnte. Ribbert erklärt dieselben ebenfalls für Bindegewebszellen. Sellentin, welcher die betreffenden Elemente in sehr typischer Weise beschreibt und reihenförmig angeordnet sah, bezeichnet dieselben, wie oben angeführt, ohne weiteres als Bindegewebszellen. Ich konnte bei der Untersuchung einer parietalen Streptokokken-Endokarditis besonders deutlich eine lokale subendokardiale Wucherung der Muskelelemente wahrnehmen. In den Muskelkernen traten zahlreiche Mitosen auf, das Sarkoplasma vermehrte sich und schließlich wurden unter Zugrundegehen der kontraktilen Substanz die neugebildeten Muskelzellen frei.

Was die Autoren der experimentellen Arbeiten anbelangt, so erwähnt Berent die Teilung des Sarkoplasmas neben der Kernteilung. Tallquist führt die Entdeckung protoplasmatischer Zellen auf die Muskelkerne zurück. Elsberg spricht von dem Vorkommen großer, unregelmäßiger Zellen innerhalb der zum Teil zusammengefallenen Perimysiumscheiden. Ganz besonders ausführlich beschreibt aber die betreffenden Veränderungen von Oppel. Er konnte die Entstehung der Zellen aus den muskulären Elementen, ihre mitotische Vermehrung und ihre Beimengung zu dem Granulationsgewebe wahrnehmen. Er spricht sogar in diesem Sinne von myogenem Granulationsgewebe.

Ich konnte mich vor allem bei der Untersuchung der ersten zwei Fälle der akuten Myokarditis unmittelbar von der Abstammung vieler großer Zellen des Granulationsgewebes von den Muskelelementen überzeugen. Erstens konnte ich, zumal in dem ersten, besonders günstigen Fall, alle Stadien der Auf-

quellung und Vergrößerung des Sarkoplasma und seiner Teilung verfolgen. Ferner waren von entscheidender Bedeutung die oben beschriebenen Bilder der Entstehung von Muskelzellenschläuchen an den sonst zellarmen Stellen (Fig. 4, Taf. I). Gewiß sind diese Bilder manchmal schwerer zu deuten als an den Skelettmuskeln, da das Sarkolemm fehlt (Hayem [1869], Rosenbach), doch waren in meinen Fällen viele Fasern noch deutlich genug vom Bindegewebe abgegrenzt. Diese Abgrenzung wird auch an den Fasern mit hochgradigem Zerfall deutlich durch das Perimysium bewerkstelligt. Sprechen doch die Autoren geradezu von Muskelscheiden und nach dem Zerfall der kontraktilen Substanz von Perimysiumschläuchen. Diese Gebilde sehen auch tatsächlich den Sarkolemmschläuchen der Skelettmuskulatur sehr ähnlich aus. Auch die vollständige Auflösung der Muskelfasern in Myoblasten ist ein recht instruktiver Prozeß (Fig. 3, Taf. I). An den Stellen, wo fast nichts mehr von kontraktiler Substanz übrig geblieben ist, bleiben die neugebildeten Muskelzellen immer noch miteinander im Zusammenhang, Stränge von der Dicke und Form der Muskelfasern bildend (Fig. 3 links, Taf. I). Ähnliches kann man an der Fig. 5 Hayems sehen, wo große Zellen die Fortsetzung einer Muskelfaser bilden. Auch noch später haben diese Zellen die Neigung, in Gruppen und Zügen beieinander zu bleiben (Waldeyer, auch wohl Sellentin). Bei dieser Auflösung der Fasern fällt oft ein inniger Zusammenhang einzelner Zellen mit den Klumpen der kontraktilen Substanz auf (Figg. 3, 4, 10), so daß bei gewöhnlichen Färbungen oft die Grenze zwischen ihrem Protoplasma und der degenerierten Masse schwer zu ziehen ist. Daß es sich nicht um zugewanderte Phagocyten handelt, dafür spricht schon der Umstand, daß ähnliches, wie gesagt, sich an Stellen beobachten läßt, welche fast keine anderen Zellen, abgesehen von den in Frage stehenden typischen Elementen, aufweisen und deren nächste Umgebung sich im Ruhezustande befindet. So stammt z. B. Fig. 3 Taf. I aus einem ganz jungen Herd, welcher im ganzen etwa nur dreimal größer ist als der abgebildete Bezirk, überall gleich aussieht und von Gewebe umgeben ist, welches keinerlei Zellvermehrung zeigt. Wenn aber diese Zellen sich auch, wie man oft sehen kann, der kon-

traktilen Substanz gegenüber als Phagocyten erweisen, so weiß man doch von einem ähnlichen Verhalten der entsprechenden Zellen in der entzündeten Skelettmuskulatur. In den weniger akuten Stadien des Prozesses, untersucht man dieselben für sich, ist die Erkenntnis der Histogenese der protoplasmareichen Zellen natürlich bedeutend schwieriger. Wenn man aber Gelegenheit hat, die ganz akuten Entzündungsformen daneben zu untersuchen, so kann man die Entwicklung des Prozesses durch den Vergleich der beiden Stadien herausfinden. Ferner bleibt auch in den späteren Stadien die typische parallele Anordnung der jetzt meist spindelförmigen Elemente in der Richtung der Muskelfasern erhalten. Auch liegen die Zellen deutlich in den Höhlen der Perimysiumschläuche und nicht etwa in dem Gewebe des gewucherten Perimysiums (Fig. 10). Was aber vor allem jedem, der sich mit dem Studium der Wucherungsvorgänge an der Skelettmuskulatur abgegeben hat, in die Augen springt, ist die größte Ähnlichkeit der beiden Prozesse in verschiedener Hinsicht; und daß bei jenem Prozeß neugebildete Muskelzellen im hohen Grade an der Wucherung beteiligt sind, dürfte wohl heutzutage als feststehend betrachtet werden. Die Form der Zellen, das Aussehen ihrer Mitosen (Fig. 2 Taf. I, in der Mitte), ihre Anordnung (Muskelzellenschläuche), ihre Beziehung zur kontraktilen Substanz, das alles ist so typisch, daß man schon aus dem bloßen Vergleich mit den Veränderungen der Skelettmuskeln auch im Myokard die in Frage stehenden Zellen als neugebildete Muskelzellen richtig erkennen kann. Eine weitere Identität der beiden Prozesse besteht in bezug auf Riesenzellenbildung (Fig. 5, 6, 7, Taf. I) aus dem Sarkoplasma der Muskelfasern. Diese Riesenzellen, welche zum Teil noch einen deutlichen Zusammenhang mit den Muskelfasern zeigen (Fig. 7), konnte ich in meinen beiden Fällen der ersten Gruppe sehen. Eine analoge Wahrnehmung stammt, wie oben erwähnt, von Schmorl (Fall 4 Fiedlers). Fiedler betont die Ähnlichkeit dieses Befundes mit den Bildern an den Skelettmuskeln.

Nun wäre nur noch die Frage aufzuwerfen, was aus den gewucherten Muskelzellen wird. Ich glaube nach dem Ergebnis der experimentellen Forschung (vgl. von Oppel) annehmen zu

müssen, daß diese Elemente zur Zeit der Narbenbildung im wesentlichen Teil zugrunde gehen. Mag aber auch von Oppel recht haben, wenn er die Angaben von Binaghi in bezug auf eine vollständige Regeneration des Herzmuskels bezweifelt, so geht andererseits Hallwachs entschieden zu weit, wenn er die Regenerationsunfähigkeit des Myokards als eine feststehende Tatsache hinnimmt. Vielmehr scheinen manche Wahrnehmungen eher dafür zu sprechen, daß eine gewisse, wenn auch beschränkte Regeneration des Myokards stattfindet. Dafür spricht der Befund von sehr langen und protoplasmareichen Muskelzellen, da man weiß, daß in der Skelettmuskulatur aus solchen Elementen unmittelbar junge Fasern entstehen. Von Bedeutung ist dabei das Auffinden von Querstreifung an solchen Elementen durch Waldeyer und Huguenin, welcher Befund auf einen hohen Grad der Differenzierung dieser Elemente hinweist, müßte aber noch durch weitere Untersuchungen bestätigt werden.

Eine zweite mehrmals diskutierte Frage von allgemeinem Interesse ist die nach dem etwa bestehenden kausalen Zusammenhange zwischen den degenerativen Veränderungen der Muskelfasern und den proliferativen Gewebsveränderungen.

Die Frage wurde zuerst von Böttcher (1858) berührt, welcher der Meinung war, daß die wuchernden Muskelzellen secundär den Faserzerfall herbeiführen. Stein (1861) nahm im Gegensatz dazu an, daß die Degeneration das Primäre und die Zellenwucherung ein secundärer Vorgang sei. Für diese regeneratorische Bedeutung des Wucherungsprozesses traten später auch Hayem (1869), Scagliosi und Ribbert ein. Die Böttchersche Auffassung des Vorgangs fand zwar keine Anhänger, doch kamen mehrere Autoren (Leyden [1882], Romberg, Hallwachs) zum Schluß, daß kein ursächlicher Zusammenhang zwischen den beiden Prozessen besteht, daß dieselben unabhängig voneinander durch dieselbe Schädlichkeit hervorgerufen werden. Die parenchymatösen Veränderungen werden auch noch von anderen Autoren als nebensächlich bezeichnet oder beschrieben (vgl. darüber z. B. den ersten Abschnitt dieser Arbeit).

Auch in diese Frage glaube ich dank der gleichzeitigen Untersuchung der ausgesprochen akuten Fälle der ersten Gruppe

und der subakuten der zweiten Einsicht bekommen zu haben. Denn nur auf mehr subakute Fälle kann sich die Meinung beziehen, daß die Wucherung erst secundär als Reaktion auf degenerative Veränderungen eintritt. Ich habe schon eingangs erwähnt, daß keiner der im ersten Abschnitt erwähnten Autoren, welche über akute Myokarditis berichten, an eine solche Möglichkeit gedacht hat. In diesen Fällen sind die progressiven Veränderungen (Wucherung und Infiltration) zu auffallend, die degenerativen zu unbedeutend. Es ist hier zu klar, daß die Proliferation das Wesentliche und das Primäre ist und daß die Degeneration höchstens gleichzeitig aufgetreten sein kann. Anders liegen die Verhältnisse in Fällen wie manche meiner zweiten Gruppe (auch meine Fälle). Würde man diese Fälle für sich untersucht haben, so könnte man tatsächlich manchmal glauben, daß man es mit einer reaktiven Wucherung nach vorausgegangener Degeneration zu tun hat. Erst wenn man die beiden Formen in dieser Beziehung vergleichend untersucht, wird man sowohl in den ersteren Fällen Stellen mit stärker ausgesprochener Degeneration als in den letzteren Fällen Bezirke mit hauptsächlich proliferativen Veränderungen als Übergangsbilder in bezug auf die Entwicklung des Prozesses richtig deuten können.

In dieser Weise gewann ich die Überzeugung, daß diese Fälle der zweiten Gruppe nur weitere Entwicklungsstadien derjenigen der ersten darstellen. Die Degeneration hat in denselben naturgemäß zugenommen, die Infiltration abgenommen, und die Wucherungsvorgänge haben sich in gewöhnlicher Weise weiter entwickelt. Zu den subakuten Fällen gehören der Beschreibung nach offenbar auch die Fälle von Ribbert. Ich kann demnach Ribbert nicht beipflichten, wenn er sagt, daß die von ihm gesehenen interstitiellen Prozesse grundsätzlich verschieden von den von Hayem, Birch-Hirschfeld und Romberg beschriebenen sind. Birch-Hirschfeld spricht allerdings nur von mächtiger Rundzelleninfiltration, was meiner Meinung nach eben für ein frischeres Stadium des Prozesses spricht, dagegen berichten Hayem und Romberg über mehr oder weniger stark ausgesprochene Wucherungsvorgänge. Außerdem bin ich ganz der Meinung von Sellentin, daß die vor-

wiegende Beteiligung der einen oder der anderen Zellform an der Proliferation keine entscheidende Bedeutung hat. Auch abgesehen vom Alter des Prozesses tritt in einem Fall die Rundzelleninfiltration, in einem anderen Fall hauptsächlich die Bindegewebswucherung in den Vordergrund, je nach dem Charakter und der Art der Einwirkung der Schädlichkeit. Ja, ich bin sogar geneigt anzunehmen, um es hier nebenbei zu erwähnen, daß vielleicht die oben beschriebenen Wucherungsvorgänge an den Muskelelementen in manchen Fällen der Literatur tatsächlich ganz gefehlt haben konnten.

Ich bin also der Meinung, daß der Wucherungsprozeß in der subakuten Myokarditis wie in der akuten ein ganz selbständiger primärer ist, welcher sich in dem ersteren Fall vielleicht nur etwas mehr schleichend entwickelt. Noch mehr, bei der Untersuchung der Stellen, wo in unseren akuten Fällen nur Reste der kontraktilen Substanz in der zelligen Masse eingelagert sind, drängt sich unwillkürlich die Vorstellung auf, daß die Zerklüftung der Muskelfasern zum Teil erst durch die gewucherten Zellen bewerkstelligt wird (vgl. Böttcher), welche teils innerhalb der Fasern entstehen und schon dadurch dieselben sozusagen zersprengen, teils aber auch phagocytotisch auf die kontraktile Substanz einwirken.

Der Zweck dieser Arbeit war, abgesehen von der Mitteilung zweier neuen Fälle der so überaus seltenen „isolierten", diffusen akuten Myokarditis, folgendes darzutun:

1. Die öfters beschriebenen entzündlichen Veränderungen des Myokard bei Infektionskrankheiten sind im wesentlichen mit der isolierten diffusen Myokarditis identisch.

2. Auch in mehr subakuten Myokarditisfällen handelt es sich um eine echte Entzündung, welche ich nur deshalb nicht „interstitiell" nennen kann, wie es gewöhnlich geschieht, da ich dabei auch beträchtliche Wucherungserscheinungen an dem „parenchymatösen" Gewebe wahrnehmen konnte. Es handelt sich nicht um einen secundären reparatorischen Wucherungsprozeß. Die degenerativen Veränderungen haben keine entscheidende Bedeutung und entsprechen denjenigen, welche man

regelmäßig bei der Entzündung der parenchymatösen Organe antrifft.

3. Es kommt auch eine echte diffuse chronische fibröse Myokarditis vor, welche ein späteres Stadium der eben erwähnten Entzündungsformen darstellt.

4. Sowohl bei akuter wie bei subakuter Myokarditis können auch die Muskelelemente einen sehr regen Anteil an der Wucherung nehmen, indem myogene Zellen produziert werden.

5. Mithin hat auch die immer noch gebräuchliche Unterscheidung der „interstitiellen" und der „parenchymatösen" Myokarditis keine Berechtigung; sind progressive Veränderungen wahrzunehmen, so kann die Wucherung sowohl vom interstitiellen als vom parenchymatösen Gewebe ausgehen, liegen keine progressiven Prozesse (Emigration, Infiltration, Wucherung) vor, so handelt es sich eben nicht um Entzündung.

6. Da es andererseits eine echte fibröse Myokarditis gibt, so ist die Bezeichnung „Myokarditis" für die infolge der Zirkulationsstörungen entstehenden Schwielen aus der Welt zu schaffen. Handelt es sich doch dabei um typische Infarktnarben, deren Ausbildung man durch alle Stadien hindurch verfolgen kann.

Literatur.

1. Bartels, Fall von Entzündung des Herzmuskels. Deutsche Klinik. 1852. Bd. IV, S. 204.
2. Berent, Über die Heilung der Herzwunden, mit besonderer Berücksichtigung der Grawitzschen Schlummerzellentheorie, nach Versuchen am Kaninchen. Inaug.-Diss. Königsberg i. Pr., 1892.
3. Bernheim, De la myocardite aiguë. Thèse. Strasbourg 1867.
4. Binaghi, Über die Wirkungen von Fremdkörpern auf den tierischen Organismus. Dieses Archiv 1899, Bd. 156, S. 245.
5. Birch-Hirschfeld, Über plötzliche Todesfälle nach Diphtheritis. Jahresber. d. Ges. f. Natur- u. Heilk. in Dresden. Sitzungsperiode 1878—1879.
6. Bonome, Über die Heilung der aseptischen Herzwunden. Zieglers Beitr. 1889, Bd. 5, S. 267.
7. Böttcher, Über Ernährung und Zerfall der Muskelfasern. Dieses Archiv 1858, Bd. 13, S. 227.
8. Bouchut, De la myocardite et de l'endocardite dans la diphthérite, dans l'angine couenneuse et dans le croup. Gaz. des hôpit. 1872, p. 929 und 937.

9. Carpenter, On cases of uncomplicated myocarditis in children. Lancet 1903. Vol. I, p. 1508.
10. Deguy et Weill, Sur la thrombose cardiaque avec embolies dans la diphthérie. Arch. de méd. exp. 1902. T. XIV, p. 427.
11. Demme, Gaz. di Milano, 1844. Cit. nach Bernheim.
12. Dubini, Gaz. di Milano, 1844. Cit. nach Bernheim.
13. Ehrlich, Beobachtungen über einen Fall von perniciöser, progressiver Anämie mit Sarkombildung. Beiträge zur Lehre von der akuten Herzinsufficienz. Charité-Annalen, 1880. Jahrg. V (1878), S. 198.
14. Elsberg, Über Herzwunden und Herznaht, nebst histologischen Untersuchungen über die Heilung von Herzwunden. Bruns Beitr. z. kl. Chir., 1899. Bd. 25, S. 426.
15. Fiedler, Über akute interstitielle Myokarditis. Festschr. des Stadtkrankenh. Dresden, 1899, S. 3.
16. Fraentzel, Vorlesungen über die Krankheiten des Herzens. III. 1892.
17. Freund, Zur Kenntnis der akuten diffusen Myokarditis. Berl. klin. Woch., 1898, S. 1077 und 1106.
18. Fujinami, Über die Beziehungen der Myokarditis zu den Erkrankungen der Arterienwandungen. Dieses Arch. 1900, Bd. 159, S. 447.
19. Goodhart, Suppurative Myocarditis after Scarlatinal Nephritis. Brit. med. Journ., 1879. Vol. II, p. 818.
20. Hallwachs, Über die Myokarditis bei der Diphtherie. D. Arch. f. kl. Med., 1899, Bd. 64, S. 770, und Inaug.-Diss., Leipzig 1897.
21. Hayem, Recherches sur les rapports existant entre la mort subite et les altérations vasculaires du cœur dans la fièvre typhoïde. Arch. de physiol. norm. et path., 1869, T. II, p. 699.
22. Derselbe, Études sur les myosites symptomatiques. Arch. de physiol. norm. et path., 1870, T. III; Myocard: S. 284—291.
23. Huguenin, Contribution à l'étude de la myocardite infectieuse diphthérique. Rev. de méd., 1888, VIII, p. 790 und 995.
24. Hoffmann, Untersuchungen über die pathologisch-anatomischen Veränderungen der Organe beim Abdominaltyphus. Leipzig 1869, S. 227.
25. Josserand et Gallavardin, De l'asystolie progressive des jeunes sujets par myocardite subaiguë primitive. Arch. génér. de Méd. 1901. Nouvelle serie. T. VI, p. 513.
26. Krehl, Beitrag zur Pathologie der Herzklappenfehler. D. Arch. f. kl. Med., 1890, Bd. 46, S. 454, und Arb. aus d. med. Klin. zu Leipzig, 1893, S. 202.
27. Labadie-Lagrave, Des complications cardiaques du croup et de la diphthérie. Thèse de Paris N° 117, 1873.
28. Landouzy et Siredey, Contribution à l'histoire de l'artérite typhoidique. Revue de méd., 1885, V, p. 843.
29. Dieselben, Étude des localisations angio-cardiaques typhoidiques, leurs conséquences immédiates, prochaines et éloignées. Revue de méd., 1887, VII, p. 804 und 919.

30. Latham, Diseases of the heart. London med. Gazette, 1829, Vol. III, p. 1. Essay III. Morbid Anatomy of the Muscular Substance of the Heart, p. 118.
31. Leyden, Über die Herzaffektionen bei der Diphtherie. Zeitschr. f. kl. Med., 1882, Bd. IV, S. 334, und D. med. Woch. 1882, S. 95.
32. Derselbe, Über einige Fälle von Herzkrankheiten. Charité-Annalen 1883, Jahrg. VIII, S. 166.
33. Martin, Recherches sur la nature et la pathogénie des lésions viscérales consécutives à l'endartérite oblitérante et progressive. Revue de méd. 1881, I, p. 369.
34. Derselbe, Recherches sur la pathogénie des endocardites et des scléroses cardiaques. Revue de méd., 1883, III, p. 80.
35. Martinotti, Sugli effetti delle ferite de cuore. Giorn. della Accad. di Med. di Torino, 1888, N° 7. Cit. nach Berent.
36. Mircoli, Sulle alterazioni acute del miocardio per stimoli semplici e specifici. Arch. per le scienze mediche, 1889, Vol. XIII, N° 1. Cit. nach Berent.
37. Oertel, Die Pathogenese der epidemischen Diphtherie nach ihrer histologischen Begründung. 1887. Herz S. 60.
38. von Oppel, Über Veränderungen des Myokards unter der Einwirkung von Fremdkörpern. Dieses Archiv 1901, Bd. 164, S. 406.
39. Oppolzer, Wiener Zeitschr. 1855. Cit. nach Bernheim.
40. Perroncito, Cardite interstiziale essudativa acuta, complicata con pericardite pure essudativa. Giorn. 1871, p. 308. Cit. nach Virch.-Hirsch. Jahrb., 1871, I, p. 548.
41. Ribbert, Über Myokarderkrankungen nach Diphtherie. Mitteil. a. d. Grenzgeb. d. Med. u. Chir., 1899, Bd. 5, und Korrespond.-Bl. f. Schw. Ärzte, 1899, S. 434.
42. Rindfleisch, Ein Fall von diffuser akuter Myokarditis. Inaug.-Diss. Königsberg i. Pr. 1898.
43. Romberg, Über die Erkrankungen des Herzmuskels bei Typhus abdominalis, Scharlach und Diphtherie. D. Arch. f. kl. Med., 1891, Bd. 48, S. 369, und Arbeiten aus der med. Klin. zu Leipzig, 1893, S. 96.
44. Rosenbach, Über Myocarditis diphtheritica. Dieses Arch. 1877, Bd. 70, S. 352.
45. Rühle, Zur Diagnose der Myokarditis. D. Arch. f. kl. Med., 1878, Bd. 22, S. 82.
46. Salter, Case of carditis. Med.-chir. Transact., 1839, Vol. XXII, p. 72, und London med. Gaz., 1839, new ser., Vol. I, p. 618.
47. Scagliosi, Über die Veränderungen des Herzmuskels bei Diphtherie. Dieses Arch. 1896, Bd. 146, S. 115.
48. Schemm, Über die Veränderungen der Herzmuskulatur bei Rachendiphtherie. Dieses Arch. 1890, Bd. 121, S. 235.
49. Sellentin, Akute isolierte interstitielle Myokarditis. Zeitschr. f. kl. Med., 1904, Bd. 54, Heft 3 u. 4, S. 298.

50. Stanley, Case of inflammation in the muscular structure of the heart. Med.-chir. Transact., 1819, Vol. VII, p. 318.
51. Stein, Untersuchungen über die Myokarditis. Gekrönte Preisschrift. München 1861.
52. Tallquist, Über die Einwirkung von Streptokokken und ihrer Toxine auf den Herzmuskel. Zieglers Beitr. 1899, Bd. 25, S. 159.
53. Unruh, Über Myokarditis bei Diphtherie. Jahrb. f. Kinderheilk., 1883, n. F., Bd. XX, S. 1.
54. Virchow, Cellularpathologie. 1862. 3. Aufl., S. 47.
55. Waldeyer, Über die Veränderungen der quergestreiften Muskeln bei der Entzündung und dem Typhusprozeß, sowie über Regeneration derselben nach Substanzdefekten. Dieses Arch. 1865, Bd. 34, S. 473.
56. West, Brit. med. Journ., 1879, Vol. II, p. 818. Diskuss. zum Vortrag Goodhart.
57. Ziegler, Zentralbl. f. allg. Path., 1890, Bd. I, S. 583. Diskuss. zum Vortrag Köster.
58. Zuppinger, Zur Kenntnis der diffusen chronischen Myokarditis bei Kindern. Arch. f. Kinderheilk., 1903, Bd. 35, S. 381.

Erklärung der Abbildungen auf Taf. I.

Fig. 1. Akute Myokarditis. 1. Fall. Muskelfasern durch eine zellige Masse weit auseinandergedrängt und unterbrochen. Links nur spärliche Klumpen der kontraktilen Substanz erhalten. In der zelligen Masse zahlreiche große Zellen, welche zum Teil gruppenweise angeordnet sind (rechts). Kleine Kerne gehören Leukocyten und Lymphocyten an. Vergr. 70fach. Färbung: Hämalaun-Eosin.

Fig. 2. Akute Myokarditis. 1. Fall. Zusammensetzung der zelligen Masse: Fibroblasten (links oben), Polyblasten mit Myoblasten (oben), zwei große Myoblasten im Zentrum, einer mit Mitose, Leukocyten (links oben), Lymphocyten (unten), 3 Mastzellen (rechts unten). Mehrere blasse Muskelfasern. Vergr. 600fach. Färbung: Nissl-Reddingius.

Fig. 3. Akute Myokarditis. 1. Fall. Auflösung der Muskelfasern in Myoblasten. 3 Muskelfasern; die 2 unteren gehen in Zellstränge über. Auch die übrigen großen Zellen im wesentlichen Myoblasten. Vergr. 600fach. Färbung: van Gieson-Weigert.

Fig. 4. Akute Myokarditis. 1. Fall. In der Mitte eine degenerierte Muskelfaser mit zahlreichen Muskelzellen im Innern; diese sind verkleinert, ihre Kerne zum Teil in Schrumpfung begriffen. In der Umgebung der Faser nur spärliche Zellen. Vergr. 600fach. Färbung: Nissl-Reddingius.

Fig. 5. Myogene Riesenzelle aus dem 1. Fall der akuten Myokarditis. Vergr. 600fach. Färbung: Nissl-Reddingius.

Fig. 6. Dasselbe aus dem 2. Fall der akuten Myokarditis. Vergr. 600fach. Färbung: Hämalaun-Eosin.

Fig. 7. Myogene Riesenzelle an dem Stumpfe einer degenerierten Faser. 2. Fall der akuten Myokarditis. Vergr. 600fach. Färbung: Hämalaun-Eosin.

Fig. 8. Ein runder, nekrotischer Herd aus dem 2. Fall der akuten Myokarditis (Zentrum der Abbildung). Vergr. 40fach.

Fig. 9. Eine Muskelfaser mit bandförmig vermehrtem Sarkoplasma und großem Kern. 2. Fall der akuten Myokarditis. Vergr. 600fach. Färbung: Hämalaun-Eosin.

Fig. 10. Subakute Myokarditis bei Diphtherie. Fall 1. Nur geringe Reste der kontraktilen Substanz. Durch bindegewebige Streifen des Perimysium die ursprüngliche Lage der jetzt verschwundenen Muskelfasern angedeutet. In den Höhlen der auf diese Weise entstehenden Perimysiumschläuche befinden sich verschieden geformte Muskelzellen (daß einige Zellen vielleicht bindegewebiger Natur sind, nicht ausgeschlossen). Vergr. 600fach. Färbung: van Gieson-Weigert.

II.

Klinische und experimentelle Studien zur Pathogenese der gonorrhoischen Epididymitis.

(Aus der k. k. Universitäts-Klinik für Syphilidologie und Dermatologie und dem k. k. physiologischen Universitäts-Institute in Wien.)

Von

Dr. Moriz Oppenheim,

Assistenten der Klinik,

und

Dr. Otto Löw,

Demonstrator am physiol. Institut und Aspiranten der Klinik.

Über die Pathogenese der im Verlaufe einer gonorrhoischen Urethritis häufig auftretenden Epididymitis herrschen verschiedene Ansichten. Einige Autoren (Sowinski[1 u. 2]) wollen diese Epididymitis nur als Ausdruck einer von den Gonokokken in der Urethra und Prostata ausgehenden Toxinwirkung auffassen. Für diese Hypothese ist gar kein Beweis erbracht.

Andere, namentlich französische Forscher halten den von Eraud[3] gefundenen und Orchiococcus benannten, sonst harmlosen Bewohner der Harnröhre für den regelmäßigen Erreger der Nebenhodenentzündung bei Gonorrhoe (d'Arlhac, Eraud et Hugonnenq). Jedoch ist durch die Befunde von Groß[6], Routier[7], Colombini[8], Collan[9], Harttung[10], v. Karwowski[11], Murphy[12], Laurent[13], Pizzini[14], Ráskai-Reach[15], Witte[16] und Baermann[17 u. 18] bewiesen, daß die Erreger der Epididymitis bei Gonorrhoe regelmäßig und allein die Gonokokken sind. In der Debatte bei Baermanns Vortrag erklärt Nobl[17] die negativen Resultate bei der Punktion dadurch, daß es auf den Zeitpunkt der Punktion, die Virulenz des Prozesses, sowie auf den Ort der Flüssigkeitsentnahme ankomme.

Für den Infektionsweg nun, der die Gonokokken von der Urethra in die Epididymis gelangen läßt, erklärt Baermann[18], „den klinischen Erscheinungen entsprechend den anatomisch vorgezeichneten Schleimhautkanal, der von der Urethra posterior durch das Vas deferens zum Vas epididymidis und weiter zu den Coni vasculosi führt. Daß die Lymphbahnen die Infektionsvermittler sind, ist kaum anzunehmen, da sie in mehr oder minder konträrer Richtung verlaufen; ebenso wird eine Verschleppung durch den Blutweg auszuschalten sein, da es doch sonst wohl häufiger zu einer gleichzeitigen Lokalisation der Gonokokken auch an anderen prädisponierten Körperstellen kommen würde. Daß in einem Teile der Fälle tatsächlich klinische Erscheinungen von seiten des Vas deferens fehlen, ist kein Gegengrund. Daß so häufig erst im Schwanz des Nebenhodens die klinischen Erscheinungen deutlich werden, wird zum Teil daraus zu erklären sein, daß infolge des überaus gewundenen Verlaufes des Vas epididymitis dort sehr leicht eine Stagnation des eitrigen Sekretes eintritt und um so leichter eine Beteiligung der zarten Wandungen des Vas epididymitis an dem entzündlichen Prozeß stattfindet". Horowitz[19] hingegen mißt für die Entstehung der Epididymitis und der sich in seltenen Fällen anschließenden Peritonitis dem von M. v. Zeissl und Horowitz[20] beschriebenen, das Vas deferens begleitenden Lymphgefäß eine größere Bedeutung bei, als dem

Weiterschreiten per contiguitatem innerhalb des Canalis deferens. Für die Vermittlung durch die Lymphgefäße plaidieren auch Audry und Dalous[21], die auf Grund ihrer histologischen Untersuchung erklären, daß „die Infiltration in inniger Beziehung zu den Lymphgefäßen steht, so daß sich die Epididymitis anatomisch als Lymphangitis phlegmonosa secundär nach einer Epithelläsion darstellt. Gonokokken fanden die Autoren nicht. Während die Befunde von Malassez und Terillon[22], die Epididymitis auf chemischem Wege hervorriefen, keinerlei Schlüsse über die Art der Verbreitung der Entzündung gestatten, sprechen die Ergebnisse der histologischen Untersuchungen von Nobl[23] unzweideutig gegen die Annahme, daß die Gonokokken durch die Lymphbahnen von der hinteren Harnröhre in den Nebenhoden gelangen. „Der Samenstrang weist längs seines Verlaufes vom Leistenring bis zum Nebenhoden stets nur auf den Samenleiter beschränkte Veränderungen auf, während die weiteren bindegewebigen und muskulären Umhüllungsschichten (Fascia cremasterica, M. cremaster), ebenso auch die Gefäßzüge kaum von der Norm abweichen". Was den Samenleiter selbst anlangt, findet Nobl nur epitheliale und in der Muskelschicht gelegene Veränderungen, während die von glatten Muskelfaserzügen reichlich durchsetzte Adventitia weder in den collagenen noch in den elastischen Geflechten entzündliche Stellen aufweist. Die entzündlichen Veränderungen erfahren eine starke Accentuierung in den zum Nebenhoden näher gelegenen Abschnitten des Samenleiters. Analog erscheinen die Veränderungen im Nebenhoden an das Lumen und nicht an Gefäßzüge gebunden. Die hauptsächlichsten pathologischen Erscheinungen findet der Autor in der Cauda. Was die histologischen Untersuchungen von J. Sellei[24] anlangt, so sind sie die Bestätigung der Befunde Nobls. Auch er findet die wichtigsten Veränderungen in den Kanälchen, das Bindegewebe um dieselben spielt bei subakuten Fällen nur eine secundäre Rolle. Die wesentlichsten Veränderungen betreffen die Cauda des Nebenhodens; der mittlere Teil und der Kopf weisen nur geringere Veränderungen auf. Auch Sorrentino[25] schließt auf Grund seiner histologischen Präparate auf Ausbreitung des gonorrhoischen Prozesses

per contiguitatem von der Urethra posterior zum Nebenhoden. Mit diesen Befunden übereinstimmend sprechen auch die Sektionsbefunde von Simmonds[26] gegen die lymphogene Propagation der Gonokokken. Er fand narbigen Verschluß des Samenleiters bei intakter Wandmuskelschichte, so daß also in seinen Fällen diese Verwachsung durch erodierte entzündete Schleimhautflächen allein zustande gekommen sein mußte. Bei Deferenitiden und Epididymitiden sind demnach die Veränderungen an die Epithelialauskleidung der Kanäle gebunden.

Den Autoren, welche für die Propagation des Prozesses innerhalb des Vas deferens das Wort führen, fällt es jedoch schwer, zwei Umstände zu erklären. Erstens das häufige Manifestwerden der Erkrankung des Nebenhodens vor der des Vas deferens, welches oft sich ganz gesund verhält, oft erst viel später durch objektive und subjektive Beobachtung das Befallensein erkennen läßt, und zweitens die ganz auffallende Geschwindigkeit, mit der dem veranlassenden Moment die ersten Symptome der Epididymitis oft in sehr foudroyanter Weise folgen. Der gonorrhoische Prozeß schreitet nämlich in der Urethra rasenförmig vor. „Nachdem den Gonokokken Eigenbewegung abgesprochen wird, ihre Verbreitung über die Schleimhaut also nur in Form eines zusammenhängenden Rasens durch peripherische Apposition der neuen Sprößlinge stattfinden kann, erscheint eine Wachstumsenergie, die in einer Woche eine Fläche von 16 cm Länge (d. i. die Länge der vorderen Harnröhre) in gleichmäßiger Schichte zu überziehen vermöchte, als etwas ganz Unglaubliches, von den üppigst wuchernden Mikroorganismen auf bestem Nährboden kaum zu Leistendes.“ So erklärt Finger[27] das nach seinen klinischen Beobachtungen und Impfversuchen mindestens 16tägige Intervall von der Infektion am Orificium urethrae bis zum Ergriffensein der Urethra posterior. Wie wunderbar wäre da erst die Schnelligkeit, mit der der gonorrhoische Prozeß den nach Eberth[28] 40—45 cm langen Kanal des Vas deferens durchschreiten solle! Ja, häufig genug finden sich im Verlaufe des Vas deferens keine Spuren einer Erkrankung, selbst bei genauester klinischer Beobachtung, wie es auch Jadassohn[28] beschreibt; nicht selten

sogar zeigt das Vas deferens eine nach der aufgetretenen Epididymitis ascendierende Erkrankung.

Diese beiden Umstände, die Schnelligkeit des Eintretens der Epididymitis und das Überspringen des Vas deferens, erklären sich leicht, wenn wir nicht annehmen, daß der Prozeß rasenförmig fortschreitet, sondern das Virus durch antiperistaltische Bewegung des Vas deferens vom Colliculus seminalis (Caput gallinaginis) zur Epididymis gebracht wurde. Solche antiperistaltische Bewegungen des Vas deferens, welche von dem Samenblasengrund nach dem Nebenhoden fortschreiten, fand zuerst Loeb[30]. Diese Bewegungen am Vas deferens und ganz analoge an den Samenblasen studierte bei Meerschweinchen Akutsu.[31] „Bei genauer Beobachtung sieht man, daß bei Reizung des Nervus hypogastricus die Samenblase in ihrem unteren erweiterten Abschnitt, mit dem sie im Becken fixiert ist, sich verkürzt; dadurch rückt sie zuerst etwas in die Tiefe. Zugleich kontrahierte sich auch die Ringmuskulatur in diesem unteren Abschnitt, so daß es hier zu einer seichten Einschnürung, nicht aber zu einer tiefen Furche kommt. Diese leichte Kontraktion der Ringmuskulatur läuft nun gegen das obere blinde Ende der Samenblase und nimmt dabei an Stärke ab. Nach der Reizung ist die Samenblase in toto etwas kontrahiert und erschlafft erst allmählich wieder. Diese merkwürdige Bewegung, die eigentlich mehr eine antiperistaltische als eine peristaltische zu nennen wäre, da sie in der umgekehrten Richtung abläuft, als die Richtung ist, in welcher der Inhalt herausbefördert werden soll, bewirkt trotzdem ein Austreten des breiigen Sekretes in den Sinus urogenitalis. Es macht den Eindruck, als ob durch die Kontraktion der Ringmuskulatur der Inhalt unter hohen Druck gesetzt würde und da das Ende, gegen welches die Bewegung abläuft, blind ist, seinen Weg nach abwärts gegen das offene Ende nehmen müßte. — Ganz ähnlich sind auch die Vorgänge am Samenstrang, eine rasche Bewegung, die wie eine Kontraktion in der Längsrichtung aussieht und vom Samenblasengrund nach dem Nebenhoden fortschreitet."

Diese retroperistaltische Welle nun für die eventuelle Verschleppung des gonorrhoischen Virus aus der Urethra posterior

in den Nebenhoden verantwortlich zu machen, drängen gewisse klinische Beobachtungen an Fällen, deren Krankengeschichten kurz mitgeteilt werden sollen. Die Anregungen zu den nachfolgenden Versuchen bildeten eben die Ausführungen des Herrn Professor Finger über die Unzulänglichkeit der bisherigen Erklärungsversuche betreffs der Entstehung der gonorrhoischen Epididymitis angesichts folgender Fälle, die wir in der verhältnismäßig kurzen Zeit von neun Monaten auf der Klinik Prof. Fingers beobachten konnten. Als die prägnantesten Symptome imponierten dabei die Schnelligkeit der Entstehung nach dem Einwirken des ätiologischen Momentes und das Überspringen des Samenstranges durch den gonorrhoischen Prozeß, sowie das Auftreten der ersten Krankheitserscheinungen nach der Urethritis posterior im Schwanz des Nebenhodens.

1. Fall. K. St., 21 Jahre alt, aufgenommen sub Journ.-Nr. 14936 am 8. Juni 1904. Prot.-Nr. 527.

1. Venerische Erkrankung.

Urethritis posterior subacuta. Therapie Instillation in den hinteren Teil der Harnröhre mit ½%iger Argentum nitricum-Lösung, allmählich ansteigend.

26. VI. Um 9 Uhr vormittags Instillation von ½% $AgNO_3$, um 11 Uhr traten beim Spazierengehen im Garten Schmerzen im rechten Hoden auf.

27. VI. Deutliche schmerzhafte Schwellung der Cauda des rechten Nebenhodens.

Es trat also in diesem Falle im Anschlusse an eine Instillation in die Pars posterior der Harnröhre eine entzündliche Schwellung der Cauda des Nebenhodens ein.

2. Fall. M. R., 25 Jahre alt, aufgenommen am 23. Juni 1904 sub Jour.-Nr. 16372, Prot.-Nr. 571.

1. Venerische Erkrankung.

Epididymitis dextra recens, Urethritis posterior acuta. Haematuria.

Therapie: Decoct. semin. lini c. liquor. Ferri sesquichlorat.; dann Janetsche Irrigationen.

18. VII. Im unmittelbaren Anschluß an eine Janetsche Irrigation Schmerzen im linken Hoden. Dann Anschwellung der Cauda des linken Nebenhodens und am

22. VII. Aufwärtskriechen des Entzündungsprozesses im Samenstrang. Abnahme des Fiebers.

Hier tritt die Caudaschwellung im Anschluß an eine Janetsche Spülung auf.

3. Fall. A. B., 21 Jahre alt, aufgenommen sub Journ.-Nr. 18052, Prot.-Nr. 633 am 13. Juli 1904.

1. Venerische Erkrankung, Ausfluß seit 14 Tagen.

Urethritis acuta posterior, Prostatitis acuta.

Therapie: Arzberger, Natr. salicyl.; dann Ichthyolsuppositorien; später Janets Irrigationen und Prostatamassage.

6. VIII. Um 10 Uhr vormittags Prostatamassage, kurze Zeit später Schmerzen im rechten Hoden.

7. VIII. Schmerzhaftigkeit und leichte Verdickung der Cauda des rechten Nebenhodens.

12. VIII. Nebenhoden rechts in toto verdickt, besonders in der Cauda hart, auf Druck nur mehr wenig schmerzhaft. Prostata vergrößert, derb, nicht schmerzhaft, Urin in beiden Portionen mäßig getrübt mit Flocken und Fäden.

Im Anschlusse an eine Prostatamassage tritt in diesem Falle Entzündung der Cauda des Nebenhodens auf.

4. Fall. A. J., 21 Jahre alt, aufgenommen am 24. Oktober 1904 sub Journ.-Nr. 26465.

1. Venerische Erkrankung.

Urethritis acuta prosterior.

Therapie: Argonin 0,5:200. In der Nacht vom 14. XI. zum 15. XI. hatte Patient eine Pollution; am 17. XI. traten Schmerzen im rechten Hoden auf. Palpatorisch ließ sich eine schmerzhafte Anschwellung der Cauda des rechten Nebenhodens nachweisen.

22. XI. Die Schmerzen und Schwellung geringer, dagegen findet sich eine Verdickung des Samenstranges.

Es ist dies mithin ein Fall, bei dem im Anschlusse an eine Pollution die Caudaschwellung auftrat.

5. Fall. J. B., 22 Jahre alt, aufgenommen am 5. Oktober 1904 sub Jour.-Nr. 24786, Prot.-Nr. 897.

Urethritis posterior acuta, Epididymitis sinistra, Funiculitis.

Therapie: Natr. salicyl. Aq. Plumbi Argonin $\frac{1}{4}$%, dann Lapispülungen mit Katheter 1:1000, dann 5% Cuprum sulfuricum-Instillationen.

29. XI. 10 Uhr vormittags Injektion von Cu. 5%.

30. XI früh. Schmerzen in der Inguinalgegend; abermals 5% Cu in die hintere Harnröhre. Abends sind die Schmerzen stärker.

1. XII. Schwellung und Schmerzhaftigkeit des Samenstranges der rechten Seite.

Status vom 2. XII. Links besteht eine ältere Epididymitis mit leichter Funiculitis. Rechts, der Samenstrang bis an das Caput epid. spindelförmig geschwollen, glatt, schmerzhaft. Cauda und Caput vollständig frei. Gegen die Inguinalgegend nimmt die spindelige Schwellung ab; in

inguine ist der Samenstrang rabenfederkieldick. Im Unterbauche bestehen Schmerzen.

Es trat also auf die 5%ige Cusulfatinjektion hin eine circumscripte Funiculitis auf.

6. Fall. C. Th., 51 Jahre alt, aufgenommen am 3. Februar 1905 sub Journ.-Nr. 3099.

1. Gonorrhoische Erkrankung.

Prostatitis acuta parenchymatosa permagna lobi utriusque, Urethritis subacuta.

Therapie: Arzberger, Belladonnasuppositorien. Natr. salicyl.

9. II. vormittags. Prostatauntersuchung.

10. II. abends. Schmerzen im Hoden.

11. II. früh 8 Uhr. Schwellung der Cauda, des linken Nebenhodens und Schmerzhaftigkeit. T. 37,5.

11. II. 4 Uhr nachmittags. Die Schwellung erstreckt sich auch auf den Körper und Kopf des Nebenhodens. Samenstrang frei.

13. II. Der ganze linke Nebenhoden in toto geschwollen, der Samenstrang druckempfindlich und rabenfederkieldick.

14. II. Caudaschwellung noch stärker, Samenstrang daumendick.

Die Prostatauntersuchung war in diesem Falle die Veranlassung der Entstehung einer Epididymitis. Beginn in der Cauda.

7. Fall. H. F., 34 Jahre alt, aufgenommen sub Journ.-Nr. 1138 am 12. Januar 1905.

4. Gonorrhoische Erkrankung.

Urethritis subacuta posterior.

Therapie: Natr. salicyl., dann Janet, schließlich Lapisinstillationen.

9. II. In der Nacht hatte Patient eine Pollution.

10. II. Schmerzen im l. Hoden.

11. II. Haselnußgroße, schmerzhafte Schwellung der l. Cauda.

11. II. nachmittags. Die Schwellung der Cauda ist nußgroß, bereits auf den Körper des Nebenhodens übergehend.

13. II. Der linke Nebenhoden in toto bereits stark geschwollen; die Cauda am stärksten, Samenstrang frei.

Eine Pollution war die Ursache einer plötzlich eintretenden Epididymitis, die ihren Beginn in der Cauda nahm.

8. Fall. A. B., 24 Jahre alt, aufgenommen sub Journ.-Nr. 1550.

3. Gonorrhoische Erkrankung.

Urethritis subacuta posterior, Epididymitis bilateralis vetus.

Therapie: Natrium salicyl., Waschungen mit Kalium hypermanganicum 1:4000.

11. II. vormittags 8 Uhr. Prostataexpression.
nachmittags 4 Uhr. Schmerzen in inguine rechts.

12. II. früh. Schmerzen im rechten Hoden; Druck auf die von früher her bereits geschwollene Cauda ist schmerzhaft.

13. II. Schmerzen in inguine heftiger. Funiculus spermaticus daumendick, namentlich in inguine druckempfindlich. Die Funiculitis trat im Anschlusse an die Prostatamassage auf; da die Cauda von einer früheren Epididymitis her obliteriert war, konnte vielleicht nur eine Funiculitis entstehen.

Bei bereits vorhandener älterer Epididymitis tritt im Anschlusse an eine Prostatamassage eine heftige Funiculitis auf.

9. Fall. B. D., 20 Jahre alt, aufgenommen sub Journ.-Nr. 31269 am 17. Dezember 1904.

1. Venerische Erkrankung.
Urethritis acuta posterior.
Therapie: Bettruhe, Natr. salicyl.

31. XII. Epididymitis sinistra, Anschwellung hauptsächlich in der Cauda.

Patient gibt an, am 30. XII. mit Zimmergenossen gerungen und sich dabei, wie er angibt, überhoben zu haben. Unmittelbar darauf traten Schmerzen in der linken Leistengegend auf, die Patient als Sehnenschmerzen bezeichnet. 12 Stunden später leichte ziehende Schmerzen im linken Nebenhoden, die allmählich an Intensität zunahmen.

30. I. 05. Der linke Nebenhoden sowie der Funiculus in toto bedeutend vergrößert, auf Druck schmerzhaft.

In diesem Fall war eine forcierte körperliche Bewegung die Ursache des Entstehens einer Epididymitis mit Beginn in der Cauda.

Diese neun Fälle wurden in der kurzen Zeit von neun Monaten (Juni bis Februar) beobachtet und stellen so ziemlich alle Entstehungsmöglichkeiten einer Epididymitis acuta dar. Sie alle haben gemeinschaftlich den plötzlich einsetzenden Reiz bei einer gonokokkenführenden Urethritis posterior, das Auftreten von Schmerzen in inguine und im Hoden einige Stunden nach dem Choc und dann (24 bis 48 Stunden später) den Beginn einer Epididymitis in der Cauda mit konsekutiver Verbreitung auf den Körper, Kopf einerseits, auf den Samenstrang andererseits. Es ist dabei merkwürdig, daß Kopf und Körper des Nebenhodens in der Regel früher erkranken als der Samenstrang. Die Reize, die diesen Effekt haben, sind Instillation

in die Pars posterior der Harnröhre, Pollutionen, Prostatamassage, Janetsche Irrigationen und forcierte körperliche Bewegung.

Wenn wir nun angesichts dieser Fälle antiperistaltische Bewegungen des Vas deferens als Ursache der Propagation des gonorrhoischen Prozesses von der Urethra posterior auf den Nebenhoden ansehen wollen, so werfen sich zwei Fragen auf. Sind die für eine Epididymitis ätiologischen Faktoren überhaupt imstande, eine antiperistaltische Bewegung hervorzurufen? Denn nur so wäre diese Erklärung der Pathogenese der Epididymitis gonorrhoica plausibel, wenn alle jene Momente, auf die eine Epididymitis auftreten kann, unter Umständen auch fähig sind, einen retroperistaltischen Wellenablauf im Vas deferens zu erzeugen. Und zweitens muß der Beweis erbracht werden, daß eine solche Welle imstande ist, am Colliculus seminalis ruhendes Virus tatsächlich in den Nebenhoden zu schleudern. Wenn man das physiolodische Verhalten dieser Bewegung verfolgt, so ist es zu verwundern, wie so durch dieselbe überhaupt Sekret in die Urethra aus dem Nebenhoden resp. den Samenblasen gelangt, und dies wird nur durch die Erklärung Akutsus dem Verständnis näher gebracht.

Als besondere Schädlichkeiten, welche bei bestehender Urethritis gonorrhoica posterior die Komplikation einer Epididymitis erzeugen können, nennt Finger[27] summarisch die Exzesse in Baccho et Venere, körperliche Anstrengungen, Fehler in der Therapie. Jordan[32] schreibt über die Ätiologie der Epididymitis gonorrhoica: „Es kommt an auf die Möglichkeit, sich während des Trippers vor forcierten Bewegungen, wie Sturz, Sprung, Stoß usw. schützen zu können; weiter spielen der Coitus und vor allem instrumentelle Eingriffe nicht nur im akuten, sondern auch im chronischen Stadium eine maßgebende Rolle. Unter den instrumentellen Eingriffen sind vor allem Bougierungen zu nennen; aber auch Tiefspritzungen und Janetsche Waschungen können dieselbe unangenehme Folge zeitigen."

Beim Coitus spielen diese antiperistaltischen Bewegungen des Vas deferens eine wichtige Rolle; sie befördern die im Nebenhoden unbeweglich lagernden Spermatozoen gegen die

Samenblasen und die Urethra, sie bilden aber auch die Gefahr, daß durch sie am Colliculus seminalis sich befindendes Virus hodenwärts geschleudert wird, und zwar in jenem Moment, wo beim Wellenablauf eine urethral gelegene Kontraktion der hodenwärts gelegenen Erweiterung des Lumens Platz macht, also die Möglichkeit einer Aspiration gegeben ist.

Vermögen wir nun auch nicht eine bei brüsken Traumen, der nicht seltenen Veranlassung der Epididymitis, die Entstehung antiperistaltischer Bewegungen des Samenstranges experimentell zu erweisen, so wird die Möglichkeit hypothetisch zugegeben werden müssen, zumal mechanische Einwirkung die Peristaltik des Darms z. B. anregt (Nothnagel[33]), durch Kontusion oder starke Traumen selbst so heftige und unkoördinierte Darmbewegung zustande kamen, daß eine Invagination (ibidem und Schnitzler[34]) entstehen konnte. Fürbringer[35] berichtet sogar von Tagespollutionen sexualneurasthenischer Personen, welche Pollutionen im wachen Zustand auf minimale mechanische Einwirkung, z. B. mäßige Erschütterung des Körpers, erfolgten. In diesen Fällen muß es sich um eine pathologische Steigerung eines vielleicht physiologischerweise auf mechanische Traumen hin auftretenden Reflexes handeln, so daß es statt der nicht unwahrscheinlich peristaltischen Bewegung des Samenleiters zu dem höchst zusammengesetzten Mechanismus einer Ejakulation kam, eine Steigerung, über welche wir im folgenden noch sprechen werden.

Die nächste Ursache der Epididymitis, Exzesse in Baccho und instrumentelle Eingriffe, welche bei überempfindlichen Personen oder unzweckmäßig vorgenommene werden, sind Schädlichkeiten, welche die Harnröhre selbst betreffen, innerhalb deren der Colliculus seminalis der empfindlichste und bei urethralen Eingriffen der allermeist beleidigte Punkt ist. Beleidigungen dieses Punktes können aber, wie die folgenden Versuche ergeben werden, antiperistaltische Bewegungen des Vas deferens reflektorisch erzeugen; und dies wird um so leichter sein, je empfindlicher dieser Punkt ist (Hyperämie, Entzündung).

Zunächst überprüften wir die Versuche Akutsus und gelangten zu denselben Resultaten. Dem Versuchstiere wurde in

Äthernarkose der Bauch durch einen Längsschnitt in der Linea alba geöffnet, der Nervus hypogastricus aufgesucht und gereizt. Der Nervus hypogastricus ist jenes Nervenästchen, das beiderseits vom Ganglion mesentericum inferius zum Plexus hypogastricus geht, zu welchem sich Ganglienzellen und der Nervus erigens hinzugesellen. Die genauern anatomischen Details haben Langley[36] und von Frankl und Fröhlich[37] studiert. Bei faradischer Reizung dieses Nerven erfolgt eine wurmförmige Bewegung des Samenleiters, die vom urethralen Ende beginnend zum Hoden ansteigt, also eine antiperistaltische Bewegung darstellt. Ebensolche Bewegungen zeigen die Samenblasen. Bei dieser Reizung erfolgt Samenentleerung. Das ist also die Bestätigung der Versuche Akutsus, die wir an Kaninchen und Meerschweinchen mit gleichem Erfolge ausführten.

Nun durchtrennten wir die Symphyse, legten die vordere Wand der Harnröhre bis zur Blase bloß, schnitten hierauf auch diese vordere Wand durch und brachten den Colliculus seminalis (Caput gallinaginis) zur Anschauung, der sich als hirsekorngroßer blasser Wulst darstellt. Wenn das Versuchstier (Meerschweinchen und Kaninchen) in seichter Narkose gehalten wurde, erfolgte auf elektrische Reizung des Colliculus seminalis bei Verwendung von nicht schwachen Strömen deutlichst eine antiperistaltische Bewegung der Samenblasen, die sich bei diesen Kontraktionen gewissermaßen erigierten, eine Zeitlang in der Kontraktion verharrten und erst dann erschlafften, und eine antiperistaltische Bewegung eines oder beider Vasa deferentia. Daß diese Bewegung auf reflektorischem Wege ausgelöst wurde, ergab sich aus den weiteren Experimenten. 1. Löst die Reizung benachbarter Stellen der hintern Harnröhre diese Bewegungen nicht aus. 2. Bei tiefer Narkose, wenn alle Reflexe erlöschen, gelingt es nicht, durch Reizung des Caput gallinaginis die Bewegung des Vas deferens hervorzurufen. 3. Nach Durchschneidung des motorischen Nerven des Samenstranges, des Nervus hypogastricus, bleibt die Antiperistaltik bei Reizung des Caput gallinaginis gleichfalls aus. 4. Es gelingt auch durch mechanische Irritation (Fassen mit der Pincette), den Reflex zu bewirken. Chemische Reizversuche hingegen mißlangen. Es sind also reflektorische Bewegungen und nicht das Resultat von Strom-

schleifen, weil sie bei tiefer Narkose ausblieben, nur auf Reizung eines bestimmten Punktes auftraten, nach Durchschneidung des motorischen Nerven nicht auszulösen waren, weil sie schließlich auch durch mechanische Irritation erfolgten.

Diese Versuchsanordnungen bewiesen nun, daß bei einem Reiz, der das Caput gallinaginis trifft, Bewegungen des Vas deferens ausgelöst werden können. In einem Falle kam es auch zur Samenentleerung, aber in sehr geringfügigem Grade. In zwei Fällen erfolgte auf den am Colliculus seminalis gesetzten Reiz hin Cremasterreflex.

Solche Resultate ergaben nun die wiederholt an Kaninchen und Meerschweinchen ausgeführten Versuche ganz regelmäßig; hingegen fielen diese Versuche am Hunde negativ aus, indem weder bei elektrischer Reizung des Caput gallinaginis noch bei der des Nervus hypogastricus analoge antiperistaltische Bewegungen des Vas deferens ausgelöst werden konnten. Selbst bei direkter Reizung der Muskulatur des Samenleiters mittels der Elektrode entstanden solche Bewegungen nicht, wie sie die Rodentia zeigen. Wohl aber war eine Verringerung des circulären Umfangs des gereizten Samenleiters im Vergleiche zu dem der andern Seite wahrzunehmen. Damit stimmen auch die Versuche überein, von denen Exner[38] berichtet: „Die außerordentlich kräftige Muskulatur des Ductus deferens soll nach den Beobachtungen Budges[39] eine antiperistaltische Bewegung bewirken. Eine solche, welche für das Kaninchen und den Kater beschrieben war, ist von L. Fick[40] bestätigt, während diese Forscher beim Hund durch elektrische Reizung des Ductus deferens keine Peristaltik fanden, sondern nur eine Zusammenziehung, selbst ohne lokale Einschnürung der Reizstelle finden konnten."

Welche Tatsachen sprechen nun dafür, daß auch beim Menschen durch einen Reiz, der den Colliculus seminalis trifft, antiperistaltische Bewegungen des Vas deferens reflektorisch ausgelöst werden und auf diese Weise Kokken aus der Urethra in den Nebenhoden gelangen können? Damit dies möglich ist, muß dem menschlichen Vas deferens überhaupt die Fähigkeit zukommen, sich peristaltisch und antiperistaltisch zu kontrahieren; denn es könnte ja ebenso wie das Vas deferens des

Hundes dieser Fähigkeit entbehren. Exner nimmt für den Menschen nach den Versuchen Köllikers[41] und Virchows den Rodentia analoge Bewegungen der menschlichen Samenleiter an. Die genannten Autoren fanden nämlich an einem Hingerichteten, daß bei galvanischer Reizung der Vasa deferentia diese sich mit ungemeiner Energie verkürzten und verlängerten.

Es ist schon a priori wahrscheinlich, daß diese Fähigkeit besteht, da die mächtige Muskelschicht des Samenleiters dieselbe Anordnung besitzt wie die des Darmrohres, nämlich innere circuläre, äußere longitudinale Anordnung der glatten Muskelfasern. Dann ist auch möglicherweise der Schmerz, der zuweilen auch beiderseits in inguine nach wiederholtem Coitus oder nach langdauernder geschlechtlicher Erregung auftritt, auf abnorm starke Peristaltik des Vas deferens zurückzuführen, ebenso wie wir die verstärkte Darmperistaltik als Schmerz empfinden. Doch das sind nur hypothetische Annahmen. Den direkten Beweis, daß es beim Menschen Peristaltik und Antiperistaltik des Vas deferens gibt, lieferte uns das Experiment. Zuerst dachten wir an die Möglichkeit, direkt die peristaltischen Bewegungen am bloßliegenden Vas deferens zu sehen. Wir wandten uns daher an den Chef der II. chirurgischen Abteilung des Allgemeinen Krankenhauses in Wien, Herrn Hofrat Mosetig von Moorhof, dem wir an dieser Stelle unsern ergebensten Dank aussprechen, mit der Bitte, uns bei Gelegenheit einer Bassinioperation, bei der ja der Samenleiter frei präpariert wird, eine elektrische Reizung des Colliculus seminalis mittels der elektrischen Sonde vornehmen zu lassen. Der Versuch verlief resultatlos; wir fanden erst später für dieses überraschende negative Ausfallen des Versuches die Erklärung. Die tiefe Narkose, die beim Bassini unumgänglich notwendig ist, hindert das Zustandekommen jeglichen Reflexes; wenn Corneal-, Papillen-, tiefe Muskelreflexe fehlen, muß ja die Peristaltik des Vas deferens nach Reizung des Colliculus seminalis, die ja exquisit reflektorisch eintritt (vgl. oben), ausbleiben. Es war das negative Resultat dieses Reizversuchs uns mit ein Beweis für die Reflexnatur der Vas deferens-Peristaltik. Aus naheliegenden Gründen konnten wir bei Operationen, die ohne Narkose mit Bloßlegung des Vas deferens vorgenommen wurden, den Versuch

nicht wiederholen; wir mußten daher darauf verzichten, die peristaltischen Bewegungen des Samenleiters zu sehen. Aber vielleicht gelang es, die Kontraktionen des Vas deferens zu fühlen? Zu diesem Zwecke führten wir einem Kranken, der wegen einer chronischen, gonokokkenfreien Urethritis in Behandlung stand, die für die Elektrisierung der Pars posterior bestimmte Sonde ein und verbanden sie mit dem negativen Pol der galvanischen Batterie; mit dem positiven Pol wurde eine ins Rectum eingeführte Mastdarmelektrode verbunden. Bei Schließung und Öffnung des Stromes konnten wir durch das Scrotum und die Hüllen des Samenstranges kurze Zeit nach der Reizung (bis 2 Secunden) ein Kürzer- und Dickerwerden des von den Venen isolierten Samenleiters konstatieren. Diese Kontraktion trat allmählich unter unseren Fingern ein, hielt einige Zeit an und ließ dann allmählich nach. Die Intensität dieser Kontraktion war bei verschiedenen Individuen verschieden; in der Regel konnten wir sie deutlich nachweisen. Daß diese Kontraktion keine Cremasterzuckung ist, beweist vorerst die Art des Eintrittes und Ablaufes der Bewegung. Quergestreifte Muskeln, die elektrisch gereizt werden, kontrahieren sich plötzlich und gehen nach Aufhören des Reizes direkt wieder in den Ruhezustand über; dann zieht eine Cremasterkontraktion den Hoden in die Höhe, was nicht der Fall war, und drittens hatten wir einen drehrunden, glatten Strang, isoliert, unter den Fingern, dessen allmähliche Kontraktion wir fühlten.

Welche physiologische Rolle spielt dieser experimentell gefundene Reflex? Jedenfalls scheint er einer jener Reflexe zu sein, denen eine Aufgabe bei der Regelung zwischen Miction und Ejaculation zufällt. In pathologischen Fällen nun, wo bei sexueller Neurasthenie oder gar bei organischen Nervenkrankheiten eine übermäßige Reizbarkeit oder andrerseits Unerregbarkeit besteht, treten verschiedene Ausfallserscheinungen zutage. Auf einer solchen krankhaften Steigerung des normalen Reflexes beruhen die Fälle, bei denen Samenentleerung auf reizende Einspritzungen folgten (Fürbringer[42]). Hierher zählt auch „die bei oder unmittelbar nach instrumentellen, in den Harnwegen vorgenommenen ärztlichen Eingriffen beobachtete artefizielle Mictionsspermatorrhoe“. Es erfolgte bei diesen Fällen

eben nicht nur die antiperistaltische Bewegung des Vas deferens, sondern es traten auf den in der Urethra gesetzten Reiz hin auch die übrigen zum Komplexe des Ejaculationsmechanismus gehörigen Bewegungen auf, welche in ihrer Gesamtheit erst den Austritt des Samens bewerkstelligen. Als solche Bewegungen imponieren „die Kontraktion der mit stattlicher Muscularis ausgestatteten Samenbläschen und -gänge, sowie die konvulsivische Erregung des Musculus bulbocavernosus — nicht ohne teilweise benachbarter auxiliärer Muskeln — und des Kompressorapparates der Prostata“ (Fürbringer[42]). Häufig mag auch bei solchen Fällen eine Erschlaffung der Ductus ejaculatorii mit schuld sein, welche Erschlaffung überhaupt für die Möglichkeit einer Spermatorrhoe verantwortlich gemacht wird. Diese Fälle werden durch das Entstehen des von uns gefundenen Reflexes — Auftreten einer Antiperistaltik des Vas deferens auf intraurethralen Reiz hin — erklärt. Selbstverständlich wird der Reflex nur bei mehr weniger hervortretender reizbarer Schwäche zur kombinierten Reflexwirkung einer Samenentleerung ausarten.

Die erste Frage, ob jene Momente, welche eine Epididymitis provocieren, eine antiperistaltische Bewegung des Vas deferens hervorzurufen imstande sind, ist durch die vorangehenden Versuchsreihen hinlänglich bewiesen. Nun muß experimentell auch festgestellt werden, daß eine so erzeugte antiperistaltische Welle wirklich fähig ist, Gonokokken aus der Harnröhre in den Nebenhoden gelangen zu lassen. Denn vermag eine solche Welle überhaupt Virus hodenwärts zu tragen, dann ist es leicht einzusehen, daß diese Welle am häufigsten das Virus dort deponiert liegen lassen wird, wo es bei einem Knie des Hohlkanals gewissermaßen zu einer Brechung der Welle kommen wird, d. i. also im Schwanz des Nebenhodens. Hier ist auch, wie unsere klinischen Beobachtungen — sowohl die ausführlicher mitgeteilten wie auch die ambulatorisch beobachteten Fälle betreffend — zeigen, der häufigste und meist auch der erste Sitz der Entzündung.

In der Literatur finden wir zwei Angaben von Experimenten, bei welchen es gelang, von der Urethra aus eine eitrige Hodenentzündung zu erzeugen. Paladino Blandini[43] weist

nach, daß die Tuberkelbazillen ebenso wie viele andere pathogene oder nicht pathogene, bewegliche oder unbewegliche Bakterien von der Harnröhrenmündung bis in den Hoden wandern können. Er schließt daraus: „Die Ausbreitung der Infektionskeime geht auf der Schleimhautoberfläche vor sich ohne Beteiligung der tieferen Teile. So erklärt es sich auch ungezwungen, daß die Hoden erkranken, während die Vasa deferentia gesund bleiben, ohne daß man deswegen zu einer Infektion durch die Lymphbahnen (Sébileau) oder ähnlichen Hypothesen seine Zuflucht nehmen müßte.“ Die Experimente von v. Baumgarten und Kraemer[44] hingegen ergaben einen wesentlichen Unterschied zwischen Tuberkelbazillen und Eiterbakterien. Damit die Bakterien durch den Urinstrahl nicht weggeschwemmt würden, ließen die Autoren die Versuchstiere einige Tage vor der Operation dursten. Trotz dieser Cautelen gelang es ihnen jedoch nicht, von der Urethra aus eine tuberkulöse Hodeninfektion hervorzurufen, während bisweilen phlogogene Infektionen auftraten. Die Tuberkelbazillen sind eben „keine Sekretparasiten“, d. h. sie vermehren sich nicht in dem normalen Sekrete. Wären sie fähig, in dem normalen Sekrete zu wachsen, dann würden sie wohl ebenso wie die Gonokokken und Eiterbakterien das Sekret nach allen Richtungen hin, also namentlich bei Stagnation desselben, auch gegen die Stromrichtung mit ihrer Brut erfüllen und dadurch die Infektion auch stromabwärts fortpflanzen können. Durch ihre Experimente wiesen sie auch nach, daß die Richtung des Lymphstromes mit der Richtung des Sekretstromes zusammenfällt, also gegen die Urethra hin verläuft, demnach Infektionskeime nicht hodenwärts befördern kann. Dies ist also wieder ein Punkt, der gegen die lymphogene Propagation des Virus spricht.

Zur Beantwortung unserer Frage, ob durch die oben beschriebene antiperistaltische Bewegung des Vas deferens Virus von der Urethra posterior in den Nebenhoden gelangen kann, wurden nachstehende Versuche angestellt. Durch unsere bisher erwähnten Experimente ist es nämlich festgestellt, daß diejenigen Momente, welche als Ursache einer Epididymitis bei bestehender Urethritis gonorrhoica anzusprechen sind, eine antiperistaltische Bewegung des Vas deferens hervor-

rufen können. Durch die nachstehenden Versuche wird auch bewiesen, daß in der Tat solche antiperistaltische Bewegungen Gonokokken gegen den Nebenhoden zu schleudern imstande sind.

Dem Versuchstier wurde mittels Katheters eine Methylenblaulösung in die hintere Harnröhre injiciert, indem der Katheter, ähnlich wie bei den tiefen therapeutischen Injektionen, bis zum Caput gallinaginis vorgeschoben wurde. Dieser Punkt gibt sich beim Kaninchen ganz deutlich dem Gefühle zu erkennen, da dort die mächtigen Wülste der Samenblasen die hintere Wand der Urethra vorwölben und dem Weitervordringen des Katheters einen starken Widerstand setzen. Dann wurde das Tier laparotomiert und der Nervus hypogastricus aufgesucht. Der Nerv wurde elektrisch gereizt und die Reizung mehrere Male wiederholt. Jedesmal erfolgte auf die Reizung Antiperistaltik der Samenblase und des Samenleiters der gereizten Seite. Doch konnte weder makroskopisch noch mikroskopisch Methylenblau im Samenstrang nachgewiesen werden. Auch eine andere Versuchsreihe ergab ein negatives Resultat. Das Versuchstier wurde laparotomiert, die Symphyse und die vordere Harnröhrenwand gespalten, Methylenblaulösung auf den Colliculus seminalis aufgetropft und dann der Colliculus seminalis elektrisch gereizt und so reflektorisch die Vasa deferentia zu antiperistaltischen Bewegungen gebracht. Aber auch hier ergab nachher die Untersuchung der Vasa deferentia keine Methylenblaulösung innerhalb des Lumens. Diesen negativen Versuchen gegenüber konnten wir anderseits das Experiment Akutsus bestätigen, der die Samenblasen gegen den Bauch zu eröffnet und dann bei Reizung des Nervus hypogastricus Austritt von Samenblaseninhalt gegen den Bauch zu beobachtet.

Jedenfalls galt es jetzt, das Experimentum crucis zu machen, nämlich Kokken in die hintere Harnröhre zu bringen und zu beobachten, ob auf Antiperistaltik eines Vas deferens eine Epididymitis dieser Seite auftritt und ob sich dann diese Kokken in dem Nebenhoden nachweisen lassen. In dieser Beziehung wurden folgende Versuche gemacht.

1. Versuch.

22. XI. Kaninchen laparotomiert, Därme nach oben, Blase prall

gefüllt. Nervus hypogastricus rechts leicht gefunden; Reizung desselben; Rollenabstand 15 cm; lebhafte Kontraktion des Vas deferens der rechten Seite. Dann Einführung eines dünnen Katheters in die Harnröhre bis zum ersten, fühlbaren Widerstand. Einspritzung der aufgeschüttelten virulenten Streptokokkenkultur mittels Strohscheinscher Spritze. Dann wiederholte (fünfmalige) Reizung des Nervus hypogastricus; entsprechende Kontraktion des rechten Vas deferens. Vernähung der Muskeln und der Haut des Bauches; Schluß der Operation $\frac{3}{4}$8 Uhr abends.

23. XI. 8 Uhr früh. Kaninchen sitzt ruhig in einem Winkel. Der rechte Hodensack größer als der linke und etwas resistenter.

5 Uhr abends. Der rechte Hodensack fast dreimal so groß als der linke, beinahe fluktuierend. Druck auf denselben erregt beim Kaninchen keine Schmerzensäußerungen.

24. XI. $\frac{1}{2}$8 Uhr morgens. Beide Hodensäcke gleich groß und schlaff.

12 Uhr mittags. Sektion. Keine Peritonitis. Beide Hoden werden samt den Samensträngen, die unmittelbar an den Samenbläschen abgetrennt werden, in 95%igem Alkohol zum Zwecke der histologischen Untersuchung gelegt.

Makroskopisch zeigt sich keine Differenz bezüglich rechts und links.

Die histologische Untersuchung ergibt in beiden Nebenhoden, Hoden und Samenleitern normale Verhältnisse.

In nach Gram gefärbten Präparaten des rechten Nebenhodens und Samenstranges lassen sich Streptokokken mit Sicherheit nicht nachweisen.

Es muß sich also nach dem klinischen Verlaufe um eine zu geringe Virulenz der Streptokokken gehandelt haben, die wohl genügte, ein kurz anhaltendes akutes Oedem hervorzurufen, nicht aber eine eitrige Entzündung herbeizuführen.

2. Versuch.

Vorher hatten wir uns (für Kaninchen) hochvirulente Streptokokken verschafft; dieselben töteten, intraperitonaeal injiciert, ein Kaninchen in 36 Stunden.

Montag 20. Februar, 6 Uhr abends. Kaninchen ziemlich groß, mäßig genährt, Laparotomie in Äthernarkose unter peinlichster Asepsis. Vorher Einführung eines an der Spitze abgeschnittenen Guyonkatheters in die Harnröhre bis zum ersten fühlbaren Widerstand; Fixation des Katheters mittels Heftpflaster an dieser Stelle. Die Därme, mäßig gefüllt, bleiben in der Bauchhöhle und werden mit feuchter warmer Gaze nach oben gehalten. Die Harnblase ist ziemlich gefüllt. Der Nervus hypogastricus der rechten Seite ist leicht sichtbar an der gewohnten Stelle. Seine faradische Reizung (Rollenabstand 15 cm) ergibt eine kräftige antiperistaltische Bewegung des Vas deferens, beginnend an der Samenblase (es sieht so aus, als würde das Vas deferens gegen den Hoden gezogen werden und dorthin sich zurückziehen); auch die Samenblase der rechten Seite kontrahiert sich.

Nun werden 5 ccm einer gut aufgeschüttelten Bouillonkultur der Kaninchen-virulenten Streptokokken unter mäßigem Drucke injiciert und bei jedesmaliger Injektion wird gleichzeitig der N. hypogastricus der rechten Seite gereizt. Dies wird in toto sechsmal gemacht und zwischen jeder Reizung eine Pause von zwei bis drei Minuten gemacht. Dann wird die Bauchhöhle durch Nähte geschlossen.

Dienstag 21. Februar, mittags. Kaninchen ist ruhig. Die Hoden beiderseits in der Bauchhöhle, es besteht kein wesentlicher Unterschied.

Mittwoch 22. Februar, vormittags. Im rechten Hoden ist ein etwa erbsengroßer, härterer Knoten sichtbar, der anscheinend schmerzhaft ist; ebenso abends.

Donnerstag 23. Februar, mittags. Der rechte Hodensack ist daumendick, lebhaft gerötet. Durch denselben kann man die geschwollene Cauda und auch den bereits vergrößerten Hoden tasten.

23. Februar, abends. Die Schwellung des rechten Hodensacks hat bedeutend zugenommen, die Haut intensiv gerötet, die Berührung sehr schmerzhaft. Hoden und Nebenhoden sind klein birnengroß, der linke Hoden bohnengroß. Das Tier sehr niedergeschlagen.

24. Februar, 8 Uhr früh. Das Kaninchen eingegangen. Der Tumor des rechten Hodensackes blaurot, prall gespannt, zweifingerdick, die linke Seite im Niveau der übrigen Haut.

½12 Uhr. Die Haare des rechten Hodensackes werden gestutzt, die Haut mit Sublimat, Alkohol, Äther gereinigt, mit ausgeglühter Schere eine Stelle dem Nebenhoden und eine dem Hoden entsprechend tief eingeschnitten. Aus der Schnittwunde kommt etwas klares Serum. Mittels Platinöse aus der Tiefe Sekret geholt und in Bouillon übertragen. Dann Sektion.

Diese ergibt vollständig freies Peritonaeum der Därme, der Harnblase und der Bauchwand. Die Samenblase, Samenleiter und Hoden der linken Seite unverändert.

Die Samenblase der rechten Seite bedeutend vergrößert, hart, dunkelrot, mit fibrinösem Exsudat bedeckt, der Samenleiter ebenfalls injiciert, der Hoden und Nebenhoden daumendick, dunkelrot injiciert, hart.

Die Harnröhrenschleimhaut injiciert, doch nirgends verletzt (Streptokokken-Urethritis), Thrombose der Gefäße des rechten Samenstranges gegen den Bauch zu, die Gerinnsel leicht abhebbar (postmortal).

Hoden, Nebenhoden, Samenstrang, Samenblase, Harnblase werden in toto herausgenommen und in absuluten Alkohol gelegt.

24. Februar ½7 Uhr. Kultur in Bouillon zeigt deutlichen Bodensatz bei noch klarer Bouillon.

25. Februar. Beide Bouillonröhrchen zeigen ein reichliches Wachstum von typischen Streptokokken.

Die histologische Untersuchung der in Alkohol gehärteten und in Paraffin eingebetteten, nach Gram-Weigert und mit Hämatoxylin-Eosin gefärbten Präparate ergab folgendes. Alle

Organe befinden sich im Zustande hochgradiger Entzündung. Das Epithel der Hodenkanälchen, des Nebenhodens, des Samenstranges, der Samenblase und auch der Harnblase in Desquamation begriffen; in der Tunica propria der Schleimhaut und knapp unter dem Epithel in den erweiterten Lymphspalten finden sich zahlreiche Streptokokken, meistens zu kleinen Häufchen vereinigt, manchmal auch vereinzelt, an manchen Stellen hat man den Eindruck, als lägen sie zwischen den Epithelzellen. In der Muscularis und den anderen Schichten der Schleimhaut sind die Gefäße erweitert, von leukocytärer Infiltration umgeben und führen reichlich Streptokokken; die Serosa ist von einer dicken Leukocytenauflagerung bedeckt und zeigt zahlreiche Streptokokken zwischen den Infiltratzellen. Es ergibt sich daraus, daß der ganze rechte Nebenhoden, Hoden, Samenstrang und Samenblase, sowie die Harnröhre und Blase von einer Streptokokken-Invasion ergriffen war, die nach der Reichhaltigkeit der in der Cauda des Nebenhodens und in den angrenzenden Teilen des Samenstranges wohl von hier aus ihren Ausgangspunkt für den rechten Genitaltrakt nahm. Die histologische Untersuchung der Organe der andern Seite ergab normale Verhältnisse.

3. Versuch.

Versuchsanordnung wie bei 2, mit denselben Streptokokken. Bei der Wundnaht entleerte sich jedoch etwas Urin aus der Harnröhre in die Bauchhöhle. 12 Stunden nach der Operation war das Tier tot. Makroskopisch-anatomisch fanden sich keine Veränderungen im Urogenitaltrakt, jedoch eine beginnende Peritonitis.

Die histologische Untersuchung ergab folgendes Resultat. In der Cauda des Nebenhodens findet sich eine bedeutende Epitheldesquamation, so daß fast nirgends das Epithel mit der Wand in Zusammenhang steht; dabei besteht fast keine Leukocyteninfiltration der bindegewebigen Anteile. Streptokokken finden sich hier in kurzen Ketten zwischen den Epithelzellen und sehr vereinzelt in den Lymphspalten des Bindegewebes; die Muscularis ist ganz frei. Bemerkenswert ist hier also das heftige Befallensein der Schleimhautoberfläche im Gegensatze zum fast vollständigen Fehlen von Entzündungserscheinungen in den tieferen Schichten. Der

Hoden zeigt nur sehr geringgradige entzündliche Veränderungen; namentlich ist das Epithel der Hodenkanälchen ziemlich intakt. Im Inhalte dieser finden sich manchmal gehäuft Streptokokken und auch die bindegewebigen Septen zeigen hier und da Kokken. Der Samenstrang ist ebenfalls nur sehr wenig akut entzündlich verändert; doch finden sich sehr spärlich zwischen den Epithelzellen, reichlicher in den Lymphspalten des Bindegewebes Streptokokken.

Es ergibt sich aus diesen Versuchen, daß die Streptokokken ihren Weg aus der Urethra posterior durch das Vas deferens nahmen und zwar im Lumen des Ganges und nicht durch die Blut- oder Lymphgefäße. Daß diese Wanderung nicht durch fortschreitendes Wachstum erfolgte, beweist das rapide Auftreten der Kokken post injectionem (12 Stunden im Falle 3) sowie vor allem das Intaktsein jener Seite, deren zugehöriger Nerv. hypogastricus nicht gereizt worden war. Die Streptokokkeninvasion nahm offenbar von der Cauda ihren Weg; dies beweisen einerseits die katarrhalischen Entzündungserscheinungen daselbst bei Anwesenheit von Streptokokken ohne Beteiligung des Bindegewebes, andererseits die stärkere Beteiligung der Cauda überhaupt im Vergleiche zu dem Samenstrang und den übrigen Partien der Epididymitis und schließlich der klinisch konstatierte Beginn in der Cauda (Fall 2). Welchen Weg die Streptokokken von der Cauda aus in den Hoden und Samenstrang nehmen, ob durch die Gefäße oder durch das Lumen der Kanälchen, ist nach unseren Präparaten nicht zu entscheiden.

Fassen wir nun zum Schlusse die Ergebnisse unserer Untersuchungen kurz zusammen, so finden wir bei der klinischen Beobachtung des Entstehens einer gonorrhoischen Epididymitis gewisse bestimmte Eigentümlichkeiten.

1. Als ursächliche Momente dieser Komplikation erscheinen neben brüsken Bewegungen mechanische oder eventuell auch chemische Irritationen der hinteren Harnröhre sowie Samenentleerungen.

2. Der Entzündungsprozeß überspringt in einer großen Zahl der Fälle das Vas deferens und lokalisiert sich fast durchweg zuerst in der Cauda epididymidis. Von da aus

ergreift er erst den Samenleiter und den übrigen Nebenhoden.

3. Die Schnelligkeit des Auftretens des Prozesses kann nicht durch rasenförmiges Fortschreiten im Lumen des Vas deferens erklärt werden; gegen die lymphogene Propagation aber sprechen die histologischen Befunde Nobls, Selleis und Simmonds, sowie die Experimente von Baumgarten.

Diese Eigentümlichkeiten erklären sich völlig, wenn wir annehmen, daß die Fortleitung des Prozesses in die Epididymitis durch antiperistaltische Bewegung des Vas deferens geschieht.

1. Denn diese Antiperistaltik findet sich nicht nur beim Kaninchen und Meerschweinchen, sondern auch beim Menschen.

2. Sie kann experimentell durch alle jene Momente erzeugt werden, durch die Epididymitis entstehen kann. Sie kommt zustande bei heftigen Traumen, sie kann, wie der von uns gefundene Reflex beweist, durch Reizung des Caput gallinaginis ausgelöst werden, sie ist ein wichtiger Vorgang bei jeder Samenentleerung.

3. Es gelingt bei Kaninchen durch die so erzeugte antiperistaltische Bewegung, bei Anwesenheit von Kokken in der hinteren Harnröhre, experimentell eine Epididymitis, ganz analog der Epididymitis gonorrhoica des Menschen zu erzeugen.

Für die Praxis werden wir nach unseren Experimenten folgende Schlüsse ziehen:

1. Es ist kontraindiciert, bei akuter Urethritis posterior instrumentelle Eingriffe irgendwelcher Art zu machen. Eine eventuell notwendige Prostataexploration ist nur mit Vorsicht vorzunehmen. Der Patient muß sich vor sexuellen Erregungen, Pollutionen und forcierten körperlichen Bewegungen hüten. Je akuter die Urethritis posterior, desto größer die Gefahr; denn die Hyperämie befördert infolge der erhöhten Irritabilität das Zustandekommen unseres Reflexes.

2. Der Fingersche Standpunkt, bei eingetretener einseitiger Epididymitis jede lokale Behandlung der hinteren Harnröhre zu sistieren, ist aufrecht zu erhalten, denn es kann sonst der andere Nebenhoden erkranken.

3. Bei Urethritis posterior subacuta und chronica sind bei gonokokkenführenden Urethritiden beizende Injektionen zu unterlassen.[1])

Literatur.

1. Sowinski, Die Rolle des Gonotoxins bei der Entstehung von Gonorrhoeleiden. Przeglad lekarski Nr. 41—45.
2. J. W. Sowinski, Zur Kasuistik der Hodenabszesse auf gonorrhoischer Basis; Journal russe de mal. cut. Tom. IV, S. 169.
3. Eraud, Observation d'épididymite blennorrhagique terminé par suppuration; examen bactériologique et chimique. Annales de Dermat. 1892, S. 164.
4. d'Arlhac, Contribution à l'étude des microorganismes des blennorrhagies et de l'orchite blennorrhagique. Thèse de Lyon 1892.
5. Eraud et Hugonnenq, Recherches bactériologiques et chimiques sur la pathogénie de l'orchite blennorrhagique et de certaines orchites infectieuses. Annales de Dermat. 1893, S. 362.
6. Groß, Sitzung der k. k. Gesellschaft der Ärzte in Wien vom 12. November 1897 und Zur Ätiologie der Epididymitis bei Gonorrhoe. Wiener klin. Wochenschr. 1898, Nr. 4.
7. Routier: Orchite blennorrhagique suppurée. Présence du gonocoque dans le pus. La médecine moderne 17 Juillet 1895, Nr. 57.
8. Colombini, Bakteriologische und experimentelle Untersuchungen über einen merkwürdigen Fall von allgemeiner gonorrhoischer Infektion. Zentralbl. f. Bakteriol. 1898, Bd. XXIV.
9. Collan, Zur Frage der Pathogenese der gonorrhoischen Epididymitis. Wien. klin. Wochenschr. 1897, S. 1061.
10. Harttung, Gonorrhoische Epididymitis. Verhandlungen des VI. Dermatologen-Kongresses. Straßburg 1898.
11. v. Karwowski, Ein Fall von positivem Gonokokkenbefund in einem epididymitischen Abszeß. Monatsh. für prakt. Dermat. Bd. XXXV. H. 11.
12. Murphy, A case of acute Epididymitis in an undescended Testicle with Gonococci demonstrated in the excised organ. The Boston medical and surgical Journal, Juli 1903.

[1]) Die vorläufige Mitteilung über den von uns entdeckten Reflex sowie die Verwendung desselben für die Entstehung der Epididymitis gonorrhoica hat einer von uns beim Internationalen Dermatologenkongreß in Berlin (September 1904) gemacht. Damals demonstrierte C. Bruhns seine Injektionspräparate der Lymphgefäße der Prostata. Seitdem erschien dessen Arbeit[15], in welcher ein neues Verbindungslymphgefäß von der Prostata bis an den Beginn des Nebenhodens gezeigt wird und so die Möglichkeit des Entstehens einer Epididymitis auf dem Lymphwege aber nur bei bestehender eitriger Prostatitis nicht vollkommen auszuschließen ist.

13. Laurent, Die blennorrhoische Nebenhodenentzündung. Arbeiten aus der Klinik für Dermatol. und Syphilis zu Toulon 1899—1901, H. 5.
14. Pizzini, Ein Fall von eitriger Epididymitis blennorrhoica mit einigen Betrachtungen über die Virulenz der Gonokokken. Giornale italiano della malattie veneree et della pelle 1900, H. 4.
15. Ráskai-Reach, Über die Pathogenese der gonorrhoischen Epididymitis. Orvosi Hetilap 1900, Nr. 41.
16. Witte, Zur Pathologie der gonorrhoischen Epididymitis. Arch. für Derm. und Syph. 1899, Bd. 50, H. 1.
17. Baermann, VIII. Kongreß der Deutschen Dermat. Gesellschaft in Serajewo 21.—23. Sept. 1903.
18. Baermann, Über die Pathogenese der gonorrhoischen Epididymitis und über Versuche, dieselbe durch Punktion zu behandeln. Deutsche mediz. Wochenschr. 1903, S. 720.
19. Horowitz, Die gonorrhoische Peritonitis beim Manne. Wiener mediz. Wochenschr. S. 54 und 101.
20. M. v. Zeissl, Lehrbuch der venerischen Krankheiten. Wien 1902.
21. Audry et Dalous, Lésions histologiques de l'épididymite blennorrhagique. Ann. de derm. et de syphilogie 1903, pag. 196.
22. Malassez und Terillon, Recherches experimentales sur l'anatomie pathologique de l'Epididymite consecutive à l'inflammation du canal déférent. Arch. de Physiol. norm. et path. 1880 p. 738.
23. Nobl, Histologie der blenn. Deferenitis und Epididymitis. Arch. für Dermat. und Syph. Bd. 67, 2, S. 239, 1903.
24. J. Sellei, Beiträge zur Histologie d. Epididymitis gonorrhoica. Dermat. Zeitschr. XI, 4, S. 237.
25. Sorrentino, Recerche cliniche ed anatomiche su due casi di orchioepididimite blenorragica. Giorn. ital. delle mal. ven. e della pelle. 1904, Nr. 4.
26a. Simmonds, Die Ursachen der Azoospermie. Deutsches Arch. für klin. Med. Bd. LXI, H. 3 und 4, S. 412, 1898.
26b. Simmonds, Über narbigen Verschluß des Samenleiters. Verhandlungen der Deutschen Path. Gesellsch. 1899.
27. E. Finger, Die Blennorrhoe der Sexualorgane. Wien 1901.
28. Eberth, Die männlichen Geschlechtsorgane. Handbuch der Anatomie des Menschen von Bardeleben. II. Teil, Abt. 2, 1904.
29. Jadassohn, Venerische Krankheiten. Handbuch der praktischen Medizin von Schwalbe-Ebstein, Bd. III, 1, 1900.
30. Loeb, Beiträge zur Bewegung der Samenleiter und der Samenblasen. Diss. Gießen 1866.
31. Sab. Akutsu, Beiträge zur Kenntnis der Innervation der Samenblase beim Meerschweinchen. Pflügers Archiv für ges. Physiol. 1903, Bd. 96, S. 541.
32. A. Jordan, Ein Beitrag zur Statistik der Epididymitis gonorrhoica. Arch. für Dermat. und Syph. LXXII, 1904, H. 1.

33. Nothnagel, Die Krankheiten des Darmes und des Peritonaeums. (S. 362.) 1898.
34. Schnitzler, Sitzung der k. k. Gesellschaft der Ärzte in Wien 17. Juni 1904.
35. Fürbringer, Die funktionellen Störungen des männlichen Geschlechtsapparates. Handbuch für praktische Medizin von Schwalbe-Ebstein. Bd. III, 1900.
36. Langley und Anderson, The Innervation of the pelvic and adjoining viscera. Journ. of Physiology Bd. XIX und XX.
37. v. Frankl und Fröhlich, Pflügers Archiv 1900, Bd. 81.
38. S. Exner, Physiologie der männlichen Geschlechtsfunktionen (Handbuch der Urologie von v. Frisch und Zuckerkandl).
39. Budge, Arch. für path. Anat. Bd. 15.
40. L. Fick, Arch. für Anat. und Physiol. Bd. 15.
41. Kölliker, Mikrosk. Anat. Bd. II, 422—423.
42. Fürbringer, Die Störung der Geschlechtsfunktionen des Mannes (S. 635) 1898.
43. Paladino Blandini, La tuberculose de l'épididyme Ref. Zentralbl. für Krankheiten der Harn- und Geschlechtsorgane 1901, S. 208.
44. Baumgarten und Kraemer, Experimentelle Studien über die Histiogenese und Ausbreitung der Urogenitaltuberkulose (Arbeiten auf dem Gebiete der Path., Anat. und Bakt. aus dem path. Inst. zu Tübingen. Bd. IV, S. 173).
45. C. Bruhns, Untersuchungen über die Lymphgefäße und Lymphdrüsen der Prostata des Menschen. Arch. für anat. und physiol. Anat. Abt. 1904, S. 330.

III.

Angeborene Atresie des Kehlkopfes.

(Aus dem Pathologisch-anatomischen Institut der Böhmischen Universität in Prag.)

Von

Prof. Dr. O. Frankenberger in Prag.

(Hierzu Taf. II.)

Die angeborene Atresie des Kehlkopfes, der vollständige Verschluß desselben und das Fehlen jeder Kommunikation mit der Luftröhre, ist ein so seltener Befund, daß nicht nur in keinem laryngologischen Lehrbuche davon Erwähnung geschieht, sondern auch die pathologischen Anatomien diese Anomalie

höchstens mit kurzen Worten abfertigen. Eppinger gibt eine Übersicht der angeborenen Erkrankungen des Kehlkopfes. Die angeborenen Atresien und Stenosen des Kehlkopfes erwähnt er mit keinem Wort. In den neueren Lehrbüchern der pathologischen Anatomie von Ziegler, Orth, Hlava u. a. finden wir nur ganz kurze Bemerkungen, welche die Seltenheit dieser Anomalien hervorheben. In den laryngologischen Büchern werden gewöhnlich nur solche Bildungsanomalien abgehandelt, welche die Lebensfähigkeit des Individuums nicht ausschließen; da aber bei der Atresie des Kehlkopfes das extrauterine Leben nicht möglich ist, es sei denn, daß die Frucht lebend geboren und gleich nach der Geburt die Tracheotomie ausgeführt würde, wie dies auch in der Tat bisher in einem später mitzuteilenden Falle, allerdings ohne Erfolg, versucht wurde, so schweigen sich diese Werke über die erwähnte Anomalie vollständig aus und beschäftigen sich bloß mit den angeborenen Verengerungen des Kehlkopfes, welche an sich das Leben nicht gefährden und welche, obzwar auch recht selten, doch verhältnismäßig ungemein häufiger zur Beobachtung gelangen, als die Atresien. Es sind das gewöhnlich Membranen oder membranartige Falten, welche zwischen den Stimmbändern, seltener etwas höher oder tiefer, ausgespannt sind, einen größeren oder kleineren Teil des Kehlkopfes verschließen, hinten mit einem scharfen konkaven Rande endigen und so in der hinteren Partie des Kehlkopfes eine größere oder kleinere Öffnung freilassen, mittels welcher der Kehlkopf mit der Trachea kommuniziert; von einer zarten, schwach entwickelten Falte an der vorderen Kommissur bis zum beinahe vollständigen Verschluß sind alle möglichen Grade beobachtet worden. Bruns[1]) hat bis zum Jahre 1893 in der Literatur im ganzen 12 solche Fälle gesammelt, und zwar sind dieselben von Zurhelle[2]), Elsberg[3]), Morel Mackenzie[4]), Scheff[5]), Greenfield-Semon[6]),

[1]) Über das angeborene Diaphragma des Kehlkopfes. Archiv f. Laryngol. I., 1893, S. 25.

[2]) Berliner klin. Wochenschr. 1869, Nr. 50.

[3]) Transact. of the Americ. med. Assoc. Vol. XXI, 1870, p. 217.

[4]) Transact. of the pathol. Soc. of London. Vol. XXV.

[5]) Allgem. Wiener mediz. Zeitung, 1878, Nr. 28—29.

[6]) Monatsschr. f. Ohrenheilk., 1879. Nr. 6.

Poore[1], de Blois[2]), M. Bride[3]) und Seifert und Hoffa[4]) mitgeteilt worden. In allen diesen Fällen handelte es sich um eine in den vorderen Partien der Stimmbänder oder darunter ausgespannte Membran, während hinten die Kommunikation erhalten war. Die Symptome bestanden hauptsächlich in Stimmstörungen verschiedenen Grades, während das Atmen, selbst bei bedeutender Ausdehnung des Diaphragmas, ziemlich unbehindert war. Überhaupt stimmen alle diese Fälle in allen wesentlichen Punkten derart überein, daß das angeborene Kehlkopfdiaphragma, wie Bruns sagt, als eine typische Mißbildung angesehen werden muß. Das beweisen auch alle späteren Fälle, welche nach dieser Arbeit Bruns bis zum heutigen Tage publiziert wurden. Es sind dies, soweit es mir gelungen, sie aus der Literatur zu sammeln, außer dem Brunsschen folgende Fälle: Lacoarret[5]), Rosenberg[6]), Semon[7]), Eugen Kraus[8]), Geo J. Ross[9]), Albert B. MacKee[10]), P. Fraenkel[11]) (zwei Fälle), Fritz Sippel[12]), Fein[13]) und Zalewski[14], im ganzen also, samt den von Bruns gesammelten, 24 Fälle. Doch sind einige davon nicht einwandsfrei; insbesondere kann man in Fällen, bei welchen anamnestisch ein Trauma oder ein entzündlicher Prozeß sichergestellt ist, der zur Verwachsung der

[1]) Transact. of the internat. med. Congr., 7. Session. London 1881. Vol. III, p. 316.

[2]) Transact. of the Americ. laryngol. Assoc. Vol. VI, 1884.

[3]) Glasgow med. Journal, Sept. 1885.

[4]) Berliner klin. Wochenschr., 1888, Nr. 10, u. 1889, Nr. 2.

[5]) Annales de la Policlinique de Toulouse, No. 5, Mai 1897. Ref. in Centralbl. f. Laryngol., XIV, 1898, p. 264.

[6]) Heymanns Handb. d. Laryngol. u. Rhinol., Bd. I, 1898, p. 526.

[7]) Brit. med. Journ., 28. V. 98. Ref. in Centralbl. f. Laryng., XV, 1899, p. 163.

[8]) Allgem. Wiener med. Zeitung, 1900, Nr. 9, S. 95.

[9]) Laryngoscope. April 1902. Ref. in Centralbl. f. Laryngol., XIX, 1903, p. 188.

[10]) Montreal med. Journ. Septbr. 1901. Ref. ibidem XIX, 1903, p. 300.

[11]) Deutsche mediz. Wochenschr. 1902, Nr. 51, S. 909.

[12]) Mediz. Korresp.-Blatt d. Württemberg. ärztl. Landesvereins. 9. 1903. Ref. in Centralbl. f. Laryngol., XIX, 1903, S. 552.

[13]) Wiener klin. Rundschau 1903, Nr. 52, und „Das angeborene Kehlkopfdiaphragma", Berlin, Oskar Coblentz, 1904.

[14]) Archiv f. Laryngol., XVI, 1904, p. 523.

Stimmbänder und zur Erzeugung einer ähnlichen Membran führen kann, nicht mit Bestimmtheit entscheiden, ob sich das Diaphragma nicht erst später entwickelt hat. Am strengsten geht Fein in seiner oben erwähnten Monographie vor, indem er die Zahl der vollkommen einwandsfreien Fälle, abgesehen von den Fällen von Mackenzie, Poore, de Blois und Mac Kee, welche ihm nicht zugänglich waren und die er deshalb nicht mit in Rechnung zieht, mit nur 10 angibt. Als einwandsfrei betrachtet Fein bloß die Fälle von Zurhelle, Scheff, Semon, Kraus, Rosenberg, Krieg, P. Fraenkel, seinen eigenen und die beiden Fälle von Seifert. Einige vor ihm veröffentlichte Fälle, wie Lacoarrets, Geo Ross' und Sippels erwähnt Fein überhaupt gar nicht.

Sehr viel seltener als diese von den vorderen Partien des Kehlkopfes ausgehenden Diaphragmen sind angeborene Membran- oder Faltenbildungen der hinteren Kehlkopfwand. Bisher sind nur 3 Fälle bekannt, der erste wurde im Jahre 1897 von Chiari[1]) mitgeteilt.

Er betraf ein 15jähriges Mädchen, welches seit seiner Kindheit heiser war. Laryngoskopisch wurde zwischen den hinteren Enden der Stimmbänder eine zarte, halbmondförmige Falte bemerkt, welche sich kegelförmig in die Höhe hob, wenn sich die Stimmbänder einander näherten. Die Falte wurde mittels der Landgrafschen Kürette entfernt.

Den zweiten Fall hat Harmer[2]) an der Leiche einer jüngeren erwachsenen weiblichen Person beobachtet. Der Larynx wurde von vorn aufgeschnitten und zeigte an der hinteren Wand eine zarte Membran, welche die hintersten Enden beider Stimmbänder in der Weise verband, daß sie dieselben in einem flachen, nach oben konvexen Bogen überbrückte und, nach hinten und etwas nach oben verlaufend, sich fast unmerklich in die in zarte Falten gelegte Interarytaenoidschleimhaut verlor. Entsprechend der Konvexität und dem sanften Ansteigen der Membran nach oben zeigte sich von unten her in der ganzen Breite der Membran eine kleine Bucht, deren Grund ziemlich abgerundet erschien und dem Übergange der unteren Fläche der Membran in die Interarytaenoidschleimhaut entsprach. Diese Bucht war im Durchschnitt beiläufig 4 mm tief, zu beiden Seiten merklich tiefer als in der Mitte. Im Grunde der Bucht erschien die Schleimhaut der Interarytaenoidfalte nicht wie oben in Falten gelegt, sondern voll-

[1]) Angeborene membranöse Faltenbildung im hinteren Glottisanteile. Wiener klin. Wochenschr., 1897, Nr. 25.

[2]) Angeborene Membran an der hinteren Wand des Kehlkopfes. Wiener klin. Wochenschr., 1902, Nr. 46.

kommen glatt und — wie überall — zart. Der vordere Rand der Membran war ziemlich dünn, kaum ½ mm dick und verlief in einem nach vorn konkaven Bogen derart in die Schleimhaut der Stimmbänder, daß er beiderseits je einen Schenkel nach vorn zu aussandte, welcher nicht genau in die Kante des Stimmbandes, sondern in die etwa 1 mm unterhalb der Stimmbandkante liegende Schleimhaut allmählich sich einsenkte und fast bis zur halben Stimmbandlänge nach vorn zu verfolgen war. Dadurch bildete der vordere Rand einen Kreisbogen, dessen Halbmesser jedenfalls größer war als der sagittale Larynxdurchmesser.

Bei der mikroskopischen Untersuchung fand man an der Oberfläche geschichtetes Plattenepithel, hie und da Andeutung von Epithelzapfen; die oberflächlichen Zellen stellenweise verhornt. Das Stroma der Membran war ein zartes Bindegewebe, dessen Fasern zum größten Teil längs verliefen, nicht übermäßig zellreich, nur an den Randpartien und gegen die Zapfen zu standen die Zellen etwas dichter; es waren zum größten Teil spindelförmige Zellen, Leukocyten waren nur spärlich vorhanden. Überdies ziemlich gleichmäßig verteilte, zartwandige Gefäße; an der Basis der Membran ging das Bindegewebe ganz unvermittelt in die Muskulatur über.

Der dritte Fall, von Fein[1]) mitgeteilt, betrifft eine 65jährige Frau, welche stets gesund gewesen ist und bei welcher als zufälliger Befund eine derbe Membran gefunden wurde, welche zwischen den hinteren Anteilen der Stimmbänder im Niveau derselben saß und welche beim Auseinandergehen der Stimmbänder frei in das Lumen der Glottis hineinragte. Bei Glottisschluß verschwand die Membran unter den Stimmbändern. Nirgends waren Spuren von Narben zu entdecken. Ein operativer Eingriff fand nicht statt. Die Kranke wurde am 30. V. 02 in der k. k. Gesellschaft der Ärzte in Wien und am 4. VI. 02 in der Wiener laryngologischen Gesellschaft vorgestellt, woselbst von einigen Seiten gegen die kongenitale Herkunft dieser Membran Bedenken erhoben wurden, weshalb auch Harmer in seinem oben citierten Artikel diesen Fall für zweifelhaft hält.

Über die Ätiologie dieser angeborenen Diaphragmen und Membranbildungen werde ich weiter unten im Zusammenhang mit der Besprechung jener Mißbildung, welche den eigentlichen Gegenstand der vorliegenden Arbeit bildet, ausführlicher sprechen. Betreffs der Symptomatologie, Diagnose und Therapie kann ich auf die betreffenden kasuistischen Mitteilungen, insbesondere aber auf die erschöpfende Monographie Feins verweisen.

Außer diesen typischen Formen von angeborenen Kehlkopfstenosen sind noch konzentrische Verengerungen in der Tiefe des Kehlkopfs, im subglottischen Raume, zu erwähnen.

[1]) Zwei Fälle von angeborenem Kehlkopfdiaphragma. Wiener klin. Rundschau, 1903. Nr. 52.

Derartige Fälle gehören gewiß zu den allergrößten Seltenheiten, denn soweit ich mich in der Literatur umsehen konnte, fand ich bisher nur einen einzigen solchen Fall, welcher von Schmiegelow[1]) in der dänischen otolaryngologischen Gesellschaft am 24. II. 00 demonstriert und von G. Kiaer[2]) beschrieben wurde. Es betraf das Präparat aus der Leiche eines zweimonatigen Kindes, welches an einer angeborenen Stenose des Kehlkopfes zugrunde gegangen war.

Das Kind, 5 Wochen alt, wurde am 23. VI. 1890 zur Behandlung in die Halsklinik in Kopenhagen gesandt. Der Hausarzt berichtete gleichzeitig, daß es aus einer gesunden und kräftigen Familie stammte. Es war bei der Geburt normal und wog 3 kg. Seit der Geburt hat es dieselben Symptome, die es darbot, als es dem Vortragenden vorgestellt wurde. Es war ein gesundes, verhältnismäßig kleines, aber doch ganz wohlgenährtes Kind. Die Respiration war deutlich stenotisch, in weiter Entfernung hörbar, die Stimme heiser und dünn. Fängt es an zu schreien oder zu weinen, so wird die Gesichtsfarbe cyanotisch; dies verliert sich aber, wenn das Weinen aufhört.

Laryngoskopisch war im Pharynx nichts Abnormes zu entdecken. Epiglottis gesund. Im obersten Teile des Kehlkopfes sah man etwas purulenten Schleim. Die Gießbeckenknorpel wurden zusehends frei abduziert. Während der Respiration wurde eine geringe auf- und abgehende Bewegung des Kehlkopfes beobachtet. In den 5 Wochen, in denen der Knabe bis dahin gelebt hatte, hatte die Umgebung keine Veränderung der Respirationsbeschwerden beobachtet. So hielten sich die Verhältnisse unverändert, bis der Knabe, nach Aussage des Hausarztes, plötzlich am 2. IX. 1890 in gutem Ernährungszustande mit dem Tode abging. Der Hausarzt sandte den Kehlkopf des Kindes dem Vortragenden. Die Skeletteile desselben sind normal entwickelt; das Respirationshindernis liegt etwa 1 cm unter den Stimmbändern, der Cartilago cricoides entsprechend, wo das Lumen des Kehlkopfes auf eine sondenfeine Öffnung — infolge einer ringförmigen Verdickung der Wände des Kehlkopfes — beschränkt ist. Die Verdickung scheint zunächst aus der Schleimhaut zu stammen und endet nach unten gegen die Trachea ziemlich scharf, so daß sich eine Furche zwischen der Schleimhautverdickung und der vordersten Trachealwand bildete. Das Lumen der Stenose liegt exzentrisch näher der hinteren Wand, weil die stenosierende Schleimhautverdickung besonders von der vorderen Wand ausgeht.

[1]) Centralbl. f. Laryngol., XVII, S. 276.

[2]) Hospital Tidende, 1897, Nr. 19 u. 20. Ref. in Centralbl. f. Laryng., XIII, S. 516.

In derselben Sitzung referierte Narregaard über einen ähnlichen Fall, der ein neunwöchiges Kind betraf, über den jedoch im Referate nichts Näheres berichtet wird.

Die Fälle sog. inspiratorischen oder respiratorischen Stridors der Neugeborenen, wobei der Kehlkopfeingang verengt ist, fallen nicht in den Rahmen dieser Arbeit und wir können dieselben daher übergehen, da, wie besonders Thomson und Turner[1]) gezeigt haben, es sich in solchen Fällen nicht um eine Anomalie des Kehlkopfeinganges handelt, sondern um eine Koordinationsstörung der Respirationsbewegungen, wahrscheinlich bedingt durch mangelhafte Entwicklung der cortikalen Kontrollzentren. Die Formveränderung besteht lediglich in einem übertrieben infantilen Typus und ist wesentlich oder sogar ausschließlich das Resultat eines konstanten rückläufigen Ansaugens der oberen Appertur des weichen Kehlkopfes, infolge von inkoordinierter und spastischer Atmung. Es gibt keinen Beweis dafür, daß in diesen Fällen eine angeborene Mißbildung des Kehlkopfeinganges existiert.

Gehören schon angeborene Stenosen des Kehlkopfes, wie aus dem bisher Gesagten hervorgeht, zu den recht seltenen Befunden, so stellen angeborene vollständige Atresien dieses Organes wahre Unica dar. Selbsverständlich wird hier von jenen monströsen Foeten abgesehen, welche infolge der gesamten Bildungsanomalie nicht lebensfähig sind, und bei denen das Fehlen des Kehlkopfes bloß einen Nebenbefund neben anderweitigen hochgradigen Mißbildungen darstellt, sondern es handelt sich hier um Kehlkopfatresien bei sonst normal entwickelten und, abgesehen von dem Atemhindernis, lebensfähigen Früchten. Aber eben wegen des Verschlusses des Kehlkopfes sind die Kinder auch nicht lebensfähig, und deshalb hat diese Anomalie vorwiegend pathologisch-anatomisches Interesse, wenn auch nicht geleugnet werden kann, daß sie auch klinisch in Frage kommen kann, wenn, wie der später mitzuteilende Fall Giglis lehrt, die Frucht lebend geboren wird und die künstliche Herstellung einer Kommunikation der Lunge mit der äußeren Luft in Betracht kommt.

[1]) Brit. med. Journ., Dez. 1900. Archives of Paed. 1. Jan. 1901. Ref. in Centralbl. f. Lar., XVIII, 1902, p. 132.

Bisher sind in der Literatur 4 Fälle von angeborener Atresie des Kehlkopfes verzeichnet: aber bezüglich zweier davon haben wir nur spärliche Nachrichten, so daß dieselben bei dieser Arbeit nicht verwendet werden konnten; es sind dies ein Fall Rossis aus Turin, 1803 publiziert, den Gigli[1]) erwähnt, und in welchem der Verschluß durch eine zwischen den Stimmbändern ausgespannte Membran gebildet wurde. Dann fand Chiari[2]) einen Fall, den Photiades[3]) erwähnt; der Fall wurde von Elsberg im Jahre 1870 publiziert in den Transact. of the Americ. Assoc., war jedoch weder Chiari noch Herrn Photiades zugänglich.

Der dritte Fall wurde von Chiari mitgeteilt (a. a. O.). Das Kind war nicht ganz reif, 42 cm lang.

Wir übergehen die Beschreibung des linken Auges, der Nase und anderer Anomalien (Hypospadie und Syndaktylie) und beschränken uns auf die Mitteilung des Kehkopfbefundes: Die Epiglottis war auffallend hoch, dabei aber sehr schmal, die aryepiglottischen Falten schwach ausgeprägt, der Schildknorpel groß (die Höhe seiner Platten ohne Hörner 10 mm, die Breite derselben 11 mm) und dabei einfach bogenförmig, der Ringknorpel sowohl gleichfalls abnorm hoch wie auch von ungewöhnlicher Dicke (bis zu 3 mm im Durchmesser seiner Wand) Die Arytaenoidknorpel hatten gewöhnliche Dimension. Der Aditus ad laryngem maß in seiner größten Breite 5 mm. Von seinem hinteren Ende, in der Incisur zwischen den beiden Arytaenoidknorpeln ließ sich ein zwischen der hinteren Fläche des Larynx und der vorderen Wand des Pharynx verlaufender, für eine Borste sondierbarer Blindkanal nach abwärts bis in die Höhe der Mitte der hinteren Ringknorpelhälfte verfolgen. Die Höhe des Larynx zeigte sich in dem oberen Abschnitte desselben bis in das Niveau des hinteren Endes des Aditus ad laryngem ziemlich weit, wenn auch enger als sonst bei einem neugeborenen Kinde, von da angefangen nach abwärts jedoch bis zum oberen Ende der Trachea erschien derselbe hochgradig verengert, so daß man von oben und von unten her nur eine ganz kurze Strecke weit mit einer Haarsonde eindringen konnte. Versuche, Wasser durch den Larynx zu spritzen oder unter Wasser Luft hindurchzublasen, erwiesen in dem Mittelstücke des Larynx vollkommene Atresie. Die Schleimhaut des obersten, wie erwähnt, ziemlich weiten

[1]) Atresia completa della laringe. Tracheotomia. Bollet. della Soc. Toscana di ostetricia e ginecologia Anno I. 1902. No. 3. S. A.

[2]) Kongenitales Ankylo- u. Synblepharon u. kongen. Atresia laryngis bei einem Kinde usw. Zeitschr. f. Heilk. Bd. IV, 1883, S. 148.

[3]) Virchow-Hirschs Jahresber. 1876, Bd. II, S. 130.

Larynxabschnittes erschien dick, stellenweise wie von Narben durchsetzt. Der Zugang zu dem darunter gelegenen Anteile des Larynx wurde dargestellt durch eine nahe der hinteren Larynxwand gelegene stecknadelkopfgroße Vertiefung, vor der sich eine anscheinend aus narbigem Gewebe bestehende, mit der Sonde von hinten und unten her eine kleine Strecke weit als eine Platte abzuhebende Gewebsmasse befand. Von unten her zeigte sich der Zugang zum Larynx als ein mit der Spitze nach oben gewandter kurzer Trichter, in dessen Bereiche die Schleimhaut sich rasch verdickte, so daß dadurch wie auch durch die beträchtliche Dimension des Ringknorpels an dem oberen Ende des Trichters die Larynxhöhle bereits hochgradig verengt erscheint. Die Trachea, die Bronchien und die vollkommen atelektatischen Lungen zeigten gewöhnliche Konfiguration, ebenso die Schild- und Thymusdrüse."

Die linke Niere fehlte samt ihrem Ureter vollständig; die rechte Niere war rudimentär. Vorhanden waren beide Ovarien, die Tuben und ein Uterus bicornis. Vagina fehlte. Der Foetus stand im 9. Lunarmonate.

Der Larynx wurde gehärtet und hierauf in horizontale Serienschnitte zerlegt. „An den Schnitten ließen sich zunächst in ganz regelmäßiger Succession die einzelnen Kehlkopfknorpel nachweisen und zeigt sich auch hierbei die schon früher erwähnte abnorme Größe der Schildknorpelplatten und des Ringknorpels. Erstere waren bis 1½, letztere bis 3 mm dick. Die Muskeln des Kehlkopfes erschienen in der gewöhnlichen Weise gruppiert. Die Höhle des Larynx war korrespondierend mit dem makroskopischen Befunde bis in das Niveau des hinteren Endes des Aditus ad laryngem ziemlich geräumig und erschien in den Durchschnitten als längsgestellter Spalt von 8 mm Länge und 3 mm Breite. Im Niveau des hinteren Endes des Aditus ad laryngem verengerte sich die Larynxhöhle ganz plötzlich zu einer nur ½ mm weiten, längsovalen Durchschnittsfigur, welche sich von da nach abwärts bis in die Höhe der Grenze zwischen dem oberen und mittleren Drittel der hinteren Ringknorpelhälfte in der gleichen Dimension erhielt, an den meisten Schnitten jedoch am vorderen Ende in der Regel asymetrisch entwickelte, seitliche Ausbuchtungen trug, so daß dadurch die neuerlich von Ganghofner studierte Ankerfigur resultierte. In der Höhe der genannten Partien des Ringknorpels verschloß sich die Larynxhöhle so plötzlich, daß zwischen den Schnitten mit der Ankerfigur und dem ersten Schnitt mit der Atresie nur zwei dünne Durchschnitte mit einem dem Querstücke des Ankers entsprechenden Reste des Larynxlumens lagen. Die atresierte Partie des Larynx war sehr kurz, nämlich nur 1 mm lang; aus ihr entnommene Schnitte zeigten an Stelle des Lumens sehr zellenreiches, feinfaseriges Bindegewebe und es hob sich diese zentrale Partie der Schnitte ziemlich deutlich gegen die angrenzende Schleimhaut ab. Unterhalb der Atresie war das Lumen des Larynx auf sämtlichen Schnitten ganz unregelmäßig gestaltet, meist mehr weniger sternförmig, nirgends jedoch weiter als ½ mm. Am unteren Ende des Larynx erweitert sich dann dasselbe sehr rasch, so daß in wenigen

Schnitten das 5 mm weite Lumen der in ihrer Textur normalen Trachea erreicht wurde. Überall war die Höhle des Larynx mit geschichtetem Flimmerepithel ausgekleidet. Die Schleimhaut des Kehlkopfes enthielt allenthalben gleich der Submucosa reichliche Schleimdrüsen und erschien überall sehr dick. Ihr Gewebe zeigte an allen Schnitten eine große Menge von lymphoiden Zellen und war hie und da in Form umschriebener Herde dicht faserig, so daß sie hier den Eindruck von Narbengewebe machte. Besonders zahlreich waren diese Verdichtungsherde in der Nähe der atresierten Stelle. An den Schnitten zwischen dem Niveau des hinteren Endes des Aditus ad laryngem und der Höhe der Mitte der hinteren Ringknorpelhälfte zeigte sich zwischen der hinteren Wand des Kehlkopfes und der vorderen Wand des Pharynx der Querschnitt des oben erwähnten Blindkanals. Derselbe war unregelmäßig sternförmig, erschien ausgekleidet mit geschichtetem Flimmerepithel und wurde begrenzt von einer gleichfalls sehr zellenreichen, stellenweise auch schwielig verdichteten Mucosa, in deren Umgebung reichliche Schleimdrüsen zu sehen waren, welche nach ihrer Gruppierung zu dem Lumen des Blindkanals, und der an manchen Schnitten gerade getroffenen Einmündungsstelle in denselben sich leicht von den Schleimdrüsen des Pharynx unterscheiden ließen. Der Pharynx war an allen Schnitten normal. Seine Schleimhaut erschien bedeckt mit geschichtetem Plattenepithel und bot nirgends das Bild einer pathologischen kleinzelligen Infiltration."

Nach Chiari ist die Atresie in diesem Falle das Produkt einer chronischen Entzündung, welche durch die Verdickung der Mucosa und Submucosa zu der Verengerung der Kehlkopfhöhle und in umschriebener Ausdehnung nach Zugrundegehen des Epithels zur Obliteration des Cavum laryngis führte. Durch diesen Entzündungsprozeß mag auch die Massenzunahme einzelner Knorpel, besonders des Ringknorpels, bedingt sein. — „Der Blindkanal zwischen Larynx und Pharynx muß dabei freilich als eine Bildungsanomalie sui generis angesehen werden."

Was die Ursache der Entzündung war, ist nicht mit Sicherheit zu beantworten. Für Syphilis war kein Anhaltspunkt.

Den letzten Fall von angeborener Atresie, welcher auch dadurch interessant ist, daß der Versuch gemacht wurde, das lebend geborene Kind durch Tracheotomie am Leben zu erhalten, hat Gigli (a. a. O.) mitgeteilt.

Es handelt sich um eine 36jährige, zum dritten Male schwangere Frau, welche am 8. VII. 1890 in die Florenzer Gebäranstalt eintrat, woselbst der Autor damals Assistent war. Der Geburtsakt trat eine Woche später ein. Die Frucht verhielt sich dabei vollkommen normal, die Herztöne waren die ganze Zeit hindurch regelmäßig. Nach der Geburt bot das Kind, männlichen Geschlechts, keine Anomalie; es begann regelmäßige Respirationsbewegungen auszuführen, allein man sah, daß keine Luft in die Lungen eindrang; im Kehlkopf war kein Respirationsgeräusch

zu hören, das Scrobiculum, die Spatia interossea sowie die Fossae supra- und intraclaviculares wurden bei jeder Inspiration tief eingezogen. Sämtliche Versuche, eine ordentliche Respiration zu erzielen, waren vergeblich. Nachdem die Nabelschnur unterbunden und durchschnitten war, stellten sich Zeichen von Asphyxie ein: die Haut wurde blau, die Respirationsbewegungen wurden immer schwächer und seltener, die Herztöne nahmen ebenfalls an Stärke ab und wurden unregelmäßig. Da der Autor den Ernst der Situation erkannte und auf eine schwere Stenose der Atemwege schließen mußte, entschied er sich zur Ausführung der Tracheotomie. Ehe er jedoch dazu schreiten konnte, hörten die Atembewegungen auf. Schleunigst wurde nun die Tracheotomie nach Saint Germain ausgeführt, allein so sehr er sich bemühte, durch künstliche Respiration das Kind am Leben zu erhalten, wurden die Herzschläge immer schwächer und schwächer, die Respirationsbewegungen kehrten nicht wieder, das Kind starb.

Das klinische Bild, welches sich da dem Autor darbot, war ein so neues und unterschied sich so sehr von allen anderen Fällen von Asphyxie der Neugeborenen, daß er auf das Ergebnis der Obduktion sehr neugierig war, die er auch deshalb für notwendig hielt, um sein operatives Einschreiten zu rechtfertigen. Es war eine ausgetragene Frucht von 3200 g Gewicht und 51 cm Länge. Die Brust- und Bauchorgane waren normal. Bei der Untersuchung des Kehlkopfes zeigte sich, daß derselbe blind endigt und keine Kommunikation mit der Trachea hat. Lungen und Herz waren normal entwickelt, hyperämisch und mit kleinen punktförmigen Ecchymosen auf der Serosa bedeckt.

Der Kehlkopf hatte folgende Dimensionen:

vertikaler Durchmesser	.....	15 mm
transversaler „	.....	19 „
sagittaler „	.....	11 „
große Circumferenz	.....	50 „

somit mittlere Werte.

Die Epiglottis war vollständig normal; durch die obere Kehlkopföffnung waren die Taschenbänder und Stimmlippen ganz gut zu sehen. Der Fundus des Kehlkopfes ist mit einer Schleimhaut austapeziert und läßt sich daselbst keine Kommunikation mit der Trachea entdecken. Eine Scheidewand, welche der Höhe des Ringknorpels entspricht, schließt den Kehlkopf von der Luftröhre vollständig ab. Der operative Eingriff war daher berechtigt.

Nach Konstatierung der Atresie wurde das Präparat durch einen durch die Hinterwand geführten, von oben bis nach abwärts in die Trachea reichenden Schnitt geöffnet. Hierbei zeigte sich, daß der Ringknorpel statt seiner normalen ringförmigen Gestalt eine solide Platte darstellt, welche den Kehlkopf an seinem unteren Ende abschließt, und deren obere und untere Seite von der betreffenden Schleimhaut, oben der laryngealen,

unten der trachealen, bedeckt ist. Eine histologische Untersuchung des Präparates fand nicht statt.

An diese vier Fälle reiht sich nun ein fünfter an, welcher am 26. X. 1904 im böhmischen pathologisch-anatomischen Institut des Herrn Prof. Hlava zur Beobachtung gelangte und mir freundlichst zur Untersuchung überlassen wurde.

Derselbe betrifft eine unreife, totgeborene Frucht männlichen Geschlechts, welche von der geburtshilflichen Klinik des Herrn Prof. Pawlik eingelangt war, dessen Freundlichkeit ich das klinische Protokoll verdanke, dessen kurzen Inhalt ich mir erlaube wiederzugeben.

W. A., 1879 geboren. Tischlersgattin, wurde am 24. X. 1904 um 10½ Uhr vormittags auf die geburtshilfliche Klinik aufgenommen. Vor 1½ Jahren hat sie zum ersten Male intra matrimonium zu Hause spontan geboren; das Kind war reif und gesund, das Wochenbett verlief fieberlos, das Kind lebt und ist gesund.

Die ersten Wehen traten am 23. X. 1904 um 11 Uhr nachts auf, wobei sogleich das Fruchtwasser abging. Am 24. X. um ½6 Uhr früh starke Blutung. Der herbeigerufene Arzt untersuchte die Schwangere und schickte sie in die Gebäranstalt. Hier wurde erste Lage konstatiert, die Herztöne waren nicht vernehmbar. Die Entbindung schritt rasch vorwärts und war um ¼3 Uhr nachmittags ohne ärztliches Eingreifen beendet. Die Frucht war tot, wog 2200 g, ihre Länge betrug 41 cm. Im Unterleib freie Flüssigkeitsansammlung, Leber stark geschwollen.

Die Mutter verblieb bis zum 29. X. in der Gebäranstalt, woselbst sie wegen ihrer Anämie Tct. ferri Athenstädt bekam, und wurde am genannten Tage auf eigenen Wunsch entlassen.

Sektionsprotokoll (Prof. Kimla), aufgenommen am 26. X. 1904: Leiche eines Kindes männlichen Geschlechts, 41 cm lang, 2100 g schwer, äußerlich gut entwickelt. Die Haut ist am Kopfe gerötet, ebenso am Rumpf und an den Extremitäten. Große Fontanelle eingesunken. An der rechten oberen Extremität Talipomanus; die Hand hochgradig flach. Ulna der rechten Seite 5 cm, der linken 6 cm lang.

Brustkorb geräumig, Sternum eingesunken. Unterleib stark aufgetrieben, die Entfernung vom Proc. xiphoid. zum Nabel beträgt 14 cm, vom Nabel zur Symphyse 9 cm. Bauchdecken schlaff. Scrotum stark oedematös. Lage der Hoden normal. Die Plantarflächen rotviolett, glänzend.

Bei Eröffnung der Bauchhöhle fließen etwa 100 ccm schmutzigroter Flüssigkeit ab. Unterhautfettgewebe mäßig durchfeuchtet, Muskulatur schmutzig-graurötlich.

Das Zwerchfell ist vorne stark gespannt, liegt in den Hypochondrien unter der achten Rippe. Bei Eröffnung der Brusthöhle findet man zunächst beide Lungen sehr umfangreich, dieselben füllen die ganze

Brusthöhle aus, so daß sich ihre vorderen Ränder in der Mitte berühren und die Vorderfläche des Perikards vollständig bedecken. Auf der Konvexität der Lungen sieht man deutlich die Abdrücke der Rippen und Interkostalräume. Lungenränder überall stumpf, Basis flach, nicht konkav. Die Furchung zwischen den Lungenlappen ist normal, ebenso die äußere Konfiguration beider Lungen. Das Gewebe sämtlicher Lappen ist luftleer, fest, ihre Konsistenz deutlich vermehrt, Farbe rosa-violett, die Schnittfläche glatt, glänzend. Beim Aufblasen füllen sich die Alveolen mit Luft, sinken jedoch beim Nachlassen des strangulierenden Bandes nach einiger Zeit wieder ein und gehen in einen mehr atelektatischen als lufthaltigen Zustand über.

Das Herz ist eher klein, das Epikard zeigt an den typischen Stellen punktförmige Hämorrhagien. Dimensionen des Herzens normal.

Thymus nicht besonders groß, fest, rötlich-braun. Die großen Gefäße normal.

Milz klein, dunkelviolett, breiig.

Leber infolge des Tiefstandes und der Spannung des Zwerchfells nach unten dislociert, ihr Rand reicht drei Querfinger unter den Rippenbogen. Kapsel leicht ablösbar. Gewebe dunkelviolett, blutreich, erweicht.

Nieren entsprechend groß, makroskopisch normal entwickelt, die Corticalis gräulichweiß, Pyramiden violett. In dem peripelvealen Bindegewebe und im Hilus beider Nieren hämorrhagische Infiltrationen. Nebennieren zentral erweicht.

Magen und Darm ohne makroskopisch wahrnehmbare Veränderungen.

Hoden klein, weizenkorngroß, rötlichbraun. Kopf der Epididymis hart, fibrös.

Im Pharynx und Oesophagus keine Veränderungen.

Im Larynx sind folgende Verhältnisse zu konstatieren: Epiglottis normal entwickelt. Ligamenta aryepiglottica niedrig und schmal. An Stelle der Gießbeckenknorpel sitzt auf jeder Seite ein verhältnismäßig größerer Knorpel, ungewöhnlich deutlich unter der zarten Schleimhaut wahrnehmbar. Die Taschenbänder sind entwickelt. Stimmritze obliteriert, so daß man selbst mit der feinsten Sonde nicht in die Trachea eindringen kann. Trachea durchgängig, ohne Veränderungen.

Pathologisch anatomische Diagnose: Atelectasis pulmonum. Hyperaemia hepatis. Ascites. Oedema scroti. Atresia laryngis.

Der Kehlkopf wurde in Verbindung mit der Zunge und dem obersten Teile der Trachea in Formol fixiert und mir behufs weiterer Untersuchung übergeben. Als Anhang zur Beschreibung des makroskopischen Präparates möchte ich folgendes anführen (siehe Fig. 1, Taf. II): die Epiglottis und

die aryepiglottischen Falten sind gut entwickelt, letztere jedoch sehr schmal und kurz; dieselben ziehen in einem mäßigen, nach außen konvexen Bogen nach hinten und unten zu den Gießbeckenknorpeln. Diese Knorpel stellen, von oben und hinten gesehen, unregelmäßig ovale Flächen dar, welche sich in der Mitte berühren und rückwärts eine seichte, vertikal gestellte Furche bilden, welche die ganze Höhe der genannten Knorpel einnimmt. Unter dieser Furche befindet sich eine scharf ausgeprägte vertikale, etwa 8 mm lange, stumpfe Kante, welche der hinteren Kante der Ringknorpelplatte entspricht.

Auf dem Petiolarteil der Epiglottis sieht man auf beiden Seiten symmetrisch gelegene stecknadelkopfgroße Grübchen in der Schleimhaut, dahinter einen 2 mm breiten und etwa 3 mm langen, von scharfen Rändern (Taschenbänder) begrenzten Spalt, unter welche man beiderseits mit der Sonde etwa 1 mm weit eindringen kann (sinus Morgagni). Unmittelbar unter diesem, die Glottis spuria darstellenden Spalt ist das Lumen des Kehlkopfes durch eine mit Schleimhaut bedeckte Gewebsmasse geschlossen, welche etwas links von der Mittellinie einen sagittalen Wall zeigt, der durch eine äußerst zarte (in der Zeichnung nicht deutlich wiedergegebene) Furche in zwei symmetrische Hälften geteilt wird; nirgends kann man selbst mit der feinsten Sonde in die Tiefe dringen. Von unten, d. i. von der Trachea aus, dringt die Sonde bis in die Höhe des Ringknorpels; weiter hinauf sie einzuführen ist unmöglich.

Behufs mikroskopischer Untersuchung wurde die Zunge sowie die Trachea bis auf den obersten Teil und die seitlichen Partien des Larynx und Pharynx entfernt und das übrigbleibende Präparat durch einen Frontalschnitt in eine vordere und hintere Hälfte zerlegt. Der Schnitt wurde von unten durch die Mitte der Trachea nach oben geführt, traf den Kehlkopf genau vor den Gießbeckenknorpeln, wich den Rändern der aryepiglottischen Falten aus und durchschnitt die Epiglottis knapp an der Zungenbasis. Auf diese Weise blieben die aryepiglottischen Falten in Verbindung mit der hinteren Hälfte des Präparates und bildeten zugleich mit der Epiglottis ein annähernd herzförmiges Fenster, wie es auf Fig. 2 gut zu sehen ist. Auf den beiden Schnitten (Fig. 2 u. 3, Taf. II) sieht

man die im ganzen normal entwickelten Cartilago epiglottis und thyreoides, darüber die Enden des Zungenbeins. An Stelle des Ringknorpels sieht man eine Knorpelplatte, welche unten konkav, oben hoch konvex ist, in der Mitte 5 mm, an den Seiten 2 bis 3 mm mißt, und welche den Eingang in die Trachea vollkommen verschließt. Oberhalb dieser Platte bis hinauf zu den Morgagnischen Taschen ist die Kehlkopfhöhle ausgefüllt von einer weichen, etwa 12 mm hohen Masse, an welcher sich schon makroskopisch zwei verschiedene Schichten unterscheiden lassen: eine obere, zugleich innere, blaß graugelbliche, und eine untere, zugleich äußere, dunklere, bräunliche Schicht. welche die erstere von unten und von den Seiten umschließt. und in welcher zahlreiche dunkelbraune Punkte, die Gefäßdurchschnitte vorstellen, zu sehen sind. Diese Gewebsmasse füllt den Kehlkopf vollständig aus; nur vorne sieht man etwas links von der Mitte eine beiläufig 2 mm tiefe Furche die oben graugelbliche Schicht durchsetzen; an der Grenze zwischen beiden Schichten jedoch hört diese Furche auf.

Die vordere Hälfte des Präparates wurde behufs mikroskopischer Untersuchung in Alkohol aufbewahrt. An der hinteren Hälfte wurden die den Ringknorpel, welcher das oben beschriebene Diaphragma bildet, hinten bedeckenden Weichteile abpräpariert und zwar bis zum unteren Horn des Schildknorpels. welches vollkommen normal entwickelt war, und dessen unteres Ende mittels eines vollkommen normalen Gelenkes mit der eben erwähnten Knorpelplatte verbunden war, so daß auch damit der Beweis erbracht war, daß es sich in der Tat um den Ringknorpel handelt.

Hierauf wurde diese hintere Hälfte durch einen sagittalen Schnitt in zwei gleiche symmetrische Teile zerlegt. Auf diesem sagittalen Durchschnitte sieht man, daß die obere Konvexität des knorpeligen Diaphragmas in der Richtung nach hinten an Höhe zunimmt, so daß der hintere Rand desselben eine Höhe von etwa 6 mm erreicht. (Das Präparat wurde vom Zeichner offenbar beim Zeichnen zu lange Zeit an der Luft gelassen. trocknete aus und schrumpfte zusammen, weshalb jetzt alle Dimensionen viel kleiner sind als ursprünglich.) In der oberen Partie dieses Schnittes, in der Regio interarytaenoidea, folgen

hintereinander von vorn nach hinten die Kehlkopfschleimhaut, dahinter eine schmale, kaum 1 mm dicke, die ganze Höhe dieser Gegend einnehmende Knorpelspange, dann folgen quer durchschnittene Muskelbündel und endlich die Pharynxschleimhaut. Auch eine von diesen Hälften wurde für die histologische Untersuchung aufbewahrt und weiter behandelt.

Das ersterwähnte Präparat, d. i. die vordere Hälfte des Kehlkopfes, wurde nach Einbettung in Celloidin in frontale Serienschnitte zerlegt, welche die ganze Höhe und Breite des Kehlkopfes einnahmen, und zwar von rückwärts nach vorn bis zu der Stelle, wo sich der Epiglottisknorpel verliert, d. h. also bis weit in die vordere Kehlkopfwand hinein. Gefärbt wurden die Schnitte nach van Gieson.

Wenn wir nun die Schnitte in umgekehrter Ordnung untersuchen, d. i. in der Richtung von vorn nach hinten, so sehen wir, daß die ersten durch die vordere Kehlkopfwand gehen, und zwar vor dem Kehldeckel. Die Schildknorpelhälften hängen mit ihren unteren Rändern zusammen und gehen in der Richtung nach oben auseinander; allmählich treten auch die unteren Enden voneinander, bis sie vollständig getrennt sind. Der Ringknorpel tritt in den Schnitten viel später auf in der Form einer kleinen Scheibe, die nach hinten zu größer und größer wird. Erst dann zeigt sich auch der Epiglottisknorpel: es treten zuerst drei voneinander getrennte blaue Punkte auf, die allmählich miteinander verschmelzen, und neben welchen im oberen Teil der Schnitte andere sich zeigen, und zwar lange nach dem Auftreten der unten näher zu beschreibenden Querspalte in der Mitte des Präparates. Noch später tritt der erste Trachealknorpel auf, welcher anfangs das Gewölbe des kuppelförmigen vorderen Endes der Luftröhre bildet, und erst in den weiteren, sich mehr der Mitte der Trachea nähernden Schnitten seitwärts tritt und die Mitte der Kuppel frei läßt.

Was die Konfiguration der inneren Teile des Kehlkopfes, insbesondere der Taschenbänder und Stimmlippen, sowie der Morgagnischen Taschen betrifft, so sehen wir auf den vordersten, durch die vordere Kehlkopfwand geführten Schnitten zuerst auf der linken Seite, dann auf beiden Seiten je eine schmale Spalte, welche das vordere, tief in die vordere

Kehlkopfwand sich ziehende Ende der Morgagnischen Tasche darstellt. Später fließen diese beiden Spalten in der Mitte zusammen und bilden dann eine schmale, schwach bogenförmige, mit der Konkavität nach unten gerichtete Querspalte (Fig. 5, Taf. II). Dieselbe nimmt in der Richtung nach rückwärts an Ausdehnung zu, und von ihren lateralen Enden lassen sich buchtenförmige und mannigfach verzweigte Ausläufer nach oben verfolgen.

Weiter rückwärts, hinter der vorderen Kehlkopfwand, wo die Schnitte den oberen Kehlkopfraum passieren, können wir die Taschenbänder und die darunter gelegenen Morgagnischen Taschen ganz deutlich erkennen (siehe Fig. 4, Taf. II). Das Epithel ist überall gut erhalten, und zwar als geschichtetes Flimmerepithel, nur an einigen Schnitten findet man einzelne von Epithel entblößte Stellen (vgl. Fig. 5 rechts, Taf. II), offenbar Artefakte; weiter in der Tiefe zahlreiche Schleimdrüsen, welche die Hauptmasse dieser Taschenbänder ausmachen und welche größtenteils in die Ventrikel einmünden, zum geringeren Teil auf die freie Fläche des oberen Kehlkopfraumes. Außerdem sieht man hier überaus zahlreiche Blutgefäßdurchschnitte, welche mit Blut gefüllt und deren Wände zart und vollkommen normal sind.

Unmittelbar unter diesen Gebilden beginnt die Atresie. Ihre obere Grenze entspricht der oberen Fläche der Stimmlippen, in der Mitte sieht man einen in den vorderen Schnitten tief reichenden vertikalen, mit Epithel ausgekleideten Spalt ohne jede Verbindung mit der Oberfläche. Etwas weiter rückwärts ist dieser Spalt etwas weniger tief, reicht aber dafür bis zur Oberfläche und zeigt ein sehr schmales Lumen (siehe Fig. 5, Taf. II). Dieser, die oberste Partie der Atresie in zwei symmetrische Hälften teilende Spalt nimmt etwa ein Drittel ihrer ganzen Höhe ein und ist nichts anderes als der offengebliebene spaltförmige Rest des Kehlkopflumens zwischen den Stimmbändern, ein Spalt, welcher von vorn nach hinten an Tiefe abnimmt, bis er in den hintersten Schnitten vollkommen verschwindet. In der Tiefe dieses Spaltes ist das Epithel derart, daß auf einer Basalschicht von runden Zellen eine Schicht von mehr kubischen, ungleich großen Zellen aufsitzt. Am

Rande selbst bildet das Epithel eine mächtigere, aus mehreren Reihen runder Zellen zusammengesetzte Schicht, welche sich gegenseitig abplatten und bisher noch gar nicht differenziert sind. Die Atresie betrifft also die Ränder der Stimmbänder selbst eigentlich nicht, sondern beginnt etwas darunter. Lateral von den Stimmbandrändern ist das Epithel vollständig erhalten, und zwar als geschichtetes Zylinderepithel. Die Schleimhaut selbst ist ebenfalls normal entwickelt. Auf diese folgt eine mächtige Schicht eines zarten, gefäßreichen, von länglichen Zellkernen reichlich durchsetzten Bindegewebes. In der Mitte reicht diese bindegewebige Schicht am tiefsten, an den Seiten steigt ihre untere Grenze allmählich in die Höhe und erreicht entspechend dem Fundus der Morgagnischen Ventrikel die Schleimhautbegrenzung. Mitten in dieser bindegewebigen Schicht findet sich an zwei Stellen, und zwar in den vorderen Schnitten, dann etwas weiter nach rückwärts eine vertikal ovale Partie, welche sich bei näherer Untersuchung als elastischer Knorpel erweist, dessen Perichondrium ohne besondere Begrenzung mit dem nachbarlichen Bindegewebe zusammenfließt. Der hintere Knorpel läßt sich von seinem Auftreten an durch sämtliche Schnitte bis nach rückwärts verfolgen. Beide sind genau in der Mitte, der vordere sendet nach oben hin zwei kurze Fortsätze, der hintere hat am Querschnitt eine einfach elliptische Form mit einem größeren vertikalen Durchmesser. Schleimdrüsen fehlen in der ganzen obturierenden Partie, dagegen sind die Gefäße sehr zahlreich, besonders unter der Schleimhaut, woselbst in einigen Schnitten ganze Reihen von mit Blut gefüllten Gefäßen zu sehen sind.

Links von dem beschriebenen zentralen Spalt sieht man einen tiefen schmalen Riß, welcher offenbar durch Sondieren des Präparates bei der Sektion zustande kam. Es ist dies die oben bei der Beschreibung des makroskopischen Präparates erwähnte 2 mm tiefe, die graugelbliche Schicht durchsetzende Furche.

Diese bindegewebige Schicht wird von unten und von beiden Seiten von einer mächtigen Muskelschicht umgeben. Die Muskelfasern sind größtenteils quer durchschnitten, ziehen also in mehr weniger sagittaler Richtung von der hinteren

Schildknorpelfläche zum Gießbeckenknorpel; aber in der Anordnung der Muskelbündel ist weder eine Symmetrie, noch überhaupt eine seitliche Trennung zu erkennen, sondern dieselben bilden unter der bindegewebigen Decke zwischen den beiden Schildknorpelhälften eine einzige Masse. Die inneren, näher an der bindegewebigen Partie gelegenen Muskelfasern ziehen großenteils in diese Partie hinauf, und man kann fast auf allen Schnitten sehen, wie einzelne Muskelfasern tiefer in diese Deckenpartie eindringen und sich daselbst verlieren. Diese Muskelschicht, welche in den vorderen Schnitten bis an den oberen Rand des Schildknorpels hinauf und nach unten bis in die Höhe seines unteren Randes reicht, stellt beide M. thyreoarytaenoidei int. und ext. zusammen dar, doch ist, wie bereits gesagt, die eine Seite von der anderen nicht zu unterscheiden. Durch ein mächtiges Band, welches die beiden unteren Schildknorpelränder in den vorderen Partien untereinander sowie mit dem oberen Rande der Ringknorpelplatte verbindet, ist diese Muskelschicht von einer anderen Gruppe von Muskelbündeln getrennt, welche symmetrisch zu beiden Seiten dieses Bandes den unteren Schildknorpelrand mit dem Ringknorpel verbindet: es ist das der normal entwickelte M. cricothyreoideus. Das genannte Band, Ligamentum cricothyreoideum medium, in den ersten Schnitten breit, verzweigt sich mehr rückwärts in mehrere schmälere Züge, die durch Muskelbündel voneinander getrennt werden.

Der Ringknorpel bildet, wie bereits oben gesagt, eine starke massive Platte, welche in den vorderen Schnitten querelliptisch ist, in den hinteren mehr die Form eines Dreiecks oder einer flachen Pyramide mit einer etwas konkaven Basis und abgerundeten Ecken hat. Von oben dringt ein verhältnismäßig starkes Gefäß in den Knorpel ein, das sich dann innerhalb des letzteren in mehrere, bis sieben, Äste teilt. Die Trachea ist oben kuppelförmig geschlossen, der erste Trachealring bildet den peripherischen Teil dieser Kuppel; derselbe hat nämlich die Form eines Halbkugelsegmentes, d. h. der oberste, mittlere Teil der knorpeligen Kuppel fehlt, und wird letztere hier bloß von der Trachealschleimhaut und dem darunter gelegenen drüsenreichen Bindegewebe gebildet. Man kann dies

an den Schnitten sehr gut verfolgen: während wir an den vorderen, mehr exzentrischen, näher zur vorderen Trachealwand gelegenen Schnitten sehen, daß der erste Trachealknorpel einen Bogen über das ganze Gewölbe bildet, ist in den hinteren, mehr zentral gelegenen Schnitten der Scheitel des Gewölbes frei von Knorpel.

Die hintere Hälfte des Präparates wurde durch einen Sagittalschnitt in zwei symmetrische Teile geteilt, deren rechter in eine Reihe mikroskopischer Schnitte zerlegt wurde und zwar bis zu jener lateralen Partie, wo das untere Schildknorpelhorn sich mit dem Ringknorpel verbindet. Der Gießbeckenknorpel präsentiert sich in diesen Schnitten als ein langgezogener, senkrecht stehender Streifen, dessen beide Enden abgerundet und welcher etwa in der Mitte schwach eingebogen ist, so daß die Konkavität nach rückwärts gerichtet ist, und auf der gegenüberliegenden Konvexität ein ziemlich stark entwickelter pyramidenförmiger Fortsatz (Proc. vocalis) nach vorn hervorragt. Dieser Streifen ist unten mit dem Ringknorpel gelenkig verbunden. An dem pyramidenförmigen Fortsatz sowie über und unter ihm inserieren sich zahlreiche Muskelfasern. Der Ringknorpel ist in den zentralen Schnitten rückwärts, d. h. an der Stelle, welche der Platte des Ringknorpels entspricht, am höchsten, von da nach vorn senkt sich die obere Fläche desselben, und auch in der Richtung nach außen nimmt die Höhe desselben ziemlich rasch ab.

Sonst ist an diesen hinteren sagittalen Schnitten nichts besonders Erwähnenswertes zu entdecken.

Außer dem Kehlkopf wurden auch die Lunge, Leber und Niere histologisch untersucht und verdanke ich der Freundlichkeit des Herrn Prof. Kimla die Mitteilung des folgenden Befundes.

In der Lunge sind die Alveolen verhältnismäßig sehr geräumig (wahrscheinlich ist die Ausdehnung derselben infolge Aufblasens bei der Sektion entstanden), ihre Wände sind zart, überhaupt ist die Struktur der Lunge sonst vollkommen normal. Lungengefäße zart.

In der Leber finden wir zunächst sämtliche Kapillaren mit roten Blutkörperchen erfüllt, die Kapillaren sind beträchtlich ausgedehnt, so daß dadurch das Parenchym großenteils zusammengedrückt erscheint. Die Leberzellen sind klein, polygonal, stellenweise sieht man die normalen

Zellbalken von Haufen kleiner Zellen mit einem runden, stark gefärbten Kern unterbrochen. Stellenweise beobachtet man eine ganz deutliche umschriebene Proliferation von Leberzellen.

Nieren: In der subcapsulären Schicht sieht man zahlreiche Kanälchen im Stadium der Formation, auch zahlreiche rudimentäre Glomeruli in stadio nascendi. Es ist deutlich zu erkennen, daß die Entwicklung der Niere noch nicht beendet ist. Das periarterielle Bindegewebe ist überall rein, ohne Veränderung. Die Kapillaren der Rinde sowohl wie der Pyramiden sind hochgradig erweitert und mit Blutkörperchen gefüllt.

Die untersuchten Organe boten also außer den geschilderten Veränderungen nichts Pathologisches, insbesondere waren nirgends Zeichen von Lues zu konstatieren.

Wie ist das Entstehen dieser Atresie zu erklären? Ist dieselbe als ein Produkt irgendeiner Bildungsanomalie aufzufassen oder spielt da ein intrauteriner pathologischer, etwa entzündlicher Prozeß die ursächliche Rolle, infolgedessen eine Verklebung und Verwachsung der beiden Kehlkopfhälften bis herunter zur Trachea eintrat?

Zur Beantwortung dieser Frage ist es vor allem notwendig, sich in der Entwicklungsgeschichte des Respirationstractus umzusehen.

Zuckerkandl[1]) schildert die Entwicklung des Kehlkopfes und der Trachea folgendermaßen: „Der Larynx und die Trachea entwickeln sich aus dem Schlunddarme, und zwar in der Weise, daß dieser zunächst durch seitlich auftretende Leisten in eine dorsale und eine ventrale Hälfte geteilt wird. Anfänglich kommunizieren noch beide Hälften vermittelst eines Spaltes miteinander und es wird nun die dorsale Hälfte zur Speiseröhre, die ventrale zur Trachea einbezüglich des Larynx. Der Aditus ad laryngem mit der Incissura interarytaenoidea zwischen den beiden Aryknorpeln weisen noch im vollendet ausgebildeten Zustande auf die ehemalige Zusammengehörigkeit der Teile hin."

„Die Kehlkopfanschwellung der Luftröhre macht sich schon sehr früh (früher als die meisten Embryologen, nach welchen die Anschwellung erst in der 5. bis 6. Woche sichtbar werden soll, annehmen) bemerkbar. So sind an einem von W. His beschriebenen und abgebildeten, 2 bis 2½ Wochen alten menschlichen Embryo die Teile des Kehlkopfeinganges schon mit ziemlicher Schärfe ausgeprägt.

[1]) Anatomie u. Entwicklungsgesch. d. Kehlkopfes u. d. Luftröhre. In Heymanns Handb. d. Laryngol. u. Rhinol. I, 1898, S. 119.

Als primäre Kehlkopfanlage tritt nach Ganghofner[1]) vor allen anderen Gebilden als erstes das obere zapfenförmige Ende der Trachea auf. Dieses zeigt von vornherein eine symmetrische Bildung und besteht aus zwei länglichen Wülsten, deren mediane Flächen einen sagittal gerichteten. verschlossenen Spalt begrenzen. Der Verschluß des Kehlkopflumens ist um so vollständiger. als sich eine epitheliale Verklebung der Berührungsflächen einstellt [W. Roth[2])]. Aus den Kehlkopfzapfen entwickeln sich, wie auch schon Ganghofner angibt, der Ringknorpel mit den Cartilagines arytaenoideae, die Santorinischen und Wrisbergschen Knorpel, ferner die Taschen- und Stimmbänder mit dem Ventriculus Morgagni und der zugehörigen Muskulatur.

Vor den Kehlkopfzapfen und unabhängig von ihnen entwickeln sich der Kehldeckel und die Cartilago thyreoidea, deren Anlage mit den Kehlkopfzapfen einen Querspalt begrenzt, der sich mit der vorher erwähnten sagittalen Spalte kombiniert. Hierdurch erhält das Lumen des primären Vestibulum laryngis die Form eines T, welche Form auch der Eingang in den Kehlkopf beibehält. Anfänglich fällt jederseits die mediale Wand des Kehlkopfzapfens, ohne eine Unterbrechung zu erfahren, gegen den Bereich der späteren Stimmbänder ab. So finde ich an einem 14 Tage alten Kaninchenembryo und desgleichen an einem etwa 35 Tage alten menschlichen Embryo noch keine Spur eines Recessus Morgagni."

„Die bisher erörterten Momente aus der Entwicklungsgeschichte des Larynx sind ziemlich festgestellt. Viel weniger Klarheit herrscht dagegen in der Frage über die Provenienz und Entwicklung des Kehldeckels und der für den Säugetierlarynx charakteristischen Cartilago thyreoidea, hinsichtlich deren schon bemerkt wurde, daß sie unabhängig von den Kehlkopfzapfen entstehen. Es handelt sich da um zweierlei: erstens um die Abstammung der genannten Gebilde und zweitens um die Frage, ob sie bilateral entstehen oder nicht.

Die Mehrzahl der Autoren leitet die Kehlkopfknorpel von dem Trachealskelett ab, andere wollen alle Larynxknorpel aus Kiemenbogen hervorgehen lassen. Eine dritte Gruppe von Forschern, wie E. Dubois, nimmt wieder auf Grundlage von vergleichend-anatomischen Untersuchungen eine vermittelnde Stellung ein. Dubois unterscheidet:

1. Derivate der Trachea: a) Arytaenoidea, b) Cricoideum, c) Procricoidea (Cartilago interaryfaenoidea);

2. Derivate des Visceralskeletts: a) Thyreoideum, das aus dem 4. und 5. Visceralbogen nebst zugehöriger Copula hervorgegangen ist; b) submucöse Verknorpelung der die Mund- und Kehlkopfhöhle trennenden Querfalte: Epiglottis, die Wrisbergschen und vermutlich auch die Cartilagines sesamoideae anteriores.

[1]) Beitr. z. Entwicklungsgesch. d. Kehlkopfes. Zeitschr. f. Heilk. Bd. I u. II, 1880 u. 1881.

[2]) Mitteilgn. aus d. embryol. Inst. zu Wien, 2. Heft, 1878. S. 155.

F. Ganghofner ist auf ontogenetischem Wege zu ähnlichen Resultaten gelangt, insofern er den Schildknorpel in den Bereich eines Kiemenbogens, und zwar des 3. bis 4., verlegt. Derselben Provenienz soll der Kehldeckel sein, der nach diesem Autor anfänglich mit dem hintersten Anteile der Zungenanlage ein Continuum bildet. Älteren Angaben zufolge soll der Schildknorpel sich aus zwei seitlichen, erst im 4. Foetalmonate an ihren vorderen Enden untereinander verschmelzenden Stücken aufbauen.

Die Epiglottis anlangend meint Roth, daß mit Rücksichtnahme auf die Verteilung des Mesoderms eine symmetrische Anlage zu konstatieren sei. Auch W. His tritt für die bilaterale Anlage des Kehldeckels ein.

C. Gegenbaur stellt die Entstehung der Epiglottis aus einem Kiemenskeletteile als ein neues Problem hin.

Meine eigenen Untersuchungen haben in der angeregten Frage zu keinem Resultat geführt, da mir nur menschliche und Kaninchenembryonen zu Gebote standen und dieses Material als Grundlage einer Untersuchung über die Abstammung des Schildknorpels und der Epiglottis begreiflicherweise keine Entscheidung bringen konnte."

Für unsere Frage ist der Umstand von der größten Wichtigkeit, daß die symmetrischen Wälle, welche den primitiven Kehlkopf darstellen, die Kehlkopfzapfen, in einer gewissen Entwicklungsperiode epithelial verklebt sind. Durch diese epitheliale Verklebung wurde von allen Autoren, die sich mit der betreffenden Frage beschäftigt haben, die Entstehung der eingangs erwähnten kongenitalen Diaphragmen und Membranbildungen erklärt. Wenn diese epitheliale Verklebung, so urteilte man, aus irgendeiner unbekannten Ursache später nicht gelöst wird, so bleiben beide Kehlkopfhälften, und zwar gewöhnlich in der Höhe der freien Stimmbandränder, viel seltener höher oder tiefer, vereinigt, und so entsteht eine Verengerung des Kehlkopfes, wobei bloß im hinteren Teil desselben eine größere oder kleinere Öffnung übrigbleibt, durch welche der obere Teil des Kehlkopfes mit dem unteren kommuniziert. Nur Fein (a. a. O.) weist diese Erklärung, wie ich glaube, mit Recht, als unzureichend zurück. „Diese Verklebungen bestehen," sagt er auf S. 12 seiner Monographie, „bekanntlich aus einer Masse von Epithelzellen, während die Grundsubstanz des Diaphragmas aus Bindegewebe zusammengesetzt ist".

„Wenn wir nun später im extrauterinen Leben ein Gebilde antreffen, das zum größten Teil aus Bindegewebe besteht, so müssen wir nach den bisher gültigen Lehren annehmen, daß

die Grundlage dieses Gebildes eine mesodermale gewesen ist; es kann niemals aus einem Derivat des Entoderms ein solches des Mesoderms werden, es kann sich aus Epithel niemals Bindegewebe entwickeln.“ Das weitern weist Fein darauf hin, daß in einem gewissen Entwicklungsstadium an der ventralen und dorsalen Wand des Kehlkopfs wulstförmige Hervorragungen auftreten, also an jenen Stellen, an denen kongenitale Diaphragmen beobachtet werden. „Man kann sich dann unschwer vorstellen, daß die beschriebenen Wülste durch üppigeres Mesodermwachstum tiefer als sonst in das Lumen dieser räumlichen Winkel eindringen, die Winkel zwischen den Stimmbandenden und -rändern ausfüllen, und später, wenn die embryonale Entwicklung abgeschlossen ist und im extrauterinen Leben die definitiven Formen angenommen sind, nur mehr als Membranen mit größerer oder geringerer Basis oder das membranartige Gebilde sichtbar sind.

Diese Vorstellung wird noch durch die Beobachtung wesentlich gestützt, daß wir niemals finden, daß wirklich die Randpartien der beiden Stimmbänder unvermittelt miteinander verwachsen sind, so daß etwa Verzerrungen, Knickungen in dorsoventraler Richtung oder dgl. zu sehen wären. Wir beobachten vielmehr durchweg, daß die Stimmbänder ihre Richtung, ihre Form und ihr Volumen beibehalten haben, daß sich die Brücke zwischen den Winkeln nicht auf Kosten einer dieser Eigenschaften entwickelt hat und daß zur Herstellung dieser Brücke ein Plus an Substanz verwendet wurde, dessen Herkunft am ungezwungensten aus den sich natürlicherweise in den Ecken ergebenden Wülsten hergeleitet werden kann.

In der Norm findet dann später wahrscheinlich ein Ausgleich zwischen Wachstumsenergie und Raumverhältnissen statt. Wo dieser Ausgleich aber infolge unbekannter Ursachen nicht eintreten kann, dort kann sich auch die bereits in das Innere vorgedrängte Leiste nicht mehr recht einfügen und bleibt auch kürzere oder längere Zeit oder zeitlebens bestehen.

Es wäre demnach in bezug auf die vermutliche Entstehung der angeborenen Diaphragmen zu bemerken, daß die Annahme der Persistenz der Epithelverklebung fallen zu lassen wäre. Beides — Epithelverklebung und Diaphragmabildung —

kommt an denselben engsten Stellen der Larynxlichtung vor. Beides ist auf eine Inkongruenz des Wachstums des mesodermalen Rohres und seiner Lichtung zurückzuführen. Das erste Vorkommnis — die Epithelverklebung — ist physiologisch und dehnt sich unter den beschriebenen Einschränkungen auf den ganzen Larynx aus, das letztere — die Diaphragmabildung — ist eine abnorme Erscheinung und ist auf bestimmte Stellen beschränkt, die durch ihre Formverhältnisse von Haus aus hierzu prädisponiert scheinen."

Die Entstehung der angeborenen Diaphragmen des Kehlkopfes läßt sich also durch die eben mitgeteilten embryologischen Momente, wie es scheint, ziemlich leicht erklären. Was die Fälle vollständiger Atresie betrifft, so ist, abgesehen von den beiden Fällen Rossis und Elsbergs, über die uns leider nichts Näheres bekannt ist, eine ähnliche Entstehungsursache bisher nicht supponiert worden.

Chiari setzt in seinem Falle, wie bereits oben erwähnt, einen entzündlichen Prozeß voraus, welcher allmählich zur Verengerung und an einer umschriebenen Stelle zum völligen Verschluß des Kehlkopfes geführt hat, ohne jedoch auch nur annähernd angeben zu können, welcher Art die Entzündung gewesen sein mochte. Gigli widmet der Ätiologie seines Falles überhaupt kein Wort; doch sprach sich in der auf die Demonstration des Falles folgenden Diskussion Pestalozza dahin aus, daß in Anbetracht des Umstandes, daß der Respirationsapparat als Divertikel aus dem Verdauungsrohr entstehe, es schwer sei, sich vorzustellen, wieso die Luftröhre, die Bronchien und die Lunge ihre vollkommene Ausbildung erlangen konnten, da sie doch, wie in diesem Falle, von ihrem Ursprungsorte vollständig getrennt waren. Falls eine sorgfältige Untersuchung die Existenz einer noch so engen Kommunikation zwischen Larynx und Trachea nicht nachweisen könnte, dann könne bei der vollständigen Entwicklung der Lungen nur daran gedacht werden, daß die Atresie erst nach der embryonalen Periode entstanden sei, und zwar infolge einer wahrscheinlich entzündlichen Erkrankung, welche sich in den späteren Schwangerschaftsmonaten

eingestellt habe. „Allein," fügt Pestalozza hinzu, „mit dieser Ansicht kontrastiert die regelrechte (regolare) Bildung eines kompletten knorpeligen Sepimentes. Deswegen werde eine minutiöse mikroskopische Untersuchung der atresierten Stelle sehr wichtig sein." — Leider ist diese mikroskopische Untersuchung bisher nicht veröffentlicht worden.

In unserem Falle wurden bei einer unreifen totgeborenen Frucht bei der Sektion einige Momente konstatiert, welche anfänglich für Lues zu sprechen schienen, wie namentlich die Lunge, welche mikroskopisch fast den Eindruck einer Pneumonia alba machte, ebenso wie die Leberschwellung und der Ascites, weshalb es nahe lag, anzunehmen, daß ein spezifischer Prozeß auch Ursache der Kehlkopfatresie war. Allein bei der mikroskopischen Untersuchung der eben erwähnten Organe fanden wir keine Spur eines entzündlichen, sei es spezifischen oder nicht spezifischen Prozesses, nirgends Narbengewebe, nirgends Veränderungen an den Gefäßwänden; die obere, bindegewebige Partie der Atresie ist überall gleichmäßig; das in derselben befindliche Knorpelgewebe liegt genau in der Mittellinie und ist unpaarig; auch in der Muskelschicht findet man keine Spur einer symmetrischen Anordnung und späteren narbigen Verwachsung. Infolgedessen verliert auch die Anschauung, daß die Atresie aus einem embryonalen spezifischen, luetischen Erkrankungsprozeß entstanden sei, sehr an ihrer Wahrscheinlichkeit.

Andererseits ist aber zu bemerken, daß, wie Zuckerkandl die Entwicklung des Respirationsrohres schildert, ursprünglich nicht, wie aus der Beschreibung Pestalozzas hervorzugehen scheint, an einer umschriebenen Stelle ein Divertikel des Verdauungsrohres entsteht, welches erst dann in die Länge wächst, sondern sich eine längere Rinne bildet, welche in der ganzen Länge mit dem Schlundrohr kommuniziert, später mit Ausnahme des vordersten Teils sich vom letzteren trennt und dann ein Rohr darstellt, an dessen kaudalem Ende sich dann die Bronchien mit den Lungen weiter entwickeln. Es ist daher auch kein Grund vorhanden, warum, wie Pestalozza glaubt, die tieferen Abschnitte des Respirationstraktus sich nicht weiterentwickeln könnten, wenn der Kehlkopf frühzeitig verschlossen würde; denn die Kehlkopfanlage, die Kehlkopfzapfen

entwickeln sich erst, nachdem sich die Rinne für Kehlkopf und Trachea gebildet hat.

Die Feinsche Ansicht, so plausibel sie auch für die Erklärung der Entstehung der Kehlkopfdiaphragmen zu sein scheint, kann meines Erachtens zur Erklärung der vollständigen Atresie in meinem Falle nicht herangezogen werden. Denn hier gibt es zwischen den beiden Stimmbändern kein aus den Mesoderm entstandenes Gewebe, wie bei den Diaphragmen, sondern im Gegenteil, beide Seiten sind so unmittelbar miteinander verbunden, daß sie gar nicht voneinander zu unterscheiden sind, — ja der Umstand, daß die Knorpel in der bindegewebigen Schicht zentral liegen, nicht paarig sind, sowie auch, daß die Muskelschicht keine symmetrische Begrenzung zeigt, sondern eine einzige Gruppe von Muskelbündeln bildet, scheint mir dafür zu sprechen, daß hier eine sehr frühzeitige unmittelbare Verschmelzung der Anlagen beider Kehlkopfzapfen, ihre vollständige Verwachsung zustandekommen mußte. so daß ihre bezüglichen Knorpelanlagen miteinander verschmolzen sind. Dafür scheint auch, wie ich glaube, die zentrale Spaltung der Atresie im oberen Drittel der bindegewebigen Schicht zu sprechen, welche vorne verhältnismäßig am tiefsten ist, wo die vollkommene Verwachsung nicht eintrat, und wo wir also noch gleichsam einen Teil des primitiven embryonalen Kehlkopflumens sehen.

Zum Schlusse kann ich nicht umhin, dem geehrten Vorstande des böhmischen pathologisch-anatomischen Institutes, Herrn Prof. Hlava, für die freundliche Überlassung des Präparates, sowie dem Kollegen Prof. Dr. Kimla, ersten Assistenten am genannten Institute, für die allseitige, besonders bei der mikroskopischen Untersuchung der Präparate mir erwiesene Hilfeleistung auch an dieser Stelle meinen verbindlichsten Dank auszusprechen.

Erklärung der Abbildungen auf Taf. II.

Fig. 1. Ansicht des ganzen Präparates von hinten.

Fig. 2. Hintere Hälfte des Präparates. o. h. = Zungenbein, c. th. = Schildknorpel, c. cr. = Ringknorpel, gl. th. = Schilddrüse, t. = Luftröhre.

Fig. 3. Vordere Hälfte des Präparates. o. h. = Zungenbein, e. = Kehldeckelknorpel, c. th. = Schildknorpel, c. cr. = Ringknorpel, gl. th. = Schilddrüse, t. = Luftröhre.

Fig. 4. Frontalschnitt durch den Kehlkopf. Man sieht beide Taschenbänder, darunter die Morgagnischen Ventrikel, sowie die ganze Höhe der Atresie; am oberen Ende derselben in der Mitte sind die Stimmbandränder angedeutet, links davon ein durch die ganze bindegewebige Schicht der Atresie gehender Riß. Die Ringknorpelplatte zeigt 7 Gefäßdurchschnitte, die Trachea ist kuppelförmig geschlossen.

Fig. 5. Zentrale Partie aus einem der vorderen Schnitte. Man sieht den nach unten konkaven Querspalt, darüber die vordere Wand der oberen Kehlkopfgegend, darunter den bindegewebigen Anteil der Atresie mit dem vertikalen Spalt, in der Mitte (blaß gefärbt) Knorpelgewebe. Außerdem sieht man hier in der oberen Begrenzung der Querspalte zahlreiche Schleimdrüsen, rechts einen gerade getroffenen Ausführungsgang, sowie zahlreiche Längs- und Querschnitte von Gefäßen.

IV.

Beiträge zur Pathologie gutartiger Tonsillartumoren.

(Aus der k. k. Universitätsklinik für Kehlkopf- und Nasenkrankheiten in Wien.)

Von

Dr. Emil Glas,

Assistenten der Klinik.

(Hierzu Tafel III.)

Da in der Literatur nur sehr spärliche Mitteilungen über gutartige Geschwülste der Gaumentonsillen vorliegen, sei im folgenden über eine Anzahl solcher Tumoren berichtet, welche sowohl in Hinsicht auf ihre histologischen Eigentümlichkeiten als auch mit Bezug auf ihren Ursprung manches Interessante bieten. Es handelt sich nämlich hierbei, außer vielfach veränderten Nebentonsillen lymphoiden Aufbaues, um Tonsillarpolypen mit adenomatösem Aufbau, um teratoide Tumoren aus dem tonsillaren Gebiete, um ein Lipom, das im Bereiche einer hypertrophischen Tonsille entsprang sowie schließlich

um eine lymphoide Geschwulst mit stark erweiterten und prall gefüllten Lymphgefäßen.

Über die Seltenheit der gutartigen Tonsillartumoren äußern sich die Autoren wie folgt: Finder betont bei Beschreibung eines Fibroadenoma pendulum der Tonsille, daß „die gutartigen Tumoren im Verhältnis zu den malignen Geschwülsten, die, wie die immer reichlicher werdende Literatur zeigt, sich nicht gar so selten hier lokalisieren, entschieden zu den Seltenheiten gehören". Avellis bemerkt anläßlich der Publikation eines Mandellipoms, „daß die gutartigen Tumoren der Mandeln zu solchen Seltenheiten gehören, daß sie schon deswegen einige Beachtung verdienen". Ähnlich äußert sich auch Albert bei Gelegenheit der Beschreibung einiger auch im tonsillaren Gebiet lokalisierten Papillome.

Im folgenden sei zunächst in aller Kürze auf die literarischen Daten in dieser Frage hingewiesen. Papillome und Fibrome der Tonsillen finden sich hier und da in der Literatur beschrieben. So hat Lange einen Fall von multiplen Papillomen an Tonsille, Epiglottis und Zunge des genaueren beschrieben, desgleichen haben Hill, Wingrave, Wagget, Butlin, Horne, Yearslev, Machell, Reintjes, Clark. Albert u. a. über einzelne solcher Fälle berichtet. Paterson hat ein Papillom beschrieben, das vom Rande der Plica triangularis entsprang, Sharman von einem solchen Tumor Mitteilung gemacht, welcher gestielt der freien Oberfläche aufsaß. De Santi einen Fall beschrieben, wo das Papillom breitbasig auf der hypertrophischen Tonsille saß.

Was die Fibrome der Tonsille anlangt, wurden Fälle dieser Art von Chiari, Buhl, Prota (Fibroma teleangiektodes). Chauveau (Adenofibrom), Koch (fibromatöser Mandelpolyp). Miodowski (Angiofibrom) u. a. beschrieben.

Den Fibromen reihen sich, was Häufigkeit ihres Vorkommens anbelangt, diejenigen Tumoren an, welche die Struktur des tonsillaren Gewebes wiederholen, und die in der Literatur unter verschiedenen Namen verzeichnet sind. So reihen einige als Tonsillarpolypen beschriebene Geschwülste hier ein (Fröhlich, L. v. Schrötter), Frühwald hat über einen lymphadenoiden Mandelpolypen berichtet, der auf der obersten

Partie der rechten hypertrophischen Tonsille saß, Finder einen Tumor beschrieben, welcher gleichfalls in seiner histologischen Struktur eine genaue Wiederholung der Tonsille darstellte und durch die starke hyaline Degeneration seines Zwischengewebes ausgezeichnet war. Was die Tonsilla pendula anbelangt, schließen wir uns Finders Bemerkung an, diese Benennung für jene sehr seltenen Fälle zu reservieren, wo die Tonsille selbst gestielt ist oder wie im Falle von Jurasz, neben einer rudimentär entwickelten Tonsille eine gestielte Nebentonsille vorhanden ist. Hopmann, Chiari, Jurasz, Réthi, Bandler, Texier, Reinhard, Bezdek, Miodowski haben über verschiedene Formen von Nebenmandeln berichtet, die, histologisch von ziemlich gleichem Aufbau, an den verschiedensten Stellen (Tonsillen, Arcus, Tubenwulst, Nasenrachen u. a.) lokalisiert waren.

Außer diesen Tumoren (Papillome, Fibrome, Nebentonsillen) kommen noch andere Geschwülstchen verschiedener Struktur vor: So beschreibt Miodowski einen Fall, wobei es sich um einen „Exsudatpfropf im Beginne der Organisation" handelt, Avellis hat über einen behaarten Rachenpolypen bei einem Neugeborenen berichtet, der aus der linken Mandel herausgewachsen war.

Lipome der Tonsille wurden in den letzten Jahren etwas häufiger gesehen, trotzdem sie Finder noch als „ganz exquisite Raritäten" bezeichnet.

Biaggi, Onodi, Haug, Avellis, Amory de Blois, Polyak, Deile und Theissen haben über Lipome der Tonsille berichtet. Störk, Hartmann und Martuscelli haben über Tonsillarangiome Mitteilung gemacht (Angioma cavernosum, Angioma simplex und Angioma papillomatosum), nach Ardenne sei der Fall einer Knorpelgeschwulst der Tonsille hier angeführt, Smurra hat eines follikulär cystischen Tumors Erwähnung getan, Flatau ein Lymphom mit zentraler Verkäsung beschrieben. Furet hat endlich über ein Molluscum pendulum der Mandel berichtet, wobei es sich um einen gestielten rötlichen Tumor von ungefähr 2 cm Länge handelte bei einem 48jährigen Patienten, der außerdem 30 ähnliche kleine Geschwülstchen am Körper und am Halse hatte. —

Auf Grund unserer Befunde, die manches in histologischer und entwicklungsgeschichtlicher Beziehung Interessantes bieten, können wir nur dringendst anraten, all jene kleine Geschwülstchen, die sich gelegentlich in tonsillarem Gebiete vorfinden, einer genauen histologischen Untersuchung zu unterziehen, da vielfach in mannigfacher Beziehung interessante Befunde erhoben werden können.

Im folgenden sei über die einzelnen Befunde berichtet:

I. Tumor. Es handelt sich um eine etwa bohnengroße Geschwulst, die der linken Tonsille in ihrer Mitte aufsaß.

Der Tumor zeigt an seiner Oberfläche Plattenepithel mit Verhornung der obersten Schichten. An einzelnen Stellen ist es zur Bildung hoher Papillen gekommen. Die subepitheliale Schichte zeigt einen dem Stratum papillare ähnlichen Aufbau, und es werden die in verschiedener Richtung sich kreuzenden Bindegewebsbündel von kleinen Gefäßchen durchsetzt, die deutliches Endothel und zellenreiche Scheiden besitzen. In der Nachbarschaft der Gefäßchen erscheinen einige Nervenbündel im Durchschnitt. Zahlreiche Talgdrüsen. Einzelne Härchen. Quergestreifte Muskelfasern und Knorpel fehlen (Fig. 1, Taf. III).

Es handelt sich hierbei um einen teratoiden Tumor im Gebiete der Tonsille, auf dessen Genese weiter unten noch des näheren einzugehen ist. Die Einreihung dieser Geschwulst in die Gruppe teratoider Tumoren erscheint durch die Definition dieser Geschwülste gerechtfertigt: „Unter teratoiden Tumoren sind aus verschiedenen Gewebsarten zusammengesetzte komplizierte Neubildungen zu verstehen, welche in ihrem Aufbau die typische Struktur von Organen und ganzen Körperteilen mehr oder weniger deutlich wiederholen.“ (Ribbert.) Auf jeden Fall steht dieser Tumor den Dermoidcysten nahe, welche ja gleichfalls Epidermisauskleidung zeigen, nur daß es in diesem Falle nicht zur Bildung cystischer Räume gekommen ist, weshalb man diese Geschwulst mit einigen Autoren auch als „Dermoidtumor“ klassifizieren könnte.

II. Tumor. Dieser zeigt einen der Bildung I ähnlichen, jedoch komplizierteren Bau und ist gleichfalls als teratoider Tumor anzusprechen. Er nahm in der Fossa supratonsillaris, knapp dem oberen Pole einer Tonsille aufsitzend, seinen Ursprung.

Dieser Tumor zeigt ein doppeltes Epithel, indem das der lateralen Partie der Geschwulst angehörige Epithel ein mehrschichtiges, in seinen obersten Anteilen Verhornung zeigendes Plattenepithel ist, während jener Teil des Tumors, der mehr medial gelegen ist, ein mehrreihiges Zylinderepithel aufweist. Der Übergang dieser beiden Epithelformen ist kein allmählicher, sondern die Grenze zwischen beiden ist ziemlich scharf abgehoben. An der Übergangsstelle, an welcher die Talgdrüsen- und Haarbildung der Epidermispartie bereits aufgehört hat, zeigt sich das Plattenepithel hochgradig verdickt und an diese aus etwa 15—18 Zellreihen bestehende Schicht schließt sich das etwa nur halb so hohe Zylinderepithel an. Entsprechend der Verschiedenheit der Epithelien ist auch der entsprechende subepitheliale Anteil verschieden: in der Plattenepithelzone zahlreiche Talgdrüsen, vereinzelte Knäueldrüsen, einzelne Härchen. In der Zylinderepithelzone mehr oder weniger in Sekretion befindliche Schleimdrüsen, zahlreiche Giannuzzische Halbmonde. Das Innere des Tumors besteht der Hauptmasse nach aus Fettgewebe: größere und kleinere Gruppen von Fettzellen, welche durch Züge von Bindegewebsbändern und elastische Fasern getrennt werden. Zudem sind zahlreiche quergestreifte Muskelfasern zu konstatieren, welche mehr peripherisch ziemlich regelmäßig angeordnet sind, während die im Zentrum des Tumors lagernden Muskelfasern zerstreut liegen und durch das zwischenlagernde Fettgewebe wie auseinandergedrängt erscheinen. Die meisten Fasern zeigen deutliche Querstreifung, während einzelne die Streifung verloren haben, zum Teil homogen sind, hier und da Verdichtungsknoten aufweisen, welche Veränderungen (siehe Fig. 2, Taf. III) auf Fixationseinflüsse zurückzuführen sind.

Diese Geschwülste, deren erste ektodermale und mesodermale, deren zweite auch entodermale Elemente aufweist, sind in die Gruppe der teratoiden Tumoren einzureihen und den behaarten Rachenpolypen nahe verwandt, von welchen Arnold folgende Beschreibung gibt: „Diese Geschwülste sind in allen Fällen der Hauptmasse nach aus Fett zusammengesetzt, in welches zuweilen größere Gefäße von dem Bau der Arterien, Nervenbündel, quergestreifte Muskelfasern und aus elastischem

Knorpel bestehende Gebilde eingebettet sind. Allerdings zeigen gerade die Knorpel, quergestreiften Muskelfasern und Nerven bezüglich ihres Vorkommens am wenigsten Beständigkeit: außerdem könnte bezüglich der beiden letzten Gewebsarten die Frage aufgeworfen werden, ob sie als der Geschwulst im strengsten Sinne zugehörige oder durch das Wachstum dieser als verlagerte Bestandteile des Mutterbodens aufzufassen sind. Was die quergestreiften Muskelfasern anlangt, könnten dieselben als secundäre mesoblatische Anbildungen gedeutet werden, doch meint Arnold, daß sie in seinem Falle wohl aus dem Gaumen stammen und dem Wachstum der Geschwulst entsprechend herausgezogen wurden. Der Umstand, daß die eine Seite des Tumors Plattenepithel, Haare Schweiß- und Talgdrüsen aufweist, i. e. Abkömmlinge des Ektoderms, während die andere Zylinderepithel und Schleimdrüsen zeigt, und im Zentrum Fettgewebe und quergestreifte Muskulatur zu finden ist, weist auf die Genese dieses Tumors von den drei Keimblättern hin und ist, wie unten des näheren ausgeführt werden soll, im Sinne der Arnoldschen Dislokationstheorie zu deuten.

Tumor III. Diese Geschwulst saß handschuhfingerförmig auf der Oberfläche der rechten Tonsille und ist als Tonsillarpolyp mit Schleimdrüsenbildung (Adenom) anzusprechen.

Der Tumor ist von Plattenepithel bekleidet, welches aus 5—10 Schichten in den obersten Reihen dachziegelartig angeordneter Zellen besteht und an einzelnen Stellen durch subepitheliale Blutungen stärker von der Unterlage abgehoben erscheint. An mehreren Punkten ist es durch stärkeres Tiefenwachstum der basalen Elemente zur Papillenbildung gekommen. Unter dem Epithel befindet sich eine mit feinem elastischen Fasernetz versehene blutgefäßreiche Zone. Die zahlreichen Kapillaren und Präkapillaren dieser Partie sind strotzend mit Blut gefüllt und liegen an mehreren Stellen bis knapp unter der Basalschichte des Epithels. In der Nähe einiger Blutgefäße sind feine Nervendurchschnitte wahrzunehmen. Unter dieser Schichte, dem Gebiete der Submucosa entsprechend, ein lockeres, zahlreiche Fettzellen enthaltendes areoläres Gewebe, das den Hauptteil des Tumors von außen kapselförmig umgreift. Es handelt sich hierbei um einen Komplex von in leb-

hafter Sekretion befindlichen Drüsenacini, welche, wie die Mucikarminfärbung zeigt, sämtlich mucinösen Inhalt enthalten. Dazwischen kleine Ausführungsgänge und kleine, prall gefüllte Blutgefäße. Der Stiel der Geschwulst zeigt fester gefügtes Bindegewebe und an mehreren Schnitten einen von Zylinderepithel ausgekleideten größeren Ductus excretorius. Auch der Stiel enthält zahlreiche, in kleinen Häufchen beisammenliegende Fettzellenkomplexe, welche sich an die der Drüsenkapsel peripheriewärts anlagern. Fig. 3, Taf. III gibt ein Stück aus der Randpartie des Tumors wieder.

Dieser Tonsillaranhang ist also vor allem durch den oben beschriebenen Komplex kleiner secernierender Schleimdrüsen ausgezeichnet, weshalb man diesen Tumoranteil auch als adenomatöse Partie des Polypen bezeichnen kann. In der Literatur ist nur über einen ähnlichen Fall berichtet, welchen Birkitt und Adami beschrieben haben („A small pedunculated polyp from the left tonsil") und bei welchem es sich um einen erbsengroßen Polypen bei einem 4 Monat alten Kinde handelte. Die Geschwulst bestand aus einer oberflächlichen Lage platter Epithelzellen, aus Bindegewebe und Drüsenalveolen, die durch fibröse Septen getrennt waren. (Centralblatt 1895.) Über die Bedeutung der Drüschen unseres Tumors und deren Genese sei weiter unten Mitteilung gemacht.

Tumor IV. Eine bohnengroße, mittels schmalen Stieles in der Mitte der linken Tonsille entspringende Geschwulst: Fibrolipom. (Fig. 4, Taf. III.)

Das Epithel ist ein mehrreihiges Plattenepithel, welches eine Strecke weit völlig geradlinig über den Tumor zieht, an mehreren Stellen jedoch eine fein wellige Beschaffenheit seiner Basis zeigt, wodurch es zur Papillenbildung kommt. Die subepitheliale Schicht ist ein lockeres, zellarmes, feines Bindegewebe mit zahlreicher leukocytärer Einlagerung. An einzelnen Stellen des Tumors fällt die starke Eosinfärbung des verdichteten, mehr oder weniger homogenen Bindegewebes auf, welche, wie die van Giesonsche Färbung zeigt, auf der hyalinen Degeneration dieser Partien beruht. Der Hauptbestandteil des Tumors besteht aus Fettgewebe, welches durch bindegewebiges, zum Teil hyalin degeneriertes Zwischengewebe in größere und

kleinere Läppchen geschieden ist. An einzelnen Stellen sind die zwischen den Fettläppchen gelagerten Bindegewebsmassen in solcher Dichtigkeit vorhanden, daß man recht wohl von einem Fibrolipom der Tonsille sprechen kann. Der Stiel der Geschwulst zeigt einen dem Tumor homologen Aufbau, nur daß das Fettgewebe in den mehr distalen Partien an Menge abnimmt.

Tumor V. Es handelt sich um einen etwa bohnengroßen, gestielt der Tonsille aufsitzenden Tumor bei einem zweijährigen Kinde: Nebentonsille mit stark erweiterten und prallgefüllten Lymphgefäßen. (Fig. 5, Taf. III.)

Der Tumor ist von mehrschichtigem Plattenepithel bedeckt, zeigt hier und da Papillenbildung und eine schmale subepitheliale, teilweise rundzellig infiltrierte Zone. An einzelnen Stellen ist das Bindegewebe hyalin degeneriert. Der Hauptbestandteil des Tumors sind Lymphgefäße. Es handelt sich hierbei um mehr oder weniger weite, mit Massen von Lymphocyten gefüllte Gefäßräume. Bei stärkerer Vergrößerung nimmt man wahr, daß der Tumor, mit Ausnahme der diffus und zu einzelnen Follikeln angeordneten lymphoiden Elemente, ausschließlich aus diesen stark dilatierten, verschieden geformten Gefäßen zusammengesetzt ist. Die Wand dieser Gefäße zeigt nur platte Endothelien, das Lumen ist von Leukocyten (vorzüglich Lymphocyten) ausgefüllt. Der Stiel des Tumors enthält keinerlei lymphoide Gewebe, keine Follikel, nur einige Lymph- und Blutgefäße. Auffallend ist die starke hyaline Degeneration des Bindegewebes des Stieles. van Gieson ergibt leuchtende Rotfärbung des zum Teil sklerosierten, zum Teil völlig homogenen Zwischengewebes. Die elastische Faserfärbung (Weigerts Resorcinfuchsin) ergibt völlig negatives Resultat. Die Tonsille, deren dem Stiel unmittelbar anlagernde Partie in den Präparaten zu sehen ist, zeigt keinerlei bemerkenswerte Veränderung.

Mit Rücksicht auf diesen Befund ist der Tumor als Nebentonsille mit vorzüglicher Beteiligung erweiterter Lymphgefäße anzusprechen und mag seine Entstehung auf folgende Momente zurückgeführt werden: Stieldrehung oder Kompression von Lymphgefäßen durch sklerosiertes und hyalin degeneriertes Bindegewebe im Stiel. Auffallend ist es, daß der Tumor nur aus Lymphgefäßen zusammengesetzt ist und, trotzdem im Stiele

auch Blutgefäße verlaufen, keinerlei Stauung im Blutgefäßgebiete wahrnehmbar ist. Dieses Moment spricht wohl mehr für die zweite Erklärung, daß das Bindegewebe um Lymphgefäßstränge im Stiele der kleinen Nebentonsille sklerosiert und hyalin degeneriert ist und auf diese Weise eine Stauung im Gebiete der Lymphwege und konsekutive Erweiterung der Lymphkapillaren stattgefunden hat.

Auf jeden Fall handelt es sich um einen rein lokalen Prozeß, da das Kind sonst völlig gesund war und auch der Blutbefund keinerlei pathologische Veränderungen aufwies.

Tumor VI. Nebentonsille eines Phtisischen mit hochgradiger hyaliner Degeneration.

Der Tumor zeigt mehrschichtiges Plattenepithel. Das unmittelbar darunter liegende Gewebe ist dicht gefügtes, an mehreren Stellen stark hyalin degeneriertes Bindegewebe. Mehrerenorts Pigmentanhäufungen als Zeichen älterer subepithelialer Blutungen. Das Innere des Tumors setzt sich eigentlich aus zweierlei Gewebe zusammen: einem lymphoiden und einem bindegewebigen, in hyaliner Degeneration befindlichen Anteil. Das lymphoide Gewebe ist zum Teil diffus, zum Teil in Form von follikulären Anhäufungen zu finden, welch letztere jedoch in der Minderzahl sind. In das lymphoide Gewebe eingelagert findet sich in Form von Balken und Strängen das bei Hämalaun-Eosinfärbung stark rot gefärbte homogene, hyalin degenerierte Bindegewebe. An diesen Schollen und Balken sind verschiedene Formen der Degeneration wahrnehmbar, indem kernhaltige, mehr schollige Elemente mit kernlosen homogenen Partien abwechseln. Bei stärkerer Vergrößerung ist im Zentrum zahlreicher solcher Balken der Durchschnitt kleinster Kapillaren wahrnehmbar, um welche die Anhäufung des hyalinen Bindegewebes statthat. An mehreren Punkten ist es im Inneren dieses Gewebes zu einer Art Vacuolenbildung gekommen. Im Zentrum des Tumors ist das lymphoide Gewebe völlig durch das stark eosingefärbte, in größeren Massen angehäufte, hyalin degenerierte Bindegewebe verdrängt, welches hier in Form von Strängen und Balken gleichfalls eine gewisse regelmäßige Anlagerung und Umlagerung um die vorhandenen Gefäße nicht vermissen läßt. Zwischen

diesen Strängen sind schmalprotoplasmatische, kernhaltige, blaßgefärbte Zellen zu finden.

Auffallend sind die im Innern des Tumors zu findenden, inselförmig lagernden Epithelstränge, welche jedenfalls mit abgeschnürten Partien des Oberflächenepithels — ähnlich den in die Tiefe versenkten Partien des Epithels der Zungenbälge — identisch sind.

Diese Nebentonsille besteht demnach aus zwei Elementen: lymphoidem Gewebe und hyalin degeneriertem Bindegewebe, welch letzteres zum Teil mit der Gefäßwandung in genetische Beziehung zu bringen ist, und es ist immerhin recht wohl möglich, daß dieses Hyalin als Vorstufe einer bei einem tuberkulösen Individuum auftretenden amyloiden Degeneration zu betrachten ist.

Die van Gieson-Färbung zeigt deutlich die große Ausbreitung der hyalinen Degeneration und läßt auch genau die Beziehung des Hyalins zur Wand der kleinen Gefäße erkennen. Einzelne Gefäße sind völlig vom Hyalin umschlossen und zeigen nur noch wenige, dem Hyalin anlagernde, schlecht gefärbte Kerne degenerierender Endothelzellen.

An zwei größeren Gefäßchen ist die Substitution der Gefäßwand durch Hyalin dadurch deutlich wahrnehmbar, daß eine kleine Partie derselben noch intakt, der Rest jedoch bereits der Degeneration verfallen ist. Auch an solchen Stellen, wo die Follikel und diffusen lymphoiden Zellanhäufungen das Bild beherrschen, zeigen die kleinsten Gefäßchen einen stark roten Hof, was wohl am deutlichsten darauf hinweist, daß die hyaline Degeneration in dieser Nebentonsille doppelten Ursprunges ist: erstens das Bindegewebe befällt, zumal das subepitheliale und zwischen den einzelnen Follikeln gelagerte Zwischengewebe. zweitens die Wandungen der kleinen Gefäßchen. Je nach dem Grad der Degeneration zeigt das Rot bei der Pikrinsäurefuchsinfärbung verschiedene Nuancen.

Trotzdem die Jodfärbung dieser Massen nur einen schmutzig braunen Ton aufweist und die Färbung mit Anilingentianaviolett kein ausgesprochenes rotviolettes Kolorit ergibt, muß mit Rücksauf die Beziehung der Massen zu den Gefäßwänden sowie die Art des Bildes auf die nahe Verwandtschaft dieser Degene-

ration mit den Amyloiden lymphoider Organe verwiesen werden, zumal da auch die Konsistenz dieser Nebentonsillen eine ziemlich feste ist.

Beim Studium dieser Tumoren ergeben sich eine Reihe interessanter Fragen, welche wir im nachfolgenden in Kürze zu beantworten suchen.

Was das Lipom anbelangt, ist die Frage zu beantworten, ob es sich hierbei um eine heteroplastische oder hyperplastische Bildung handle. Avellis meinte, daß man zur Erklärung solcher merkwürdiger Befunde nichts anderes annehmen könne, als daß in das sonst fettlose Mandelgewebe eine oder einige Fettzellen im embryonalen Leben versprengt wurden „und später durch den Eintritt eines verminderten Widerstandes der Nachbarzellen die Neigung und die Kraft zur Vermehrung und Geschwulstbildung erhielten". Wir müssen das Lipom der Tonsille, entsprechend der Auffassung von Deile als eine hyperplastische Bildung ansehen, zumal da auch wir ähnlich wie Fick u. a., nicht selten Fettzellen in den Tonsillen erwachsener Personen gefunden haben. Die von Deile diesbezüglich aus Virchows Pathol. Anatomie citierte Stelle lautet folgendermaßen: „Es ist wohl leicht begreiflich (mit Rücksicht auf die Fettzellen der Submucosa), daß unter pathologischen Verhältnissen Fettgewebe an allerlei Stellen reichlich vorkommen kann, wo man es vielleicht nicht erwartet, und daß diese Arten von Lipom mit dem Eindruck heteroplastischer Bildungen sich darstellen, während sie doch ebenso hyperplastischer Natur sind wie die des Unterhautfettgewebes." Dieser von Virchow aufgestellte Satz wird durch den Befund von submucösen Lipomen der Unterlippe, des Mundhöhlenbodens und der Speiseröhre erläutert, welchen Beispielen nach Deile auch das Lipom der Tonsille anzureihen wäre.

Im Anschluß hieran wäre des merkwürdigen Befundes des Tumors III zu gedenken, dessen Hauptbestandteil ein Komplex von Schleimdrüsenacini bildet. Auch hier ist die Frage zu beantworten, ob es sich um eine „hyperplastische" oder „heteroplastische" Bildung handelt.

Es ist wohl bekannt, daß sich in der Nachbarschaft der Tonsillen Schleimdrüschen finden, doch konnte ich niemals in Tonsillen selbst — trotz genauer Untersuchung einer großen Anzahl von Gaumenmandeln — Schleimdrüschen finden. Und doch haben die Autoren über derartige Befunde berichtet, so daß dieser Tumor als hyperplastische Bildung anzusprechen ist, wobei es sich, ähnlich wie bei der Lipombildung (aus normalerweise vorhandenen Fettzellen), um eine adenomatöse Neubildung handelt, die auf die gelegentlich in den Tonsillen vorkommenden Schleimdrüschen zurückzuführen ist. Was deren Vorkommen anbelangt, findet sich in den meisten anatomischen und histologischen Lehrbüchern keinerlei Mitteilung, nur Ebner hat in Koellikers Handbuch die Beobachtung verzeichnet, daß sich in der Umgebung der Tonsillen reichlich Schleimdrüschen vorfinden, welche zum Teil auch in die Taschen derselben einmünden. Doch erklärt er letzteres als ein im ganzen seltenes Vorkommen. Toldt hat diese Schleimdrüschen der Tonsille ein wenig genauer beschrieben und es seien dessen Befunde im folgenden mitgeteilt: Es ist die menschliche Tonsille als eine Anhäufung zahlreicher Zungenbalgdrüsen zu betrachten. Stets enthält sie überdies eine größere Zahl traubiger Schleimdrüschen, deren Ausführungsgänge sich zum Teil in die inneren Hohlräume, zum Teil an die Oberfläche öffnen. Die äußere Umgrenzung der Mandel wird durch eine ziemlich fest gewebte Bindegewebsmembran hergestellt. Beim erwachsenen Menschen ist übrigens dieser typische Bau kaum zu erkennen. Man findet da gewöhnlich ganz unregelmäßig geformte Massen adenoiden Gewebes von bindegewebigen Scheidewänden und von Gruppen traubiger Schleimdrüsen durchsetzt und dazwischen spaltenartige, mit Schleimhaut bekleidete Räume ohne gesetzmäßige Anordnung.

Während wir also das Lipom und das Adenom der Tonsille als hyperplastische Bildungen im Sinne Virchows bezeichnen können, sind die Tumoren I und II in die Gruppe der teratoiden Geschwülste (behaarte Rachenpolypen) einzureihen. Was die Genese dieser Tumoren anlangt, stehen sich bekanntlich zwei Anschauungen gegenüber, deren eine, von Lotzbeck, Arnold u. a, vertreten, als Dislokationstheorie bezeichnet wird,

während von Schuchardt, Otto u. a. die sogenannte Intrafoetationstheorie angenommen wird. Erstere Auffassung geht dahin, daß solche Tumoren als das Resultat abnormer, an einem Keim sich vollziehender Entwicklungsprozesse zu betrachten seien, während die Intrafoetationstheorie die behaarten Rachenpolypen als verkümmerte und implantierte zweite Keime deutet. In einer seiner späteren Arbeiten hat Arnold einen recht wohl verständlichen Vermittlungsvorschlag gemacht, welcher dahin geht, zwischen heterochthonen und autochthonen Teratomen zu unterscheiden. Hierbei werden jene Geschwülste als heterochthon bezeichnet, bei welchen mit Rücksicht auf die Anwesenheit foetaler Organe ein Ursprung aus einem zweiten Keim vorausgesetzt werden muß, während die autochthonen Teratome als „das Resultat der Entwicklung abnormer Keime an einem Embryo und der Dislokation dieser" aufzufassen ist. Mithin hätten die oben angeführten, den kongenitalen Rachenpolypen verwandten Geschwülstchen der Tonsille in die Gruppe der autochthonen Teratome Einreihung zu finden, und wäre im Anschlusse hieran nur an eine Erklärung im Sinne der Dislokationstheorie zu denken. Bei den behaarten Rachenpolypen der Autoren, in welchen Fällen die Geschwülste fast ausschließlich in den hinteren Abschnitten des primären Mundbuchtgebietes sitzen (der einzige in der Literatur verzeichnete Fall eines teratoiden Tumors der Tonsille von Avellis ist mir nur aus einem Referate bekannt), bei diesen teratoiden Geschwülsten also ist die Arnoldsche Erklärung der Dislokation bestimmter Keime in die Augen springend. Bei Durchbruch des Vorderdarmes in die Mundbucht sind günstige Bedingungen für die Entstehung solcher Geschwülste gegeben. Schon Epstein (1880) hat über Epithelperlen berichtet, welche an bestimmten prädisponierten Stellen in der Mundhöhle neugeborener Kinder zu finden und auf entwicklungsmechanische Vorgänge zurückzuführen sind. Ähnlich hat sich Arnold mit Bezug auf die Genese der behaarten Rachenpolypen geäußert, von welchen zahlreichen Fällen jedoch keiner tonsillaren Ursprunges war: „Die Vorstellung, daß zur Zeit dieses Durchbruches Wucherungen der ektodermalen und entodermalen Gebilde und gegenseitige Verschiebung derselben sich vollziehen,

ist mit Rücksicht auf den Befund verschiedener Epithelien an solchen Stellen gewiß zulässig, ebenso die Annahme, daß solche Vorgänge als prädisponierende Momente für die Genese solcher Neubildungen anzusehen seien."

Um nun auch die Genese unserer Fälle im Sinne dieser Theorie zu deuten, sei zunächst auf die Entwicklungsgeschichte der Gaumentonsille hingewiesen. (His, Koelliker, Bickel, Stöhr, Killian, Retterer.)

Die diesbezüglichen Untersuchungen haben ergeben, daß sich die Gaumenmandel aus einer zwischen dem 2. und 3. Schlundbogen gelegenen Vertiefung entwickelt. Ursprünglich findet sich in dieser Partie kein lymphoides Gewebe. Mit Ende des 4. Foetalmonats beginnt das Epithel Sprossen in die Tiefe der bindegewebigen Schleimhaut zu treiben, welche ursprünglich solid sind, dann aber durch Vermehrung der axialen Epithelzellen und Ausstoßung der Hornkugeln zu hohlen Gebilden werden. Auf diese Weise entsteht das System der für die Tonsille charakteristischen verzweigten Spalten. Die lymphoide Infiltration der bindegewebigen Schleimhaut erfolgt etwa Ende des 3. Foetalmonats, doch ist die Anordnung ursprünglich eine diffuse, und erst im Verlauf des 1. Lebensjahres kommt es zur Bildung der secundären Knötchen.

Hammar hat in seiner Arbeit: „Das Schicksal der zweiten Schlundspalte. Zur vergleichenden Embryologie und Morphologie der Tonsille" (Arch. f. mikr. Anat. 1903), den komplizierten Entwicklungsvorgang der menschlichen Tonsille, besonders mit Berücksichtigung des Tonsillenhöckers, der Tonsillarbucht und der intratonsillaren Falte, genau studiert und im Anschluß hieran die Frage vom phylogenetischen Standpunkt beleuchtet. Für unsere Erklärung erscheint der Abschnitt 2 und 3 seiner Ergebnisse von Wichtigkeit, welcher lautet: „Die ventrale Hälfte der zweiten Schlundfurche wird später eingeengt, so daß sie bei einem 11,7 mm langen Menschenembryo in eine ganz kleine lochförmige Öffnung, welche in das dorsale Ende des Sulcus praecervicalis mündet, umgewandelt wird. Gleichzeitig ist durch den Dickenzuwachs der umgebenden Schlundbögen die Furche derart vertieft worden, daß sie in einen langen schmalen Epithelgang, den Kiemengang (Rabl), um-

gestaltet worden ist. Dieser steigt, sich dem kaudalen Rand der zweiten Schlundtasche an einer Strecke anschließend, dorsalwärts und geht hier in das das Schlundspaltenorgan darstellende freie Blindsäckchen kontinuierlich über. Der ganze aus der zweiten Schlundfurche stammende Komplex, der Kiemengang und seine Verlängerung, das Schlundspaltenorgan, schwindet bald durch Atrophie gänzlich, der erstere etwas früher als das letztere.

Die zweite Schlundtasche atrophiert gleichfalls allmählich in ihrer größten Ausdehnung, so daß von ihr nur die dorsale Verlängerung übrig bleibt" (das Gebiet der Tonsillenentwicklung).

Die zweite Schlundspalte muß als diejenige bezeichnet werden, wo die direkte Berührung zwischen der äußeren Schlundfurche und der inneren Schlundtasche in der größten Ausdehnung statt hat. Und darin liegt die Erklärung für das Zustandekommen der kongenitalen Mischtumoren. Denn durch diesen Umstand können Wucherungen der ektodermalen und entodermalen Gebilde und gegenseitige Verschiebung dieser Teile zustande kommen, welche eben jene für die Genese der behaarten Rachenpolypen notwendigen prädisponierenden Momente schaffen. So findet sich z. B. bei Embryonen von 5 mm die dünne epitheliale Verschlußmembran durchbrochen, bei einem Embryo von 11,7 mm konnte Hammar konstatieren, daß der ovale Rand des Kiemenganges etwa in seiner Mitte mit der Schlundtasche zusammenhängt, i. e.: Eine ektodermale Bildung, der Rest der zweiten Kiemenfurche steht in direkter Verbindung mit der Schlundtasche, dem Abkömmling des Entoderms. Dieser Befund, daß das Lumen der zweiten Schlundfurche durch Atrophie der epithelialen Verschlußmembran mit dem Schlunde in Verbindung tritt, und zwar gerade an jener Stelle, wo es zur Bildung der Tonsillenbucht kommt, erklärt zweierlei: die Bildung von Halskiemenfisteln, bezw. deren Abstammung aus der zweiten Schlundspalte, und die Bildung teratoider Tumoren im tonsillaren Bereiche. Durch diese Betrachtungen sind wir also zu der Auffassung gekommen, daß die teratoiden Tumoren dieser Gegend

mit den im tonsillaren Bereiche ausmündenden Halskiemenfisteln in Parallele zu bringen sind. Ferner ist auch durch diese entwicklungsgeschichtlichen Daten die Möglichkeit der Verschiebung ektodermaler und entodermaler Elemente im Sinne Arnolds gegeben. Aber auch die im Tumor VI gefundenen Epithelinseln finden entwicklungsgeschichtlich ihre Erklärung, nachdem beim Menschen im Foetalleben ein Abschnüren von Epithelknospen in der Tonsille statthat. Schließlich wird auch die Verschiedenheit des Epithels, wie sie in Tumor II beschrieben wurde, aus dem Umstande leicht erklärlich, daß äußere Schlundfurche und innere Schlundtasche in diesem Gebiete hart aneinandergrenzen.

Schließlich noch ein Wort über die Abstammung der im teratoiden Tumor II gefundenen quergestreiften Muskelfasern. Die Genese der Muskelfasern in jenen behaarten Rachenpolypen, die am Gaumen ihren Ursprung nahmen, ist verschieden gedeutet worden: die einen Autoren haben von einer secundären mesoblastischen Ausbildung der quergestreiften Muskelfasern gesprochen, die anderen haben die Ansicht vertreten, daß sie aus dem Gaumen stammen und dem Wachstum der Geschwulst entsprechend herabgezogen wurden. Nun muß, was die Genese dieser Elemente im tonsillaren Teratoidtumor anbelangt, berücksichtigt werden, daß ziemliche Mengen Mesenchymgewebe sich zwischen Schlundtasche und Schlundfurche, und zwar gerade in deren dorsalem Bereiche einlagern. Andererseits sei auf den Ursprung dieses Tumors im Gebiete der Fossa supratonsillaris verwiesen. Uns erscheint es besonders mit Rücksicht auf die Parallele der Knorpelbildung in teratoiden Tumoren viel wahrscheinlicher, die Dislokation ekto- und entodermaler Elemente unter Zuziehung des dazwischenliegenden Mesodermgewebes als Bildungsmodus dieser Geschwülste anzusehen, i. e. die mesoblastische Anbildung dieser Elemente. Die Erklärung, eingesprengte Knorpelstückchen als secundäre mesoblastische Anbildungen zu deuten, während die nachbarlich lagernden Muskelfasern aus dem umliegenden Gewebe stammen sollen, hat etwas recht Gezwungenes an sich. Die Bildung des im Tumor befindlichen Fettgewebes findet die nämliche Erklärung.

Auf einen Punkt sei bei Besprechung der Nebentonsillenhistologie noch besonders aufmerksam gemacht: das ist die wesentliche Prädisposition des Tonsillargewebes und der tonsillaren Anhänge (Nebentonsillen) zur hyalinen Degeneration. In einer nicht geringen Anzahl von Nebentonsillen haben wir, ähnlich wie es in Tumor VI beschrieben ist, eine große Ausbreitung des hyalin degenerierten Bindegewebes konstatieren können. An mehreren Gefäßchen war die Substitution der Gefäßwand durch Hyalin dadurch deutlich wahrnehmbar, daß ein Teil derselben noch intakt, der Rest jedoch der Degeneration bereits verfallen war. Auch im Zentrum follikulärer Anhäufungen und diffuser lymphoider Infiltration sind die kleinsten Gefäße von homogenem, stark rot gefärbten (Gieson) Hof umgeben, aus welchen Umständen auf eine doppelte Genese des Hyalins im tonsillaren Gebiete geschlossen werden muß: 1. das Bindegewebe bezw. zwischen den einzelnen Follikeln gelagerte Zwischengewebe; 2. der Blutgefäßbindegewebsapparat. Schon Finder hat gelegentlich der Beschreibung eines Fibroadenoma pendulum der Tonsille auf die hyaline Degeneration im Bindegewebe dieses Tumors hingewiesen. Ob eine solche Umwandlung mit Rücksicht darauf, daß man sie nicht selten bis in die feinsten Ausläufer des reticulären Gewebes verfolgen kann, mit Stauungszuständen im Gebiete des lymphatischen Apparates in Zusammenhang steht, ist aus den Bildern unserer Präparate nicht mit Sicherheit zu bestimmen. An einzelnen Orten jedoch, zumal an jenen Stellen, wo die Degeneration das Bindegewebe der Gefäßchen ergreift, dürfte es sich um eine Vorstufe amyloider Degeneration handeln, wie diese Entartung wohl in den Tonsillaranhängen an chronischer Tuberkulose leidender Individuen gedeutet werden dürfte. Zwar gibt die Jodfärbung nur einen schmutzig braunen Ton und auch die Färbung mit Anilingentianaviolett weist kein ausgesprochenes rotviolettes Kolorit auf, doch da der Ausfall dieser Reaktionen vom Grad der progressiven Entwicklung der Degeneration und auch vom Alter der Substanz abhängig ist (M. B. Schmidt), zum Teil auch von individuellen Eigentümlichkeiten, „welche die Erreichung des Höhepunktes auch bei hinreichender Dauer ausschließen", so spricht dieser Umstand nicht gegen die

Auffassung eines Präamyloids in gewissen Formen hyaliner Produkte. Obrzut und Browicz haben nachzuweisen gesucht, daß die Amyloidose als „Infiltrationszustand" der Gewebe mit extravasierten, amyloid metamorphosierten Erythrocyten oder als Anhäufung derselben infolge Stromverlangsamung, innerhalb der Blutkapillaren erscheine, desgleichen haben sie aber auch die hyaline Substanz als unter Umständen erythrocytischer Herkunft bezeichnet. In einigen Fällen gelang die Amyloidreaktion vollkommen: Hellrotviolettfärbung bei Anilingentianviolettfärbung. Aus diesem Umstande erhellt zu mindest das Nebeneinandervorkommen von Hyalin und lokalem Amyloid in Nebentonsillen, der Wandung der kleinsten Gefäße entsprechend. Doch hat Schmidt betont, daß das Hyalin nur unter gleichen Bedingungen wie das Amyloid neben diesem entstanden, „ohne daß für das im organischen Zusammenhang mit diesem auftretende, nicht reagierende Hyalin der Beweis erbracht wäre, daß es ein Präamyloid darstellt".

Meinen verehrten Lehrern, Herrn Professor O. Chiari und Herrn Hofrat Weichselbaum, der die Liebenswürdigkeit hatte, die Präparate einer Durchsicht zu unterziehen, sage ich für ihre freundliche Unterstützung herzlichsten Dank.

Erklärung der Abbildungen auf Taf. III.

Fig. 1. Aus der peripherischen Partie des teratoiden Tumors I.

Fig. 2. Aus der zentralen Partie des teratoiden Tumors II. (Der partielle Verlust der Querstreifung der Muskelfasern und die Bildung von Verdichtungsknoten ist auf Fixationseinflüsse zurückzuführen.)

Fig. 3. Stück aus dem Tumor III. Tonsillarpolyp mit Schleimdrüsenbildung (Adenom). Zwischen Epithel und Schleimdrüsenschicht erweiterte Blutgefäße.

Fig. 4. Randpartie des Tumors IV. Fibrolipom der Tonsille.

Fig. 5. Nebentonsille mit stark erweiterten und prall gefüllten Lymphgefäßen.

Literatur.

Albert, E. Einige seltenere Erkrankungen der Zunge. Wiener med. Presse 1885.

Ardenne, Des tumeurs benignes de l'amygdale. Thèse de Bordeaux 1896.

Arnold. Über behaarte Polypen der Rachenmundhöhle und deren Stellung zu den Teratomen. Dieses Arch. Bd. 111.

Avellis. Lipom der Mandel. Arch. f. Laryngol. (Fraenkel) Bd. VIII. 1898.

Bandler, Zum Befunde der Tonsilla pendula. Prag. med. Wochenschr. 1890, Nr. 43.

Bezdek, Ein Fall von Tonsilla pendula. Wien. klin. Wochenschr. 1904, Nr. 18.

Biaggi, Giornale dello Instituto Nicolai 1893, Nr. 1.

Birkitt and Adami, Small pedunculated polyp from left tonsil. Can. med. Rec. Mai 1894.

Blois, Amory de, Ein Fall von Lipom der Tonsille mit mikrosk. Untersuchung. Ref. Centralbl. für Laryngol. 1901, Nr. 3, S. 177.

Buhl, Fibröser Tumor der Tonsille. Dänischer otolaryngologischer Verein 1900.

Chauveau, Polype de l'amygdale. Archiv de Therapeut. Septbr. 1899.

Chiari, Lehrbuch der Krankheiten des Rachens. Wien 1903.

Claiborne, An hiatus of the anterior pillar of the fauces complex with a supramerary tonsil. N. J. Med. Rec. 1890.

Clark, Papillom-Growth of the tonsil. Laryngoskope Februar 1900.

Deile, Lipoma tonsill. palat. Arch. für Laryngol. Fraenkel. Bd. 14.

Ebner, Koellikers Handbuch. III. Band.

Ellermann, Two rare Growths of the soft palate. Brit. med. J. 1888.

Epstein, Über Epithelperlen in der Mundhöhle neugeborener Kinder. Prag. Zeitschr. für Heilk. 1880.

Finder, Zur pathologischen Anatomie der Tonsille. Arch für Laryngol. 1898. VIII. Bd.

Derselbe, Ein weiterer Beitrag zu den Lipomen der Gaumenmandel. Arch. für Laryngol. 1904. Bd. 15.

Flatau, Dem. Berl. Laryng. Gesellsch. Februar 1898.

Fröhlich, Dissertation Berlin 1880.

Frühwald, Ein Polyp auf der rechten Tonsille. Wiener med. Wochenschrift 1879.

Glas, E., Zur Frage der Sarkolyse. Anat. Anzeiger, XXVI. Bd. 1905.

Derselbe, Demonstration in der Wiener laryngol. Gesellschaft, November 1904. Tumoren der Gaumentonsillen.

Hajek, Laryngologische Mitteilungen, Wien 1892.

Hammar, Ein beachtenswerter Fall von Halskiemenfistel. Zieglers Beiträge 1904.

Derselbe, Das Schicksal der zweiten Schlundspalte. Arch. für mikrosk. Anat. 1903.

Hanszel, Ein kongenitaler Rachenpolyp. Wiener klin. Wochenschr. 1902.

Hartmann, A case of angioma of the tonsil. N. J. Med. Journ. 1897.

Haug, Lipomyxofibrom der Mandel. Arch. für Laryngol. 1897. Bd. 4.

Hopmann, Drei Fälle von Mandelpolyp. Verein westdeutscher Halsärzte Demonst. 1903.

Jurasz, Kasuistische Beiträge zur Lehre von den Anomalien der Gaumentonsille. Monatsschr. für Ohrenheilk. 1885. Nr. 12.

Kilian, J., Entwicklungsgeschichte. anatomische und klinische Unter-

suchungen über Mandelbucht und Gaumenmandel. Arch. für Lar. 1898. Bd. VII.
Koch, Über einen Fall von Mandelpolyp. 21. Sektion der Naturforscherversammlung zu Köln 1898.
Lange, Ein Fall von multiplen Papillomen an Tonsille, Zunge und Epiglottis. Med.-klin. Institut. III. Bd., II. Hälfte. 1893.
Machell, Papilloma of the tonsil. N. J. Med. Journ. Januar 1895.
Martuscelli, Angioma papillomatose ed angioma simplice delle Tonsille pal. Arch. Ital. di Lar. Januar 1902.
Morgan, Überzählige Tonsille. Ref. Centralblatt für Laryngol. 1890, Nr. 9.
Onodi, Lipom der Tonsille. Monatsschr. für Ohrenheilk. 1895.
Derselbe, Das Lipom der Mandel. Arch. für Lar. 1899. Bd. 9.
Derselbe, Bemerkungen zum Aufsatz Deile etc. „Lipoma tonsill. pal." Arch. für Lar. Bd. 14.
Passaquay, Tumeurs des Amygdales. Paris 1873.
Polyak, Lipomat. access. Tonsille. Demonst. in Gesellsch. ungar. Kehlkopfärzte. Nov. 1899.
Prota, Fibroma della Tonsilla. Arch. Ital. di Laryngol. Jan. 1901.
Reinhard, Ein Fall von Tonsilla pendula. Wiener klin. Wochenschr. Nr. 14, 1900.
Rethi, Eine Tonsilla pendula kombiniert mit Perforation des hinteren Gaumenbogens. Wiener med. Blätter 1893, Nr. 14.
Smurra, Tumore cistico folliculare delle Tonsille. Arch. Lar. 1887.
Stoerk, Angioma cavernosum der Mandel. Dem. Wiener lar. Gesellsch. April 1895.
Theisen, A case of lipoma of the tonsil. Alban. med. Annals 1903.
Yonge, A polypoid Excrescenz of the tonsil. Brit. med. Journal. April 1901.
Zolk, Über ein kongenitales Fibrolipom der Gaumentonsille. Zeitschr. für Ohrenheilk. 44. 3.

V.

Zur Kenntnis der Cystadenome des Pankreas.

(Aus der pathologisch-anatomischen Abteilung des Karolinischen Instituts zu Stockholm.)

Von

L. Edling,

ehem. Assistenten der Abteilung.

(Hierzu Taf. IV.)

Obgleich das letzte Decennium unsere Kenntnisse der pathologischen Anatomie der Pankreascysten nicht unerheblich vermehrt hat, scheinen noch weitere Auseinandersetzungen

gewisser Teile dieses Gebietes erforderlich. Dies gilt nicht am wenigsten von den Proliferationscysten, da sie verhältnismäßig selten Gegenstand eingehender Untersuchungen geworden sind, warum auch Mitteilungen und Beschreibungen einzelner Fälle von gewissem Wert sein dürften. Ich werde hier einen von mir kürzlich untersuchten Fall von Cystadenom des Pankreas besprechen, zumal er Einzelheiten von ganz besonderem Interesse darzubieten hat. Der Tumor wurde von Dr. C. G. Adlercreutz am Lazarett Engelholms exstirpiert; ich teile zuerst die von ihm erstatteten klinischen Angaben mit.

Frau E. A. N. 28 Jahre.

Im September 1901 hatte Patientin einen gänseeigroßen Knoten in der linken Seite des Bauches am Rippenbogen gefühlt. Der Knoten ist seitdem gewachsen; Patientin glaubt in dieser Zeit nicht abgemagert zu sein. Sie ist nie vorher krank gewesen und weiß von etwaigem Trauma am Bauch nichts.

Status pr. 8. I. 02. Patientin sehr mager. In der linken Bauchseite ein kindskopfgroßer, unter den Rippenbogen hineinragender Tumor, dessen untere Grenze bei der Inspiration bis vier Querfinger unterhalb des Nabels hinabreicht. Der Tumor ist mit nahezu der Hälfte seiner Masse nach rechts von der Mittelebene verschiebbar; Ventrikel und Colon scheinen vor ihm zu liegen. Oberfläche des Tumors eben, Form abgerundet, nur an ein paar Stellen sind kleinere Knötchen fühlbar. Er besteht aus einem linken, größeren Teil, sich mit breitem Übergang in einen kleineren, kaum hühnereigroßen, rechten Teil fortsetzend; Fluktuation zeigen beide, dieser am deutlichsten, sowie leeren Perkussionsschall (wenn nicht Ventrikel und Colon aufgebläht wurden). Patientin hat eine Hernia ventralis mit einer Spalte zwischen den Mm. recti von 4 bis 5 cm.

Laparotomie und Exstirpation 11. I. 02.

Der Tumor hatte den Ventrikel und das Colon transv. vor sich her geschoben, sie auseinandergedrängt und bot nun hinter dem beträchtlich ausgespannten Lig. gastrocolicum, das durchtrennt wurde, eine bläulich schimmernde Fläche dar. Die Milzgefäße waren durch den Tumor nach vorn und oben, der Körper und Schwanz des Pankreas vor- und medianwärts gedrängt worden. Wahrscheinlich fand sich ein Zwischenraum von 1 cm zwischen der A. und V. lienalis und ein solcher von ein paar Centimetern zwischen dem Schwanzteil des Pankreas und der Vene. Von den Milzgefäßen gingen Äste auf den Tumor hinüber. Durch Punktion eines größeren Cystenraumes wurde eine bräunliche, dicke Flüssigkeit entleert (leider nicht untersucht). Das Peritonaeum parietale wurde lateral vom Pankreas und unterhalb der Milzgefäße durchtrennt, und der Tumor, dessen Verbindungen im allgemeinen locker waren, unschwer aus der Umgebung stumpf ausgelöst. Nur am Milzhilus, an den Milzgefäßen und am Pankreas

war man genötigt, ein scharfes Instrument anzuwenden. Am letztgenannten Ort und an einer Stelle an der Vena lienalis mußte sogar eine dünne Schicht der Cystenwand zurückgelassen werden.

Die Nebenniere und das Duodenum wurden im Geschwulstbett nicht beobachtet, der Tumor ist aber unzweifelhaft ganz in der Nähe der Nebenniere und am Ursprung des Duodenum gelegen gewesen. Einige Induration fand sich im Pankreas an dem Befestigungsorte der Geschwulst. Konkremente oder aberrierende Nebennierenreste wurden nicht beobachtet.

Pathologisch-anatomische Untersuchung.

A. Makroskopisches Aussehen. Der Tumor, der seit der Operation in 4% Formollösung aufbewahrt gewesen sein soll und jetzt etwas mehr als Faustgröße besitzt, ist rundlich von Form und von vorne nach hinten abgeplattet. Er besteht aus drei größeren, voneinander getrennten Cysten und verschiedenen kleineren, in die Wände jener eingeschalteten Bläschen und Spalträumen. Die vordere Wand des Tumors mißt im Durchschnitt 4 bis 5 mm an Dicke; oben, in dem kuppelartig gewölbten Teil, der mit dem Pankreas verbunden war, steigt die Dicke bis auf 7 bis 8 mm, während die Wand nach den übrigen Seiten dünner wird und an der Rückseite nur 1 bis 2 mm im Durchschnitt ist.

Die Cystenwand hat makroskopisch eine deutlich konzentrische Struktur und ein fibröses Aussehen, stellenweise einen mehr glasig-hyalinen Charakter annehmend. An der Außenseite, speziell nach vorn zu, sind einige kleinere Schründe und Unebenheiten zu sehen, Reste der Verbindungen der Cyste mit der Umgebung; im übrigen ist diese Oberfläche ziemlich eben, ohne stärker markierte Einschnürungen. Die innere Fläche ist im allgemeinen glatt, hie und da vorspringende leistenförmige Erhöhungen zeigend, die zumeist von Faltenbildungen in der innersten Schicht der Wand herrühren. Hier und dort sind kleinere Gruppen von niedrigen, stecknadelkopfgroßen oder etwas größeren, papillenartigen Knötchen zu sehen. Ferner ist die Innenseite mit mancherlei unregelmäßigen, scharf begrenzten, rostbraunen Flecken gezeichnet, die von der im übrigen weißgelben Farbe grell abstechen. Eine Pedunkelbildung ist nicht wahrzunehmen, ebensowenig distinkte, solide, markige oder verhärtete Partien.

B. Mikroskopische Untersuchung. Nachdem der Tumor in Alkohol von steigender Konzentration nachgehärtet worden war, wurden vertikal zur Oberfläche desselben an 13 bis 14 verschiedenen Stellen Stücke aus der Wand geschnitten. Der stark fibrösen Konsistenz wegen mußte zum allergrößten Teil Celloidineinbettung angewendet werden. Die Schnitte wurden mit Hämatoxylin Delafield oder Heidenhains saurem Eisenalaunhämatoxylin gefärbt; Nachfärbung mit Eosin oder van Gieson, Einschließung in Glyzerin oder Kanadabalsam.

I. Das Stroma der Cyste besteht fast durchweg aus festem, fibrösem, zellarmem Bindegewebe, lockerer nach außen und in den inneren Teilen sich zu mehr und mehr kompakten, parallelfaserigen, konzentrisch gelagerten Streifen sammelnd, die zuweilen ein hyalines, balkiges Aussehen erhalten. An anderen Stellen wird das Gewebe zellreicher, sich teils dem embryonalen Typus, teils einem nahezu myxomatösen Aussehen nähernd; dies ist speziell in der Umgebung gewisser kleinerer Hohlräume und Lumina der Fall. Glatte Muskulatur kommt nur ausnahmsweise außerhalb der Wände der Gefäße vor. Die Vaskularisierung ist reichlich; die dickeren Gefäße, die in den oberflächlichen Schichten der Wand laufen, geben nach innen feinere Äste ab, die sich in zahlreiche Kapillare auflösen. Die Wände vieler Gefäße, ganz besonders der größeren, zeigen eine bedeutende Verdickung (Fig. 1, 4, Taf. IV), teilweise auch Verengerung des Lumens, das Bild von Endarteriitis bezw. Endophlebitis obliterans darstellend; andererseits sieht man auch relativ große, ektatische, ganz dünnwandige Gefäßlumina. Nervengewebe kommt äußerst spärlich vor; nur an ein paar Stellen habe ich Durchschnitte von Nervenstämmen gesehen.

II. Übrige Elemente.

a) Schnitte aus den verschiedenen Teilen der oben erwähnten Cystenkuppel (der mit dem Pankreas vereinigten Partie).

Durch einen schmalen, sinuösen Spaltraum wird die Cystenwand in eine äußere und eine innere Schicht getrennt. Die Spalte, die mit dem Lumen der großen Cyste in Verbindung steht, ist am weitesten nach innen mit einfachem, kubisch-

zylindrischem Epithel bekleidet, dessen Zellen Cuticular- oder Flimmerbildung vermissen lassen und basal liegende Kerne haben. Längs der beiden Wände der Spalte ragen epithelbekleidete, vertikalstehende, teils einfache, teils in der Tiefe dichotomisch verzweigte Krypten ins Bindegewebe hinein. Die Zylinderzellen sind hier höher, haben blaßgefärbtes, ein feines Netz zeigendes Protoplasma und größere Kerne und sind denen der Brunnerschen Drüsen des Dünndarmes durchaus ähnlich. Ein mehr plattgedrücktes, kubisches Epithel bekleidet eine erbsengroße Cyste in der Tumorwand.

In der äußersten, lockeren Bindegewebsschicht der letzteren wird auf einem kleineren Gebiet ein Drüsengewebe angetroffen, aus dreieckig zylindrischen, ringsum ein enges Lumen zu Acini geordneten Zellen, bestehend (Fig. 1, 1, Taf. IV). Diese Acini sind in größeren und kleineren Gruppen vorhanden, vielfach durch das Bindegewebe voneinander getrennt, das in der Umgebung sogar große Mengen einzelner Zellen voneinander isoliert hat. Das Protoplasma der Drüsenzellen hat eine mehr oder weniger regelmäßige, netzartige Struktur und wird nach van Gieson dunkelrotbraun gefärbt, die Kerne sind groß, rundlich, meistens im basalen Teil der Zelle liegend. Hier und dort sind feine, von niedrigem, kubischem Epithel begrenzte Ausführungsgänge, wie auch größere solche (Fig. 1, 2, Taf. IV) mit hohem Epithel und zum Teil dilatierten Lumina zu sehen. In vielen Richtungen zeigt das Drüsenepithel regressive Veränderungen, teilweise sogar bis zu vollständiger Nekrose. Unter diesen Drüsenacini liegen Gebilde von anderer, aber deutlich epithelialer Natur, aus rundlichen oder langgestreckten Inseln von kubisch-polygonalen Zellen bestehend, die nicht zu Acini geordnet sind, sondern in unregelmäßigen Reihen liegen und häufig undeutliche Zellgrenzen haben (Fig. 1, 8, Taf. IV). Die Zellen unterscheiden sich von den vorhergehenden durch helles, homogenes, blaßgräulich gefärbtes Protoplasma wie auch durch geringere Größe im Verhältnis zu den Kernen, von denen in fast jeder Zellgruppe einer oder mehrere sich finden, die 2—3 mal so groß wie die übrigen (Fig. 2, 1, Taf. IV) und der Form nach oval sind. Durchzogen sind ausnahmslos diese Gebilde von einem oder mehreren weiten Lumina, die

durch lanzettförmige Kerne oder nur durch einen feinen Bindegewebsstreifen begrenzt sind, in denen hin und wieder rote Blutkörperchen angetroffen werden (Fig. 2, 2, Taf. IV). Es sind ersichtlich Kapillaren, was auch durch ihre an vielen Stellen nachweisbare Verbindung mit den zahlreichen kleinen Gefäßen bestätigt wird, die regelmäßig in der Nähe der Zellinseln vorkommen. Diese letzteren trifft man auch in anderen Teilen des Bindegewebsstromas dieses Schnittes wie auch unter den vorerwähnten Schleimdrüsenbildungen, während dagegen das übrige Drüsenparenchym nur an dieser Stelle zu finden ist. Eingedenk der Ähnlichkeit dieses Parenchyms mit dem Pankreas, der innigen Verbindung der Stelle mit dieser Drüse und ganz besonders wegen der Kombination des Drüsenparenchyms und der Zellinseln, habe ich meine Schnitte mit solchen vom normalen menschlichen Pankreas verglichen und dabei so wesentliche Übereinstimmungen gefunden, daß ich wegen der Diagnose nicht unschlüssig bin; doch scheinen die Drüsenzellen meiner Schnitte im allgemeinen etwas kleiner als normal, einigermaßen auf Atrophie deutend. Zufolge eines ähnlichen Vergleiches halte ich es ferner für sicher, daß die zuletzt beschriebenen Zellgruppen mit den sog. Langerhansschen Zellinseln im Pankreas identisch sind. Auch diese dürften zum Teil atrophisch sein, einige sind deutlich sklerosiert oder zeigen Anzeichen von Nekrose.

Noch ein parenchymatöses Element finden wir im innersten Teil der Cystenwand, wo dasselbe eine kompakte, 1 bis 2 mm dicke Schicht bildet, zum Teil durch Bindegewebe vom Cystenlumen getrennt (Fig. 4, Taf. IV). Seine Grenze gegen das Stroma ist ziemlich unscharf, da letzteres überall eindringt, das Parenchym in unregelmäßige Streifen und Balken zertrennend, ja, mit feinen Fibrillen zwischen die einzelnen Zellen sich einschleichend. Die Parenchymzellen entbehren jeder typischen Anordnung, sind in den solideren Partien der Form nach rundlich polygonal, in den Grenzgebieten gegen das Bindegewebe wiederum mehr langgestreckt und abgeplattet. Sie haben reichliches, helles, netzförmig strukturiertes Protoplasma und rundliche, gut färbbare Kerne. Die Netzstruktur vieler Zellen sind durch Anhäufungen gelblicher Körnchen verdeckt;

an anderen Stellen zeigt das Parenchym regressive Veränderungen. Ein wirkliches, amorphes, aber scharf konturiertes, eisenhaltiges Pigment kommt über gewissen Gebieten des interstitiellen Bindegewebes vor. Was das Epithel selbst betrifft, so zeigt dasselbe große Ähnlichkeit mit Nebennierenrinde, obwohl es die charakteristische Anordnung der normalen Nebenniere vermissen läßt, dagegen hat es kaum mit irgendeinem andern Gewebe des Körpers Ähnlichkeit. Ich halte mich daher für völlig berechtigt, das Parenchym als kortikales Nebennierengewebe zu bezeichen.

Die Schnitte aus den übrigen Stücken aus demselben Teil der Cyste zeigen hauptsächlich ähnliche Bilder, jedoch mit Ausnahme des eigentlichen Pankreasparenchyms, das ersichtlich auf ein kleines Gebiet beschränkt ist. Langerhanssche Zellinseln kommen dagegen in der Mehrzahl der untersuchten, aus weit getrennten Teilen des Tumors stammenden Schnitte vor, ebenso adenomatöse Drüsenbildungen. Nebennierenparenchym habe ich nur in Schnitten gefunden, die von einer Stelle im unteren Teil der Cystenwand entnommen waren, wo sich eine leistenförmige Verdickung derselben befand: das Parenchym zeigte hier dieselben Eigenschaften wie oben.

b) Schnitte aus der hinteren Wand der Cyste durch eine Partie mit papillären Exkreszenzen (Fig. 3, 5, Taf. IV).

Von der bindegewebigen Wand, die in dieser Gegend ziemlich reichlich mit glatten Muskelzellen (Fig. 3, 1, Taf. IV) ohne typische Anordnung untermischt ist, ragen in das Lumen vielfach sich verzweigende, fibröse, gefäßführende Streifen oder Blätter mit einfachem, regelmäßigem Zylinderepithel bekleidet, hinein. Die Zellen sind hier sehr hoch, haben größere, ovale Kerne und nehmen etwas stärkere Hämatoxylinfärbung an, als die oben beschriebenen. Ferner sind lange Reihen von drüsenartigen Krypten, zum Teil cystös dilatiert (Fig. 3, 3, Taf. IV), vorhanden; an anderen Stellen wiederum liegt das Epithel in hohen, regelmäßigen, vertikalstehenden Falten, zumeist ohne deutliches Stroma; schließlich kommen lange, regellos durcheinander liegende, zum großen Teil abgelöste und frei liegende Zellreihen vor. Zahlreich sind Becherzellen (Fig. 5, Taf. IV) von rundlicher, blasenähnlicher Form und mit basalen, etwas

abgeplatteten Kernen vorhanden. Hier wie überall anderswo zeigt das Epithel deutlich benignen Charakter. — Große Teile der inneren Fläche der größeren Cysten scheinen der Epithelbekleidung zu entbehren; eine solche kommt, außer in oben beschriebenen Teilen, nur in engeren Buchten und kleinen intramuralen Cysten vor. Diese letzteren sind allenthalben rundlich, das Epithel einschichtig.

c) Schnitte aus dem rundlichen, median liegenden Rande der Cyste (Fig. 6, Taf. IV).

Zwischen die fibrösen Schichten der Wand dringt ein langgestreckter, äußerst enger Spaltenraum hinein, dessen innerste Spitze von einem zusammengedrückten Zylinderepithel (Fig. 6, 4, Taf. IV) bekleidet ist. Andere Teile der Spalte sind unmittelbar von fibrillärem Bindegewebe begrenzt, aber zum größten Teil wird letzteres durch ein in beiden Wänden befindliches zellreiches Bindegewebe von granulationsartigem Aussehen von dem Lumen getrennt (Fig. 6,2, Taf. IV). Die Hauptmasse dieses Gewebes besteht aus großen, unregelmäßig geformten protoplasmareichen Zellen mit bläschenähnlichen Kernen, das teilweise keine Intercellularsubstanz zeigt und teilweise ein spärliches fibrilläres, blaßgefärbtes Stroma, das in bestimmten Richtungen deutliche Übergänge in das in der Tiefe liegende fibröse Bindegewebe aufweist. Dieses ist zellreicher als gewöhnlich, bisweilen der Sitz einer ausgesprochenen Rundzelleninfiltration, und wird durchzogen von einer Menge kleinerer Gefäße, zumeist Kapillaren, von denen vereinzelte sich in die zellreichen Schichten hinaus verfolgen lassen. In diesen sind zwischen den Zellen zahlreiche Lücken zu sehen, von welchen einige vereinzelte Kapillarlumina sein dürften, die meisten jedoch wahrscheinlich als Schrumpfungsgebilde zu deuten sind. Im Granulationsgewebe liegen ferner Reihen von riesengroßen vielkernigen Zellen, meistens das eigentliche Lumen der Spalte einsäumend, aber hin und wieder auch in der Tiefe vorkommend. Sie sind von sehr wechselnder Form, langgestreckt oder rundlich, oft mit Ausläufern an der tiefen Seite versehen, aber nach der Oberfläche zu gewöhnlich gleichmäßig abgerundet. Die Anzahl der Kerne variiert zwischen zwei und vier in den kleineren, tiefliegenden Zellen, bis 30 und 40, ja, sogar 80 in

den größten; sie sind zumeist oval mit deutlichem Kernkörper, bisweilen doch unregelmäßig gelappt. Nicht selten sieht man Bilder, welche eine Verschmelzung zwischen den Zellen andeuten. Die Kerne nehmen alle möglichen Lagen ein, bisweilen im Zentrum, bisweilen in der Peripherie oder an einem Ende der Zelle. Das Protoplasma scheint oft netzförmig vacuolisiert, oder es finden sich auch nur eine oder zwei größere Vacuolen, bisweilen eine stark veränderte, schlecht färbbare Epithelzelle einschließend. An anderen Stellen sieht man neben oder in den Riesenzellen liegende schollenartige Gebilde, die gleichfalls als Epithelreste zu deuten sein dürften. Am inneren Ende der Spalte, wo das Epithel und das Granulationsgewebe zusammentreffen, hat man Gelegenheit, ihr gegenseitiges Verhältnis zu beobachten. So rückt in gewissen Schnitten das Epithel über die innerste Spitze des Granulationsgewebes hervor, in dessen Tiefe man eine Riesenzelle liegen sieht, völlig getrennt von der Epithelreihe (Fig. 6, s, Taf. IV), in anderen Schnitten sieht man außen auf der letzteren das zellenreiche Gewebe hervorquellen.

Epikrise.

Man wäre vielleicht im ersten Augenblick geneigt, wegen des anscheinend komplizierten Baues diesen Tumor für ein cystisches Teratom anzusehen, aber in diesem Falle von relativ einfacher Zusammensetzung; von einer wirklichen foetalen Inklusion, der in diesen Regionen gewöhnlichsten Form von teratoiden Tumoren, kann wohl kaum die Rede sein. Einerseits macht freilich Lexer[1] darauf aufmerksam, daß in allen genau untersuchten Bauchtumoren dieser Art Gewebe aller drei Keimblätter angetroffen worden sind, aber nach der jüngst ausgesprochenen, wie mir scheint, völlig richtigen Auffassung Ribberts[2] gibt es in der Theorie kein Hindernis dafür, daß während der Entwicklung eines embryonal ausgeschaltenen Zellkeimes, sei es ein Blastomer oder nicht, eine oder mehrere Gewebsarten zugunsten der übrigen zugrunde gehen, so daß die Zusammensetzung eines derartigen Tumors ganz einfacher Art werden kann. Indessen stimmt der makroskopische Bau in diesem Falle nicht gut mit den teratoiden Typen überein, und

übrigens wäre es ein zum mindesten eigentümliches Zusammentreffen, wenn ein teratoider Tumor aus völlig entwickeltem Gewebe ausschließlich zweier nebeneinanderliegenden Organe, Pankreas und Nebenniere, bestehen, und noch dazu seinen schließlichen Platz gerade zwischen denselben erhalten sollte. Die Sache erhält eine ungleich bequemere und wahrscheinlichere Erklärung, wenn man den Tumor seinen Ursprung aus einem dieser Organe herleiten läßt.

Wir hätten also die Differentialdiagnose zwischen Nebennieren- und Pankreascyste zu stellen. Klinisch und makroskopisch-anatomisch dürfte dies nicht immer leicht sein; Körte[3] und Moynihan[4] führen als Beispiel Routiers[5] und Pawliks[6] beide Fälle an. Im ersteren scheint die Diagnose durch die Sektion bestimmt worden zu sein, im letzteren wurde sie durch die bei mikroskopischer Untersuchung gefundenen Nebennierenreste entschieden. Für adrenalen Ursprung scheint in meinem Falle der Befund von Nebennierenrinde an zwei verschiedenen Stellen in den inneren Schichten der Cystenwand zu sprechen, ferner auch die ungewöhnliche Lage hinter dem Pankreas zwischen diesem und dem Platze der Nebenniere. Endlich wird im Operationsbericht erwähnt, daß die Nebenniere im Operationsgebiete nicht wahrgenommen wurde, was sich ja dadurch erklären ließe, daß dieselbe in die Cyste selbst aufgegangen wäre. Abgesehen von der Seltenheit der Nebennierencysten, haben wir im vorliegenden Falle indessen auch mit anderen Tatsachen zu rechnen, die nach entgegengesetzter Richtung zeigen. So stimmen die Nutritionsverhältnisse des Tumors mit denen des Pankreas überein, indem derselbe Gefäße von den Vasa lienalia erhielt, ferner war er mit dem Pankreas innig vereinigt, und gerade an dieser Stelle fanden sich Reste von Pankreasparenchym und Langerhanssche Zellinseln, letztere in weit voneinander gelegenen Teilen der Cystenwand aufgefunden. Gegen Nebennierencyste spricht ferner die Wandbekleidung der Cysten aus typischem Zylinderepithel mit polypösen Auswüchsen, sowie das Nichtvorhandensein von Nerven und Ganglienzellen in der Cystenwand. Diese Umstände scheinen mir alle Zweifel über die pankreatische Genese der Cyste zu heben.

Man muß somit das Vorhandensein einer in den Pankreas verlagerten aberrierenden Nebenniere annehmen, eine Deutung, die praktisch genommen nur auf ein Hindernis stößt — die Seltenheit eines derartigen Befundes. Aberrierende Nebennieren sind bekanntlich, außer in der eigenen Kapsel der Nebenniere, auch an und in den Nieren, in den Lig. lata, der Epididymis und den Ovarien, im Lig. hepatoduodenale und an der Unterfläche der Leber sowie im Plexus solaris angetroffen worden. Im Pankreas ist meines Wissens ein derartiges Verhältnis nur ein einziges Mal beschrieben worden, nämlich von Ribbert in Krönleins[7] Fall von Angiosarcoma pancreatis, wo Ribbert meint, die Geschwulst sei aus dieser von ihm nachgewiesenen Nebennierenrinde ausgegangen. Der vorliegende Fall würde demnach der zweite dieser Art sein. Inwiefern diese aberrierende Nebenniere in irgendeiner Weise an der Entstehung der Cyste beteiligt gewesen sei, ist schwer zu entscheiden. Man könnte sich z. B. eine primäre Stenose der Ausführungsgänge des Pankreas, durch Wucherung des Nebennierengewebes entstanden, mit secundärer Retention und Cystenbildung, oder wiederum ein völlig zufälliges Zusammentreffen dieser beiden Bildungen denken. Lazarus[8], der eine vorzügliche Auseinandersetzung der Pathogenese der Pankreascysten gegeben hat, teilt die aus Drüsenbestandteilen stammenden Cysten in drei Gruppen ein:

1. Proliferationscysten (Cystadenome),

2. Retentionscysten, gewöhnlich durch eine Pancreatitis chron. interstitialis entstanden.

3. Degenerationscysten, die durch lobuläre Malacien nach Pancreatitis acuta (bei akuten Infektionskrankheiten) entstehen.

In diesem Falle spricht das reichliche Vorkommen von adenomatösen Papillen- und Drüsenbildungen, sowie von Bildern, die die Entstehung der Cysten aus letzteren andeuten, stark für den proliferativen Charakter des Tumors. Indessen ist es unleugbar nicht immer leicht, eine scharfe Grenze zwischen derartigen Cysten und Retentionscysten zu ziehen, da ja nicht selten diese Prozesse nebeneinander vorkommen können. Auch konstatiert Lazarus das Vorhandensein derartiger Übergangsformen, auf einen von ihm untersuchten Fall von Lithiasis et

Cirrhosis pancreatis mit nachfolgender proliferativer Cystenbildung verweisend. Könnte nun mein Tumor, der gleichfalls auf Retention deutende Eigenschaften aufzuweisen hat, als eine derartige Mischform anzusehen sein, wobei das äußere Hindernis des Sekretabflusses von wuchernden Nebennierenresten herrührt, die innere Resorption des Sekretes durch cirrhotische Prozesse im Drüsengewebe verhindert worden wäre? Die Angabe des Operationsberichtes von einer „Induration an der Verwachsungsstelle" scheint wenigstens nicht gegen eine derartige Annahme zu sprechen. Wahrscheinlich ist es doch nicht, denn das Nierengewebe entbehrt aller Anzeichen von progressivem Charakter und zeigt im Gegenteil zum großen Teil Eigenschaften, die auf ein direkt entgegengesetztes Verhältnis deuten; und außerdem wissen wir nichts über den Umfang oder die histologische Beschaffenheit des erwähnten indurativen Prozesses. Man dürfte daher am richtigsten tun, bei der Diagnose Cystadenom stehen zu bleiben, was nicht hindert, daß die Nebenniere z. B. durch parenchymatöse Blutungen zur Vermehrung des Cysteninhalts beigetragen und dadurch wenigstens eine untergeordnete Rolle bei der Cystenbildung gespielt haben kann. Da ferner das Pankreasparenchym einigermaßen Anzeichen von Atrophie, nirgends aber eine Andeutung von Neubildung oder Dilatation, sei es von Acini oder Schaltstücken, zeigt; da keine der in den Wänden vorkommenden kleinen Cysten die von mehreren Verfassern als Zeichen von acinösem Ursprung erwähnte Stern- oder Rosettenform (siehe unten) hat, und da endlich eine gewisse Tendenz zu cystöser Erweiterung bei den in den Schnitten sichtbaren Ausführungsgängen vorhanden ist, deren hohes Zylinderepithel übrigens zunächst mit der Wandbekleidung der Cysten übereinstimmt, halte ich es für mehr als wahrscheinlich, daß diese letzteren von dilatierten Pankreasausführungsgängen ausgegangen sind. Diese Auffassung bewährt sich dadurch noch mehr, daß die im Zylinderepithel vorkommenden Becherzellen den besonderen Typus zeigen, der sich u. a. im proximalen Teile des Ductus Wirsungianus findet.

Diekhoff[9], der zuerst die Proliferationscysten als eine besondere Gruppe aufgestellt zu haben scheint, hält sie für ungemein selten, und diese Ansicht kehrt bei den nächst-

folgenden Verfassern wieder. Aus seinem reichen Material konnte Körte nur 13 Fälle zu dieser Gruppe abführen. Lazarus wiederum vertritt in seiner ebenerwähnten Arbeit die Ansicht, daß die allermeisten der Pankreascysten, die zu klinischer Beobachtung und Operation gelangen, Cystadenome sind und schreibt der älteren Auffassung als Grund die damals übliche Operationsmethode, Incision mit Drainage, zu, die selten eine genauere pathologisch-anatomische Prüfung zuließ. Vielleicht ist man doch in neuerer Zeit bisweilen zu schnell gewesen, diese Diagnose zu stellen. Um mit Bestimmtheit als ein Cystadenom bezeichnet werden zu können, muß wohl ein derartiger Tumor in erster Linie eine innere Epithelbekleidung wenigstens in den kleineren Cysten haben — in den größeren kann dieselbe nach verschiedenen übereinstimmenden Angaben verloren gegangen sein, vermutlich infolge des arrodierenden Einflusses des Sekretes. Ferner muß dieses Epithel wenigstens an irgendeiner Stelle Proliferationsbilder in Form polypöser Exkreszenzen oder Drüsenbildungen oder möglicherweise Mehrschichtung aufweisen. In letzterer Eigenschaft könnte man vielleicht eine Tendenz zur Malignität und damit einen Übergang zu den cystischen Epitheliomen erblicken. Die Cystadenome wachsen langsam, werden daher klinisch erst bei ziemlich bedeutender Größe entdeckt und können, trotzdem sie nicht traumatischen Ursprungs sind, ebensowohl wie andere Pankreascysten einen hämorrhagisch gefärbten Inhalt haben. Aus der nach Körte publizierten hierhergehörigen Literatur werde ich unten 13 Fälle anführen, die entweder von dem betreffenden Verfasser nach der zu besprechenden Rubrik gezählt worden sind oder von diesem Gesichtspunkte aus auch mir zur Diskussion scheinen aufgenommen werden zu müssen.

Vier derselben, nämlich Keitlers[10] und Fitzs[11] Fälle, Starcks Fall I[12] und Lazarus' Fall XI können auf Grund ausführlicher mikroskopischer Untersuchung mit Sicherheit als Cystadenome bezeichnet werden. In allen diesen Tumoren waren eine oder mehrere größere und zahlreiche kleine Cystenräume mit papillären Exkreszenzen zu finden. In den drei ersterwähnten war das Epithel einschichtig, in Lazarus' Fall mehrschichtig, aber regelmäßig. An gewissen Stellen in Fitzs

Cyste zeigte dasselbe Übergang zu Malignität durch atypisches Aussehen und Tendenz zu alveolärem Wachstum. In mehreren der Fälle wurden „sternförmige Lumina", „rosettenförmig angeordnete Cystchen", „Cysten mit Epithel, zufälligerweise an Pankreas acini erinnernd", wahrgenommen, und daß solche den Ursprung derartiger Cysten gebildet haben, ist ja wahrscheinlich. In den drei letztgenannten Fällen war das Epithel der größten Cysten nur teilweise oder gar nicht erhalten. In Fitzs Fall war der Cysteninhalt hämorrhagisch, in den übrigen mehr oder weniger gelblich gefärbt, zum Teil fadenziehend oder geléeartig. — Möglicherweise kann diesen vier Monprofits und Morels[13] Fall hinzugefügt werden, wo die Cyste mit Zylinderepithel bekleidet war, wie auch einige „kleine Erhöhungen an der Innenseite desselben" zeigten, mit welchem Ausdruck vielleicht papilläre Exkreszenzen gemeint sind. In Heatons[14] Tumor, der aus einer größeren Cyste nebst einem großen Teil des von Cystchen durchsetzten Corpus pancreatis bestand, war mehrschichtiges Epithel vorhanden, aus welchem Grunde es sich wohl wahrscheinlich um eine Proliferationscyste handelt. Dann folgen drei Fälle, wo mir keinerlei Angaben über pathologisch-anatomische Untersuchung zu Gebote standen, nämlich die Fälle Marianis[15], Villars[16] und Bérards[17]; ich beschränke mich daher, nur auf die eigenen Diagnosen der Autoren zu verweisen, die die Fälle zu den Proliferationscysten rechnen.

Von den übrigen, v. Brackel I[18], J. Israel[19], Mikulicz-Schröder[20] und Mikulicz-Takayasu[21] scheinen mir, wenn man nach den publizierten Beschreibungen urteilen darf, kaum mehr als der erstgenannte hinreichende Anzeichen von proliferativem Wachstum darzubieten. Als solche führt v. Brackel an, daß die innersten Schichten der Bindegewebewand der Cyste einen embryonalen, zellreichen Charakter hatte, und daß sich an diesen Stellen verschieden geformte, cystische resp. drüsenartige Hohlräume befanden, von einschichtigem, hohem Zylinderepithel bekleidet — wahrscheinlich Bilder, ähnlich denen, die ich oben beschrieben habe. Die beiden von demselben Verfasser als Cystadenome angeführten Mikuliczschen Fälle dürften wohl dahingegen mit größter Reservation auf-

zunehmen sein: jedenfalls zeigen sie nach den Beschreibungen die oben für diese Cystenart als charakteristisch erwähnten Eigenschaften nicht. Körte, der den Schröderschen Fall erwähnt, rechnet denselben auch nicht zu den Cystadenomen. Betreffs Israëls Cyste endlich wird nur erwähnt, daß das Lumen der Cyste mit einfachem Zylinderepithel bekleidet war und daß sich Pankreasreste in der Wand fanden — ein Umstand, der nicht an und für sich proliferative Eigenschaften beweist. Der Verfasser äußert sich auch nicht über die Diagnose. Dieser Fall bot eine Eigentümlichkeit dar, die im gewissen Grade auch in meinem Fall zu finden war, nämlich ein abnorm bewegliches Pankreas; ob in jenem, wie dies aller Wahrscheinlichkeit nach im letzteren der Fall ist, die Beweglichkeit durch die retropankreatische Lage der Cyste oder durch andere Momente bedingt war, wird nicht angegeben.

In vielen dieser Fälle haben die Autoren Reste von Pankreasgewebe in dem mit der Drüse verbundenen Teil der Cystenwand gefunden. In der von Adler[22] beschriebenen Cyste bestand die Wand zum hauptsächlichsten Teil aus solchem Gewebe, vom Lumen durch eine dünne Bindegewebsschicht getrennt. Adler meint, sein Tumor sei eine „echte Pankreascyste", konstatiert, daß derselbe, da er keine Epithelbekleidung oder einen Zusammenhang mit den Ausführungsgängen zeigte, nicht durch Retention entstanden sein kann, spricht sich aber nicht mit Bestimmtheit für eine positive Diagnose aus. Mutmaßlich handelt es sich hier um eine durch Autodigestion oder Infektion (oder beides) entstandene „Erweichungscyste", hierfür spricht u. a. der eitrige, rahmähnliche Inhalt. Von einem Cystadenom dürfte jedenfalls keine Rede sein können. In diesem Falle wie in den meisten anderen war das interstitielle Bindegewebe mehr oder weniger hypertrophisch; bisweilen sind, gerade wie in meinem Falle, die Drüsenzellen über gewissen Gebieten gänzlich durch dasselbe isoliert worden. Nirgends scheint man Langerhanssche Zellinseln oder Reste von solchen wahrgenommen zu haben; Adler erwähnt sie, aber nur um ihr Nichtvorhandensein in der Cystenwand zu konstatieren. Doch ist wohl anzunehmen, daß mein Fall in dieser Beziehung nicht allein dasteht, nur sind die Bilder nicht

in gleicher Weise gedeutet worden. So erwähnt Schulze[23], Tilger[24] habe Schnitte von seinem Fall abgebildet, welche „in der Cystenwand liegende Bildungen zeigen, die in jeder Hinsicht ... Langerhansschen Zellinseln vollständig gleichen". In Tilgers Beschreibung zu dieser Abbildung findet sich indessen nichts, was darauf hindeutet, daß er die betreffenden Bildungen in dieser Weise aufgefaßt hat, obgleich man zugeben muß, daß in der Zeichnung ein gewisser Grad von Ähnlichkeit vorhanden ist. Möglicherweise sind die von v. Brackel in der Bindegewebswand seiner Cyste gefundenen „größeren und kleineren längstehenden Gruppen von rundlichen Zellen" als derartige Inseln zu deuten, aber da die Abbildung fehlt, kann man sich darüber nicht weiter äußern.

Mein Befund von Langerhansschen Zellinseln an weit getrennten Stellen der Cystenwand scheint mir dem vorliegenden Falle ein spezielles Interesse zu verleihen. Ich ziele hierbei auf die Streitfrage hin, die seit einigen zehn Jahren sowohl unter Physiologen wie Pathologen ein Gegenstand lebhafter Debatte gewesen ist, nämlich die Theorien über die Stellung der Langerhansschen Zellinseln gegenüber dem übrigen Pankreasparenchym sowie die Funktion derselben, speziell das Verhältnis zu Diabetes. Betreffs der Geschichte dieser Fragen verweise ich auf Sauerbecks[25] vorzüglichen Übersichtsartikel und werde hier nur einige Arbeiten, zum Teil neueren Datums, berühren, die in näherem Zusammenhang mit der Deutung meines Falles stehen.

Bekanntlich unterscheiden sich die Untersuchungen, die in morphologischer Hinsicht für die Theorie von der absoluten Sonderstellung der Inselchen fundamental gewesen sind, von Schulze a. a. O. und Ssobolew[26]. Von demselben Prinzip ausgehend, wandten diese Verfasser etwas verschiedene Methoden an: Schulze, der mit Meerschweinchen arbeitete, trennte mittels einer Ligatur einen kleinen, dem Duodenum adhärenten Teil des Pankreas von der übrigen Drüse ab; Ssobolew wiederum unterband bei Hunden, Katzen und Kaninchen den Ausführungsgang des Pankreas. Das Resultat wurde bei beiden der Hauptsache nach dasselbe. Bei Untersuchung zu verschiedenen Zeitpunkten nach der Operation fand man anfänglich

Anzeichen von Sekretretention, später entwickelte sich eine zunehmende Atrophie des Drüsenparenchyms, dessen Platz von dem mehr und mehr hypertrophierenden interstitiellen Bindegewebe eingenommen wurde. Am Ende der Untersuchungszeit — bei Schulze nach 80, bei Ssobolew (für Kaninchen) nach 400 Tagen — war alles Pankreasparenchym verschwunden bis auf vereinzelte Reste von Ausführungsgängen. Dagegen waren im Bindegewebe die Langerhansschen Zellinseln im großen und ganzen unverändert liegen geblieben. Man zog hieraus den Schluß, daß die Inseln eine spezielle, von der der übrigen Drüse getrennte Funktion hätten, und Schulze hielt sie für Blutgefäßdrüsen, die aller Wahrscheinlichkeit nach die Aufgabe haben, den Zuckergehalt des Blutes zu regulieren. Später hat Sauerbeck (a. a. O.) in einer vorläufigen Mitteilung Untersuchungsresultate publiziert, die zum Teil von den vorhergehenden abweichen. So konstatierte er bei Kaninchen mit unterbundenem Pankreasgang nach Verlauf von 30 Tagen einen im Widerspruch zu den zuvor üblichen Ansichten stehenden regelmäßig auftretenden Diabetes; bei den vor dieser Zeit getöteten Tieren fanden sich genau dieselben Veränderungen, die oben beschrieben worden sind, aber nach dem genannten Zeitpunkt zeigte sich, daß auch die Inseln in der unterbundenen Drüse zugrunde gingen.

Gegen diese Verfasser und ihre Schlußfolgerungen opponierten schon Hansemann und Mankowski (siehe Sauerbeck a. a. O.). Neuerdings ist Dale[27] für eine Auffassung eingetreten, die gleichfalls einen scharfen Gegensatz zu den vorgenannten bedeutet. Er machte Versuche teils mit Paraffininjektion des Pankreasganges bei Hunden, teils mit Unterbindung desselben bei Kaninchen. Nichts deutet nach ihm darauf hin, daß die Langerhanssehen Inseln der Vernichtung entgehen, die das Parenchym trifft. Dagegen hat er bei gewissen Partien des letzteren Veränderungen beobachtet, die auf eine Umwandlung derselben zu neuen Inseln von völlig charakteristischem Aussehen hindeuten; diese kamen in späteren Stadien des sklerotisierenden Prozesses so zahlreich vor und waren von solcher Größe, daß Dale sie nicht als identisch mit den „präexistierenden“ Inseln ansehen kann. Gontier de la Roche[28]

ist bei seinen Unterbindungsversuchen zu Resultaten gelangt, die einigermaßen an die letzteren erinnern. Er meint freilich wie Schulze, daß die Inseln eine spezifische Funktion haben und wenigstens zum Teil fortbestehen, ja sogar nach der Ligatur wuchern, glaubt aber daneben gefunden zu haben, daß hierbei die Ausführungsgänge zu einem embryonalen Stadium rückgebildet werden und nachher sowohl zu „Pseudoacini" wie zu neuen Inseln Anlaß geben. In Übereinstimmung mit den Angaben Dales steht ferner Gutmanns[29] Beschreibung eines Falles von perniciöser Anämie, wo er im Schwanzteil des Pankreas Bilder gesehen hat, die auf eine Neubildung der Langerhansschen Zellinseln aus dem benachbarten Parenchym deuten.

Wie hieraus erhellt, ist die Frage der Histogenese und Spezifizität der Inseln noch keineswegs entschieden, sondern es herrschen sehr verschiedene Anschauungen.

Indessen scheint mein Fall dafür ein Beispiel darzubieten, daß ein spontan sich vollziehender pathologischer Prozeß Veränderungen zuwege bringen kann, die in hohem Grade den von Schulze und Ssobolew beschriebenen entsprechen, indem das Pankreasparenchym total zugrunde gegangen ist bis auf die Ausgangsstelle der Cyste, während die Inseln an getrennten Stellen gut erhalten und völlig erkennbar sind. Der intracystöse Sekretionsdruck hat also hier in gleicher Weise wie die Ligatur eine Sklerose des Parenchyms hervorgerufen. Der Fall unterstützt die Theorie der genannten Autoren wenigstens insofern, als die Inseln sich deutlich als Bildungen von weit größerer Widerstandsfähigkeit als das übrige Parenchym herausgestellt haben. Welcher Art diese Resistenz ist, ob sie eine den Inselzellen inhärierende Eigenschaft bildet oder ob sie nicht vielmehr mit der reichlicheren Vascularisierung zusammenhängt, die den Inseln im Verhältnis zum übrigen Parenchym zuteil wird, darüber gewähren natürlich meine Schnitte keinen Aufschluß. Daß indessen diese Widerstandsfähigkeit keineswegs unbegrenzt ist, dafür sprechen die Bilder von Nekrose und Atrophie, die etliche der Inseln zeigen. In diesem Falle, wo die Cyste gewiß mindestens ein halbes Jahr alt ist, ist der Einfluß auf das Pankreasgewebe selbstredend viel langsamer von statten gegangen und von ganz

anderer Qualität gewesen, als bei einem so plötzlichen Eingriff, wie es eine Ligatur darstellt, weshalb auch der Vergleich mit den obengenannten Experimenten nicht zu weit zu ziehen sein dürfte. Bilder, die in irgendeiner Weise eine Umwandlung von Parenchym zu Inseln oder einen Rückgang zu einem indifferenten Stadium eines der Bestandteile des Pankreasgewebes andeuten könnten, habe ich in meinen Schnitten nicht wahrnehmen können. Inwiefern eine Proliferation des Zellmaterials in den Inseln zustande gekommen war, darüber kann ich bei der Vielgestaltigkeit derselben schon unter normalen Verhältnissen nicht entscheiden, jedenfalls erscheint sie nicht von großem Umfang gewesen.

Eine Sonderstellung unter den Bestandteilen des Tumors nimmt das riesenzellführende granulationsartige Gewebe ein, das die oben beschriebene Spalte der Cystenwand bekleidet. Einige Verfasser haben vorher ähnliche Befunde beschrieben. So untersuchte Hildebrandt[30] zwei Fälle von Ovarialdermoiden und fand in beiden größere oder kleinere Teile der Innenseite der Cyste mit embryonalem Bindegewebe bekleidet, welche Riesenzellen enthielt, zumeist um zahlreiche Haare gelagert, die aus dem Cysteninhalt in die Wand eingedrungen waren. Gleichzeitig fand Goldmann[31] in einer Dermoidcyste aus der Pars mastoidea epidermisfreie Stellen in der Wand, die aus riesenzellhaltigem Granulationsgewebe mit eingelagerten Haaren bestanden. Ähnliche Funde beschreibt König[32] von einer Anzahl Dermoidcysten und Atheromen, die ziemlich regelmäßig in der Wand eine rundliche, braunpigmentierte, epidermisfreie Stelle von Granulationsgewebe mit Riesenzellen bedeckt zeigten. In mehreren dieser Fälle fehlten die Haare in der Cyste, weshalb König der „secundären Haarimplantation" keine besondere Bedeutung beimißt. Bohm[33] endlich teilt einen Fall von traumatischer Epithelcyste der Hand mit, wo in einem weniger gut ernährten Gebiete der Cystenwand zahlreiche Riesenzellen sich fanden, in Kontakt mit eigentümlich lichtbrechenden, schollenartigen Bildungen liegend, die Bohm als verändertes, wie Fremdkörper wirkendes, Epithel deutet. Allgemein werden diese Riesenzellen für Fremdkörperzellen gehalten.

In allen diesen Fällen handelt es sich demnach um epidermishaltige Cysten. Ähnliche Bildungen in Zylinderepithelcysten scheinen nicht beschrieben zu sein. Die Art des Epithels dürfte doch nicht von besonderem Belang sein. Vielmehr scheint mir mein eigener Fall, mit den oben erwähnten zusammengestellt, dafür zu sprechen, daß hier ein allgemeinbiologischer Prozeß von der Art vorliegt, die in Bohms Aufsatz angedeutet wird; so nämlich, daß nicht nur aus den Geweben des Körpers hervorgebrachte Substanzen, sondern auch Teile dieser Gewebe selbst in mehr oder weniger erhaltener Form als Fremdkörper wirken können, teils durch Nekrose oder Abstoßung, teils lediglich durch verringerte Lebenskraft oder derart veränderte Lebensbedingungen, daß sie in ihrer gegenwärtigen Form dem Organismus nicht mehr dienen können. Die Wirkung, die in den oben angeführten Fällen einer Reizung von Haaren oder anderen Bestandteilen des Cysteninhalts zugeschrieben wird, möchte ich in meinem Falle von der unablässigen Zusammenpressung der beiden Flächen der engen Wandspalte herleiten. Zufolge dieses Druckes ist das Epithel hier in ungünstige Ernährungsbedingungen geraten und zum Teil nekrotisiert oder abgestoßen worden, und die so veränderten Zellreste haben ihrerseits zur Bildung von Granulationsgewebe und Riesenzellen beigetragen. Goldmann meint, daß letztere in seinem Tumor epithelialen Ursprungs sind. Daß wenigstens in meinem Falle die Riesenzellen nicht aus dem Epithel selbst, sondern aus dem darunterliegenden Bindegewebe hervorgegangen sind, deuten mit Bestimmtheit die oben beschriebenen Details an, die an die Bilder erinnern, welche König in ähnlichem Zusammenhange erwähnt.

Wir können das Resultat der Untersuchung in folgender Weise zusammenfassen:

1. Der Tumor ist eine Pankreascyste, näher präzisiert: ein Cystadenom, das aller Wahrscheinlichkeit nach seinen Ursprung von den Ausführungsgängen genommen hat.

2. In der Wand der Cyste — ursprünglich im Pankreas — findet sich eine aberrierende Nebenniere eingeschaltet; ob diese zur Bildung der Cyste wesentlich beigetragen hat, läßt sich nicht mit Bestimmtheit entscheiden, ist aber nicht wahrscheinlich.

3. Die in den verschiedenen Teilen der Cystenwand befindlichen Langerhansschen Zellinseln, welche erhalten sind, während das Drüsenparenchym größtenteils zugrunde gegangen ist, legen dadurch ihre größere Widerstandsfähigkeit den letzteren gegenüber dar. Doch ist diese Resistenz nicht unbegrenzt.

4. Übergangsbilder zwischen Pankreasparenchym und Inseln oder Rückgang zu einem indifferenten Stadium irgendeines der epithelialen Elemente der Drüse sind nicht wahrgenommen worden.

5. In einer Partie der Cystenwand findet sich ein riesenzellführendes Granulationsgewebe, mit aller Wahrscheinlichkeit durch langanhaltenden Druck auf das Epithel und Nekrose desselben hervorgerufen; die Riesenzellen sind als Fremdkörperzellen mesenchymalen Ursprungs aufzufassen.

Literatur.

1. Lexer, Über teratoide Tumoren der Bauchhöhle und deren Operation. Arch. f. klin. Chir. 61.
2. Ribbert, Geschwulstlehre. Bonn 1904, S. 610.
3. Moynihan, Pancreatic cysts. The med. chronicle 1901—1902.
4. Körte, Die chirurg. Krankheiten und die Verletzung des Pankreas. Deutsche Chirurgie, Lief. 45d. Stuttgart 1898.
5. Routier, cit. nach Körte und Moynihan a. a. O.
6. Pawlik, Kasuistischer Beitrag zur Diagnose und Therapie der Geschwülste der Nierengegend. Arch. f. klin. Chir. 53.
7. Krönlein, Klinische und topographisch-anatomische Beiträge zur Chirurgie des Pankreas. Bruns' Beiträge zur Chir. 14.
8. Lazarus, Zur Pathogenese der Pankreascysten. Zeitschr. f. Heilk. 22. Abt. f. Chir.
9. Diekhoff, Beiträge zur pathologischen Anatomie des Pankreas. I.-D. Rostock. Leipzig 1894.
10. Keitler, Zur Kasuistik der Pankreascysten. Wien. klin. Wochenschr. 1899. 29.
11. Fitz, cit. nach Moynihan a. a. O.
12. Starck, Zwei Fälle cystischer Pankreasgeschwülste. Bruns' Beiträge zur klin. Chir. 29.
13. Monprofit et Morel, Kyste rétropéritonéale parapancréatique. cit. nach Hildebrandt, Jahresberichte der Chir. 1903.
14. Heaton, Brit. Medical Journ. 1901 II.
15. Mariani, Cit. nach Hildebrandt, Jahresberichte der Chir. 1903.
16. Villar, Revue de chir. 1903.
17. Bérard, Kyste de pancréas traitée par l'incision et la marsupialisation. Presse médicale 57.

18. v. Brackel, Zur Kenntnis der Pankreascysten. Deutsche Zeitschr. f. Chir. 49.
19. J. Israel, Erfahrungen über Pankreaserkrankungen. Deutsche med. Wochenschr. 1900, 22.
20. Mikulicz-Schröder, cit. nach v. Brackel a. a. O.
21. Tekayasu, Beitrag zur Chirurgie des Pankreas. Mitteil. aus den Grenzgeb. III.
22. Adler, Zwei Fälle von Pankreascysten. Dies. Arch. 177, Supplem.
23. Schulze, Die Bedeutung der Langerhansschen Inseln im Pankreas. Arch. f. mikr. Anat. 56.
24. Tilger, Beitrag zur Pathologie, Anatomie und Ätiologie der Pankreascysten. Dies. Arch. 137.
25. Sauerbeck, Die Langerhansschen Inseln des Pankreas und ihre Beziehung zur Diabetes mellitus. Lubarsch und Ostertag, Ergebnisse der Pathologie VIII, 2, 1902.
26. Ssobolew, Zur normalen und pathologischen Morphologie der inneren Sekretion der Bauchspeicheldrüse. Dies. Arch. 168.
27. Dale, The islets of Langerhans of the Pancreas. Philosophical transactions. London 1904.
28. Gontier de la Roche, cit. nach Schwalbes Jahresberichte der Physiologie und Anatomie, VIII, 3, N. F. 1902.
29. Gutmann, Beiträge zur Histologie des Pankreas. Dies. Arch. 177, Suppl.
30. Hildebrand, Über secundäre Implantation von Haaren in Dermoidcysten. Zieglers Beitr. 7.
31. Goldmann, Eine ölige Dermoidcyste mit Riesenzellen. Ibid.
32. König, Beitrag zur Anatomie der Dermoid- und Atheromcysten der Haut. Arch. f. kl. Chirurgie. 48.
33. Bohm, Traumatische Epithelcyste und Fremdkörper-Riesenzellen der Haut. Dies. Arch. 144.

Erklärung der Abbildungen auf Tafel IV.

Fig. 1. Aus dem mit dem Pankreas vereinigten Teile der Cystenwand. (Vergr. Leitz, Obj. 4, Oc. 4).
1. Im Bindegewebe eingeschaltete Reste von Pankreasepithel (Acini mit Schaltstücken).
2. Pankreas-Ausführungsgänge.
3. Langerhanssche Zellinseln.
4. Verdickte Wand eines großen Gefäßes.
5. Grobfibrilläres Bindegewebe.

Fig. 2. Langerhanssche Zellinsel (aus einem anderen Teile der Cystenwand. (Vergr. Leitz. Obj. 6, Oc. 4).
1. Riesenkerne.
2. Kapillargefäße (teilweise rote Blutkörperchen enthaltend).

Fig. 3. Aus den adenopapillomatösen Drüsen- und Zottenbildungen. (Vergr. Leitz, Obj. 2, Oc. 4).
1. Glatte Muskelfasern (dunkel gezeichnet).
2. Becherzelle.
3. Cystös erweiterter Drüsenraum.

Fig. 4. Aus dem Nebennierengewebe (viele der Zellen enthalten Körnchenanhäufungen). (Vergr. Leitz, Obj. 6, Oc. 4).

Fig. 5. Detailbild von einem Teile der Fig. 3 (mit Becherzellen). (Vergr. Leitz, Obj. 6, Oc. 4).

Fig. 6. Aus dem Spaltraum mit Granulationsgewebe und Riesenzellen. (Vergr. Leitz, Obj. 6, Oc. 4).
1. Großfibrilläres Bindegewebe.
2. Granulationsgewebe.
3. Riesenzelle (vom Epithel deutlich getrennt).
4. Epithel des Spaltraumes.
5. Lumen der Spalte.

VI.

Über Gallertkrebs der Harnblase.

(Aus dem pathologisch-anatomischen Institut der Universität Breslau.)

Von

Dr. med. Ludwig Rauenbusch,

früherem Assistenten des Instituts.

Während das Vorkommen des primären Harnblasenkrebses auch bei Frauen durch eine Anzahl unzweifelhafter Beobachtungen sichergestellt ist, sind die Angaben über die Häufigkeit desselben sehr verschieden. Orth[17] und Birch-Hirschfeld[2] heben seine Seltenheit, besonders bei Frauen, hervor, Ziegler[28] erwähnt das Vorkommen desselben ohne weitere Angaben über die Häufigkeit, während ihn Sauter[21] in einer speziellen Arbeit für durchaus nicht selten erklärt. Betrachten wir einige statistische Zusammenstellungen, so finden wir bei Hasenclever[7] unter 40 Blasenkrebsen 32 bei Männern, 8 bei Frauen, darunter 3 primäre (2 bei Männern, 1 bei einer Frau). Sperling[24] findet unter 49 primären Blasenkarzinomen 39 bei männlichen, 10 bei weiblichen Individuen. Zausch[27]

hat unter 48 Fällen mit 17 Männern und 31 Weibern 14 primäre Karzinome, davon 10 bei Männern und 4 bei Weibern. Haake[6] faßt die primären Krebse bis zum Jahre 1895 zusammen, soweit sie ihm sichergestellt scheinen, indem er wegen der Ungenauigkeit der vor dem Jahre 1880 gemachten histologischen Angaben nur bis auf dieses Jahr zurückgreift. Er findet unter 22 Fällen 10 bei Männern, 9 bei Frauen, während bei 3 das Geschlecht überhaupt nicht angegeben war. Zwei Fälle eigener Beobachtung bei Männern beschreibt er genauer. Außer diesen ist noch eine gewisse Zahl von Einzelbeobachtungen veröffentlicht und zwar von Kanamori[9], v. Notthaft[16], Stoerck[25], Sauter[21], Sharp[23], Posner[18] und Ehrich[5], unter diesen, im ganzen 9, stammen 7 von Männern, 2 von Weibern. Hieraus ergeben sich unter Berücksichtigung der doppelt aufgeführten 86 Fälle von primären Harnblasenkarzinomen, und zwar bei Weibern 26, also im Verhältnis wie etwa 3 : 1. Betrachten wir nun den histologischen Bau dieser Karzinome, so sehen wir, daß es sich in der Mehrzahl der Fälle um Zottenkrebse und Markschwämme handelt. Sehr selten kommt der Gallertkrebs vor, im ganzen 10mal, 4mal bei Frauen, bei Männern kommt also auf 10, bei Weibern auf 65 primäre Krebse ein Gallertkrebs. Den bisher veröffentlichten Fällen kann ich nun noch einen neuen hinzufügen.

Er betrifft eine 51jährige Patientin, die bis 10 Monate vor ihrem Tode völlig gesund gewesen sein will. Zu dieser Zeit bemerkte sie zum ersten Male Blut im Urin. Diese Erscheinung besserte sich aber allmählich und verschwand schließlich nach Anwendung eines vom Arzte verordneten Tees.

Etwa drei Monate vor dem Tode traten von neuem Hämorrhagien aus der Blase auf, zugleich bemerkte die Patientin, daß sie den Urin nur schlecht halten konnte. Wegen dieser Anomalien suchte sie das Allerheiligenhospital auf. Dort wurde außer ziemlich fortgeschrittener Kachexie eine Incontinentia urinae festgestellt. Diese Erscheinung machte es denn auch unmöglich, die Blase zum Zweck der Cystoskopie mit Wasser anzufüllen. Wohl aber wurde, um die Quelle der Blutung aufzufinden, nach Dilatation der Urethra die Blase abgetastet. Hierbei fand sich ein im Fundus mit breiter Basis aufsitzender Tumor, der mit Rücksicht auf diese Art der Fixierung für inoperabel angesehen wurde. Unter stetiger Abnahme der Urinmenge sowie unter Erscheinungen, die die Entstehung

einer Hydronephrose, besonders rechts, unzweifelhaft erscheinen ließen, traten zunächst Vorboten von Urämie auf, schließlich 5 Tage vor dem Tode ein ausgeprägter urämischer Anfall. Die beiden letzten Tage lag Patientin beständig im Koma. Die Temperatur war im allgemeinen normal, nur zweimal hob sie sich, und zwar beide Male nach Vornahme eine Untersuchung, auf 37,9°.

Sektionsprotokoll (Herr Dr. Arndt).

Diagnose: Krebs der Harnblase, krebsige Entartung der Lymphdrüsen, der Glandulae iliacae et retroperitonaeales längs der großen Gefäße bis zur Bauchspeicheldrüse hinauf; Harnstauung im Nierenbecken und Harnleitervereiterung beiderseits. Leichte Fettentartung der Nieren. Vergrößerung der linken Herzkammer, fettige Entartung des Herzmuskels, Oedem beider Lungen. Einige embolische, in feuchten Brand übergehende Lungeninfarkte, Lungenbläschen-Emphysem im rechten Ober- und Mittellappen, diffuse Tracheitis und Bronchitis. Oedema piae matris. Altersschwund der Eierstöcke, Gebärmutterpolyp, Krebsaussaat auf dem Bauchfell. Venenerweiterung (Krampfadern) an beiden Unterschenkeln mit mehrfachen Parietalthromben.

Bauchhöhle: Der Situs bietet nichts Besonderes. Milz, Leber. Magen und Nebennieren ohne bemerkenswerten Befund. Darm blaß, stellenweise cyanotisch. Schleimhaut keine urämischen Veränderungen, insbesondere ohne Defekte. Das Bauchfell bietet zwar im allgemeinen normale Beschaffenheit dar, jedoch bemerkt man im vorderen Douglas und im Lig. latum einige graurote Knötchen. Mit Rücksicht auf die schwere Erkrankung der Harnblase werden sämtliche Organe des Urogenitalapparates im Zusammenhang herausgenommen. Das genannte Organ ist in einen von außen sich hart anfühlenden Tumor von über Faustgröße umgewandelt, der nach allen Seiten hin unbeweglich fest in seiner Lage verharrt. Nur nach oben hin ist er durchaus frei, da mit den Darmschlingen nirgends Adhäsionen bestehen. Etwa drei Viertel der Höhle des kleinen Beckens ausfüllend, reicht er vorn und seitlich bis an die Beckenwand. Der 7 cm lange Uterus liegt retrovertiert und ist nach hinten unten verdrängt, ohne in die karzinomatösen Massen einbezogen zu sein. Vaginalschleimhaut makroskopisch intakt. Die Ovarien haben eine Länge von 2,5 cm und eine allgemein verdickte Albuginea, auch sind sie nirgends mit der Umgebung verwachsen. Ebenso sind die Tuben frei beweglich. Ligg. rotunda auffallend dick, das linke im übrigen ohne Befund, das rechte durch dünne membranartige Verwachsungen mit der Seite und Vorderfläche der Blase verbunden. In der Tiefe des von der Blase her etwas abgeflachten vorderen Douglas bemerkt man in der Serosa eine Menge halbkugeliger, grauweißer Erhebungen von der Größe eines Hanfkornes bis einer Erbse, die auf der Schnittfläche ein markiges Aussehen darbieten. Der Bauchfellüberzug der Ligg. lata trägt gleichfalls einige kleine Knötchen, von denen das größte, rechts gelegene, den Umfang eines Kirschkerns erreicht. Der hintere Douglas ist in ganzer Ausdehnung er-

halten, seine Oberfläche glatt. Die Glandulae iliacae sind in haselnuß- bezw. walnußgroße Knoten umgewandelt, deren Schnittfläche ein teils graugelbes, teils rein gallertartiges, transparentes Aussehen zeigt.

Die Ureteren sind bis zu Daumendicke erweitert und stark geschlängelt, die Nierenbecken ebenfalls erheblich ausgedehnt. Das Nierenparenchym zeigt eine blasse, graugelbliche Farbe. Nach dem leicht ausführbaren Abheben der Kapsel erscheint die Oberfläche glatt. Auf dem Durchschnitte sieht man sowohl Rinde wie Marksubstanz, namentlich aber die letztere beträchtig verschmälert. Bei Eröffnung der Blase überzeugt man sich, daß deren Cavum ungewöhnlich eng ist und von einer wulstigen Wandung umschlossen wird, die aus einer teils gallertigen, teils gelbweißen, markig aussehenden Masse besteht. Die Urethra ist für den kleinen Finger durchgängig, an ihrem Orificium externum finden sich einige gallertige Exkreszenzen von etwa Erbsengröße, die jedoch nicht ulceriert sind. Der Uterus ist für das Betrachten mit bloßem Auge unverändert, in der linken Tubenecke bemerkt man ein kleines Molluscum. Der Mastdarm ist nirgends mit der Blase verwachsen und bietet auch im übrigen nichts Abnormes.

Die Untersuchung des inzwischen in Spiritus gelegten Präparates ergibt noch folgende Einzelheiten. Ohne daß eine wesentliche Schrumpfung eingetreten wäre, besitzt die Harnblase eine Höhe von 9, eine Breite von 11 und eine Tiefe von 8 cm. Ihre Wanddicke hat allerdings in ungemein verschiedenem Grade zugenommen. Die dünnsten Partien, die den hinteren Teilen des Organs entsprechen, haben nämlich einen Durchmesser von 13 mm, die übrigen messen im Durchschnitte etwa 23 mm, und die dem vorderen Umfang des Organs, also dem Bezirke des etwa apfelgroßen Haupttumors angehörenden erreichen sogar 32 mm. Diese mit einer höckerigen Oberfläche versehene Neubildung ist von einer beinahe überall nekrotischen Schleimhaut überzogen und besitzt entsprechend der Form der Blase in der Breite die größte Ausdehnung; sie zerlegt das Cavum septumartig in zwei ungleich große Teile, einen größeren oberen und einen kleineren unteren. In letzterem, welcher die Ureteren aufzunehmen hat, läßt sich gleichwohl deren Einmündungsstelle nicht entdecken. Sondiert man nun aber die gut fingerdicken Ureteren von oben her, so stößt ein 2 mm dicker Sondenknopf beiderseits da, wo sich diese in die Blasenwand einsenken, auf einen festen Widerstand. Nachdem dieser nicht ohne ziemlich starken Druck überwunden worden ist, kommt der Sondenknopf auf der Schleimhautseite des Behälters mitten zwischen der von nekrotischen Massen bedeckten Fläche des Blasengrundes zum Vorschein. Die Wand der Ureteren selber ist für die Betrachtung mit bloßem Auge frei von Veränderungen. Führt man den in der medianen Sagittalebene durch die vordere Blasenwand gelegten Schnitt gegen die Urethra hin weiter, so sieht man, daß von der Spitze des Trigonum Lientandii ausgehend, zwei etwa 2 mm hohe Schleimhautfalten nach vorn ziehen. Diese sehr unregelmäßig gewulsteten Erhebungen setzen sich durch die ganze

Länge der Harnröhre fort, um an deren Orificium externum in die oben geschilderten Exkreszenzen auszulaufen.

Im allgemeinen setzt sich die Wandung der Blase schon für das bloße Auge aus drei Schichten zusammen, am deutlichsten im Bereich des Haupttumor. Schreitet man von innen nach außen, d. h. von der Schleimhaut zur Serosa vor, so gewahrt man, daß der größere Teil der Wand aus einer gallertig aussehenden, ziemlich weichen Masse besteht. Das zweite, offenbar der Muscularis entsprechende Stratum, welches eine Mächtigkeit von etwa 4—5 mm besitzt, hat im Gegensatz zu jenem eine der Hauptsache nach weißliche Farbe und ziemlich derbe Konsistenz, da und dort enthält es ebenfalls schon gallertige Einsprengungen. Nun folgt eine etwas stärkere, mehr markige Lage, welche die Stelle des ursprünglichen Stratum subserosum einnimmt. In einem gewissen, dicht neben dem Haupttumor befindlichen Bezirke der Hinterwand resp. des Fundus ist von der Muskellage gar nichts mehr zu sehen. Hier besteht die Wand bis zur Serosa durchweg aus einem gallertigen Gewebe, welches in ungemein deutlicher Weise alveolär angeordnet ist.

Der Befund von 12—14 μ dicken Schnitten, die nach Härtung in Alkohol und Einbettung in Celloidin untersucht wurden, war folgender:

An Stelle der Schleimhaut findet sich über dem Haupttumor ein nekrotisches, vereinzelte Rundzellen enthaltendes Gewebe. An anderen Stellen trifft man in ihren tieferen Schichten da und dort alveolenähnliche Züge, die sich aus noch einigermaßen erhaltenen Epithelzellen zusammensetzen. Die Muscularis ist durch Nester und Stränge epithelialer Zellen, die in verschiedenen Stadien der colloiden Umwandlung begriffen sind, in solchem Maße aufgelockert und ihre Bündel sind dergestalt auseinandergedrängt, daß von dem ursprünglichen Gefüge bloß ein Netzwerk von außerordentlich wechselnder Stärke übrig geblieben ist. Während die Grenze gegen die Subserosa mitunter noch durch eine kontinuierliche, hier und da sogar etwas dickere Schicht von Muskelfasern gebildet ist, vermag man anderwärts kaum mehr dürftige Reste von solchen zu entdecken. Hier werden die Maschen gebildet von Bindegewebsbalken, die ein äußerst verschiedenes Kaliber und geringen Kernreichtum besitzen. Der Inhalt der zwischengelegenen Hohlräume ist ein sehr verschiedener. Einmal besteht er, ähnlich wie ich das vorhin von den in der Schleimhaut anzutreffenden Alveolen beschrieben habe, aus Zellsträngen und Nestern von ausgesprochen drüsenähnlichem Habitus, deren einzelne Elemente ein körniges, trübes, gelbbräunliches Protoplasma aufweisen, mit einem bald unregelmäßigen eckigen Kern, bald zwei und mehr; gallertige Substanz findet sich hier nicht. Sodann begegnet man Alveolen oder vielmehr Gruppen von solchen, die mit Ballen und Häufchen von körnigem, durch Hämatoxylin stark blauviolett gefärbtem Detritus gefüllt sind, die zwar die Gestalt der früheren Zellen noch deutlich erkennen lassen, jedoch nichts mehr von Resten des Kernes. Weiter trifft man unmittelbar in deren Nachbarschaft weite, von feinen Zügen faserigen Bindegewebes

durchzogene Maschen, welche größtenteils ausgefüllt werden von einer stellenweise deutlich konzentrisch geschichteten Masse, die sich bei Färbung sowohl mit Hämatoxylin-Eosin wie nach van Gieson leicht blauviolett, mit Thionin nach Hoyer himmelblau färbt. Inmitten dieser Masse bemerkt man hier und da geformte Bestandteile eingestreut. Entweder handelt es sich dabei um geringe Mengen eines körnigen Detritus, der gewissermaßen zwischen den einzelnen in der Reihenfolge ihrer Ablagerung noch unterscheidbaren Gallertschichten eingeschoben ist. Oder es sind auch inmitten der homogen aussehenden Gallerte liegend die Trümmer unzweifelhafter Zellen in Gestalt von deutlich gefärbten Kernen oder zerfallenen Zelleibern mit körnigem, gelbbräunlich gefärbtem Protoplasma. In anderen, dem Lumen der Blase sich nähernden Schnitten stößt man auf cystenartige Bildungen mit homogenem Inhalt. Das deren Innenfläche auskleidende Zylinderepithel ist zwar nur leidlich erhalten, läßt sich aber als solches doch ziemlich kontinuierlich verfolgen. Die bindegewebigen Balken zeigen einen stellenweise hohen Grad hyaliner Degeneration.

Die einzelnen Maschen werden im allgemeinen um so größer, je weiter die colloide Umwandlung ihres Inhaltes fortgeschritten ist. Aber nicht nur die Maschen selber haben, je weiter die Degeneration fortgeschritten ist, an Umfang zugenommen, sondern auch die Menge der in den einzelnen Hohlräumen enthaltenen Geschwulstzellen. Die Lage der letzteren ist eine zentrale, jedenfalls keine wandständige, indem sie durch eine Gallertschicht von wechselnder Breite von dem bindegewebigen Strome geschieden werden. — Die subserösen Knötchen zeigen einen ganz entsprechenden Bau. Auch in ihnen hat die colloide Umwandlung schon den größten Teil des Alveoleninhaltes ergriffen. Allgemein, wenn schon ungleichmäßig verdickt, zeigt das Peritonaeum eine ähnliche zu Lockerung und Auffaserung führende Durchwachsung, wie die Muscularis; an mehreren Stellen, entsprechend den oben erwähnten Knötchen, ist es sogar ganz durchbrochen.

Die an der Harnröhrenmündung sitzende Wucherung zeigt ebenfalls den alveolären Bau des Haupttumors, doch findet sich hier nirgends ausgesprochen colloide Degeneration, sondern nur die oben schon geschilderten Vorstufen und daneben noch verhältnismäßig viele einigermaßen erhaltene Zellen. Dagegen sind von dem Pflasterepithel, welches die so veränderte Mucosa überkleidet, nur geringe Reste vorhanden. Zwischen den Muskelbündeln der Scheide finden sich in der Tiefe, in den der Blase und Urethra zunächst liegenden Schichten ebenfalls Nester von epithelialem Habitus. Sie weisen sämtliche Stadien der Degeneration auf, insbesondere ist die bräunliche Pigmentierung hier besonders ausgeprägt. Durch das zwischen beiden Organen gelegene lockere Bindegewebe hindurch lassen sich diese Ausläufer bis zum Haupttumor verfolgen.

Die ebenfalls erkrankten Lymphknoten, welche längs der großen Beckengefäße und der Bauchaorta gelegen sind, enthalten nur noch Reste

von adenoidem Gewebe. Zum größten Teil bestehen sie vielmehr aus einem von feinen Bindegewebsfasern gebildeten weiten Netzwerk, dessen Kerne gut gefärbt sind. An die Stelle des normalen Inhalts dieser Maschen sind die gut erhaltenen bläschenförmigen Geschwulstzellen mit großem deutlichen Kern oder ihre Reste getreten, da und dort schon voneinander getrennt durch eine deutlich geschichtete Zwischensubstanz. Diese hat bald ein homogenes Aussehen, bald enthält sie entsprechend der konzentrischen Ablagerungsweise körnige, durch Hämatoxylin stärker blauviolett gefärbte Massen von trübem Aussehen, offenbar Trümmer teils untergegangener Zellen, teils sich auflösender Kerne.

Epikrise.

Es handelt sich also um einen die ganze Blase vollkommen infiltrierenden Gallertkrebs, der stellenweise auch schon auf benachbarte Organe übergegriffen hat. Abgesen von solchen in dem submukösen Stratum der Harnröhre nach vorn geschobenen Ausläufern und der krebsigen Infiltration der tieferen Schichten der Scheide fanden sich aber auch Metastasen innerhalb der weiter zentral gelegenen Lymphdrüsen bis zum Pankreas hinauf. Hauptsächliche Beachtung verdient aber auch in den jüngsten Partien des Krebses und vollends in den Metastasen sich zeigende Neigung zu colloider Degeneration. Machte sie sich doch so lebhaft geltend, daß Stellen, in denen sie nicht wenigstens schon begonnen hätte, überhaupt nicht aufzufinden gewesen sind.

Vergleichen wir nun mit dem soeben beschriebenen Falle die oben aus der Literatur citierten Erfahrungen, so begegnen wir einem ganz ähnlichen in der Dissertation von Sauter[21]. Auch bei dieser Patientin, bei der vom Beginn der Erkrankung bis zum Tode 2 Jahre verstrichen sind, war die ganze Blasenwand durchsetzt von einem gallertartig umgewandelten Krebsgewebe. Nur zeigte die Zwischensubstanz im Gegensatze zu unserem Falle eine deutlich fädige Striktur, und die Kerne der sehr spärlichen Zellen, welche ihr überhaupt Widerstand geleistet hatten, waren plattgedrückt, während ich sie ja rund. zum Teil ausgesprochen bläschenförmig angetroffen habe. Auch in jenem Falle, wo die Blasenschleimhaut vollständig fehlte. setzte sich die Geschwulst in die Harnröhre hinein fort bis an deren Mündung. Nicht minder waren die Leistendrüsen krebsig entartet.

Der bei Sperling[24] citierte Fall betrifft eine 43jährige Frau, das Karzinom hatte auf Vagina und Uterus übergegriffen, welch letzterer in eine Eiterhöhle umgewandelt war. Bei Zausch[27] finden wir einen Gallertkrebs bei einer 66jährigen Frau. Der vierte von Ehrich[5] veröffentlichte Fall betrifft eine 44jährige verheiratete Multipara, bei der sich die Neubildung in der ekstrophierten Harnblase entwickelt hatte. Bei der operativen Entfernung des Tumors waren die Ureteren in die Flexura sigmoidea eingepflanzt worden. Wie sich post mortem herausstellte, war die Schleimhaut des Dickdarms in einer Ausdehnung von 10 cm oberhalb bis 10 cm unterhalb der Einmündungsstelle von schwerer, nekrotisierender Entzündung befallen, dagegen war der Verdauungskanal, auch daß Rectum, durchwegs frei von krebsigen Veränderungen.

Die mikroskopische Untersuchung des operativ entfernten Organes lehrte, daß es sich um Zylinderzellenkrebs mit gallertiger Entartung handelte. Neben soliden, nach alveolärem Typus gebauten Tumormassen fanden sich Hohlräume, die mit hohem, einschichtigem, auch vereinzelte Becherzellen enthaltendem Zylinderepithel ausgekleidet waren.

Nur in den kleisten Hohlräumen war der Zellbesatz an der ganzen Circumferenz in vollem Zusammenhange erhalten, in den größeren dagegen durch eine schleimig-gallertige Substanz nach der Mitte zu abgedrängt. Diese Masse war von fädiger, streifiger Struktur und nahm überall die charakteristische Schleimfärbung an. An einigen Stellen reichte das alveolär gebaute Gewebe bis an die rugae vesicales heran, ja sogar die Epithelschicht der Blase zeigte sich an einigen Stellen dergestalt durchbrochen, daß Pflaster- und Zylinderepithel dicht aneinander stießen. Aus diesem Verhalten geht klar hervor, daß das Epithel der Blase nicht der Ausgangspunkt der in Rede stehenden Geschwulst gewesen sein können. Umgekehrt zeigten einzelne von der Harnblasenwand entnommene Stücke an ihrer Oberfläche das Bild der Dickdarmschleimhaut, nur daß einmal die Anordnung der Lieberkühnschen Drüsen eine unregelmäßige war und man in dem schleimhautähnlichen Substrat überdies eine Muscularis mucosae vermißte. Zur Erklärung dieses auffälligen Befundes erinnert Ehrich an die Entwicklung

der Harnblase aus der Kloake. Während nämlich der vordere Teil des die Kloake bildenden Hohlraumes, aus dem später die Harnblase hervorgeht, niedriges, kubisches Epithel zeigt, weist er in dem hinteren, dem Rectum zum Ursprung dienenden Bezirk höhere, zylindrische Zellen auf. Von der Mastdarmanlage müßte also beim Herabwachsen der Rathkeschen Falten ein Teil abgeschnürt worden sein und in der ekstrophierten Blase den Charakter der Dickdarmschleimhaut bewahrt haben.

Reihen wir hieran noch die Beobachtungen von Gallertkrebs der Harnblase beim Manne an, so ergibt sich aus diesen im ganzen 6 Fällen im wesentlichen folgendes:

Der 43jährige Patient, über den Posner[18] berichtet, trug einen orangegroßen, stellenweise durchschimmernden Tumor an der Hinterwand der Blase. Seine Schnittfläche sah im allgemeinen markig, da und dort aber auch schleimig aus. Die Prostata war normal, Metastasen fehlten. Bei dem 45jährigen von Stoercke[25] behandelten Manne fand sich eine flache Geschwulst von Talergröße im Trigonum lientandii. Sie bestand aus konfluierenden Hohlräumen von verschiedener Größe, aus denen gelbliche, dicklich schleimige Massen hervorquollen. Außerdem war Cystitis cystica vorhanden. Der Cysteninhalt färbte sich mit Thionin teils blau, teils rot. Auch die jüngsten Ausläufer der Epithelschläuche zeigten schon schleimige Umwandlung. Die größeren Hohlräume enthielten eine Menge Becherzellen, stellenweise ist das Epithel allerdings ganz verschwunden. Die krebsige Natur dieser Geschwulst ist wohl nicht ganz unzweifelhaft. Bei Zausch[27] finden wir 2 Fälle verzeichnet. Einen Tumor in der rechten Blasenwand bei einem 60jährigen Manne, der eine gesunde Prostata und keine Metastasen aufwies, ferner einen Gallertkrebs der ganzen Blasenschleimhaut bei einem 57jährigen Manne, der außerdem secundäre Knoten in beiden Nieren zeigte. Über die Prostata ist nichts erwähnt. Haake[6] beschreibt die Harnblase eines 72jährigen Mannes. Im Fundus saß ein stark haselnußgroßer Tumor, mit der Blasenwand durch einen dünnen Stiel verbunden, der zum großen Teil colloid entartet war. In der Prostata fand sich eine Metastase. Sharps[23] 55jähriger Patient zeigte einen die ganze rechte Blasenwand infiltrierenden Gallertkrebs,

dessen Zellen meist zugrunde gegangen waren. Die Prostata war gesund.

Die soeben auszugsweise wiedergegebenen Veröffentlichungen sowie die in Handbüchern und Spezialwerken zu findenden Angaben über den Ausgangspunkt der Blasenkrebse lassen in erster Linie erkennen, daß über einen wichtigen Punkt der normalen Histologie der Blasenschleimhaut noch keine absolute Klarheit herrscht, nämlich darüber, ob und inwieweit Drüsen in ihr vorkommen. — Nach Stöhr[26] besitzt die in Rede stehende Mucosa überhaupt keine Drüsen, sondern es handelt sich lediglich um lumenlose, bald halb offene, bald ganz abgeschnürte Sprossen des Oberflächenepithels, die stets dem oberhalb der Tunica propria gelegenen Gebiete angehören. Nach Broesicke[3] kommen nur in der Nähe der Urethra kleine tubulöse Drüsen vom Charakter der Prostata vor, während die andere Blasenschleimhaut keine Schleimdrüsen enthält. Auch Hey und v. Brunn[4] sprechen sich gegen das Vorkommen von Drüsen in der Blasenschleimhaut aus. Der letztere fand in den frisch konservierten Blasen von zwei Hingerichteten nur abgeschnürte Epithelzapfen. Ebenso bestreitet Lubarsch[15] das Vorkommen von Schleimdrüsen in der Harnblase, abgesehen vom untersten Abschnitte des Collum vesicae. Die in diesem Bereiche anzutreffenden ist er jedoch geneigt, als gleichsam abgeirrte urethrale Schleimdrüsen zu deuten. In der Tat scheinen sie in höherem Alter gerade hier so häufig vorzukommen, daß Henle und Kölliker sie für physiologisch erklären. Desgleichen hält Küster die Anwesenheit von Schläuchen, die mit Zylinderepithel ausgekleidet sind, für eine zwar inkonstante, indessen durchaus nicht so seltene Erscheinung. v. Limbeck[14] leitet die in der Blase vorkommenden colloiden Cysten überhaupt nicht von Drüsen ab, sondern führt sie auf zentral verflüssigte Epithelsprossen zurück, dagegen zieht Orth[17] zur Erklärung der Fibroadenome und anderer adenomatöser Bildungen gewisse, bei Henle erwähnte kleine Drüsen heran, die in dem der urethra nächsten Teil der Blase vorkommen. Zugleich citiert er aber einen Fall von multiplem Cystadenom in einer ganz anderen Region der Blase, wo also Drüsen doch gar nicht

vorkommen. Nach Stoerck[25] war Virchow der erste, der in der Mucosa des Blasenhalses und der Harnröhre des Weibes Drüsen beschrieben hat, die er für ganz analog den bei Männern an der entsprechenden Stelle, am Orificium internum und in der Pars prostatica urethrae vorkommenden erklärt. Er zieht dabei die Frage der weiblichen Prostata heran und spricht geradezu von Prostatakonkretionen beim Weibe.

In ausgesprochen bejahendem Sinne äußert sich auch Rauber[19] zu dieser Frage, da er außer Lymphknötchen auch kleine tubulöse Schleimdrüsen in der Schleimhaut gefunden hat. Ähnlich sprechen sich zwei neuere Untersucher aus. Lendorf[18] fand Drüsen in mehr als 20 Blasen, die ganz frisch nach dem Tode durch Füllung mit Formol und ähnlichen Mitteln konserviert worden waren. Aschoff[1] faßt zwar seine sehr eingehenden Untersuchungen dahin zusammen, daß die Schleimhaut der oberen Harnwege bis zum Orificium internum schon beim Neugeborenen und auch beim Erwachsenen jeder drüsigen Bildung entbehren könne, jedoch hat auch er Drüsen oder drüsenähnliche Bildungen häufig gefunden. Nach seiner Ansicht besteht in der gesamten Schleimhaut der harnleitenden Wege von den Nierenkelchen bis zur Mündung der Urethra die ausgesprochene Neigung, sei es auf dem Wege stärkerer Ausbildung normalerweise schon vorhandener Septen, sei es durch Neubildung solcher und durch brückenartige Verbindung mehrerer benachbarter zum Entstehen solider oder ein offenes Lumen besitzender Produkte von drüsenähnlichem Habitus. selbst echter Drüsen, zu führen. Andererseits kann das nämliche Ergebnis dadurch zustande kommen, daß von dem Epithel aus Sprossen in die Tiefe, selbst bis in die Submucosa vorgetrieben werden.

Die Mehrzahl der neueren Beobachter hält also das Vorkommen von Drüsen für wahrscheinlich, direkt in Abrede gestellt wird es nur von Stöhr, die meisten wollen es auf die Umgebung des Orificium internum urethrae beschränkt wissen. Das Vorkommen von cystenähnlichen Bildungen wird aus Faltung des Oberflächenepithels oder aus Abschnürung durch Bindegewebsleisten erklärt. Bemerkenswert bleibt aber dann immer noch die Auskleidung dieser Räume mit ausgesprochenen, durch

die Höhe und Schmalheit der einzelnen Zellen ausgezeichneten Zylinderepithele, wie sie sich auch in unserem Falle findet. Auf diese, sei es nun wirklich drüsigen oder bloß drüsenähnlichen Bildungen würde man nun auch wohl am besten zurückgreifen, um den Ursprung des Gallert- oder Colloidkrebses der Harnblase verständlich zu machen. Zwar gelangt auch Klein[10] in seiner Dissertation zu dem Schlusse, daß der Gallertkrebs in allen Organen vorkommt, wo Krebs überhaupt angetroffen wird und räumt demgemäß eben dem Darmtraktus nur insoweit eine bevorzugte Stellung ein, als er überhaupt als eine Prädilektionsart für Karzinome zu gelten hat, allein im entschiedenem Gegensatze dazu ist die überwiegende Mehrzahl der Autoren der Ansicht, daß nur drüsige Organe vom Gallertkrebs befallen werden. Im Einklange hiermit führen sie als Organe, wo Colloidkrebs auftreten könne, den Magendarmkanal und die Brustdrüse an, so z. B. Ziegler[28], Ribbert[20], Schmauß[22] und Lange[12]. Letzterer erwähnt auch noch die Vagina.

Auf die verschiedenen Ansichten über die Bildung der Colloidsubstanz näher einzugehen, ist nicht Zweck dieser kasuistischen Mitteilung. Eine Zusammenstellung hierüber gibt im Anschluß an eigene Beobachtungen Heilmann[8]. Seine Arbeit lehrt uns, daß im Laufe der Zeit jede der etwa in Betracht zu ziehenden Möglichkeiten Verteidiger gefunden hat. Nachdem nämlich Frerichs und Albers den Vorgang der colloiden Metamorphose als eine sekretorische Leistung der Epithelzellen aufgefaßt hatten, erklärten ihn Waldeyer, Orth, F. E. Schultze, Ziegler und andere mehr für eine Degeneration der letzteren. Nach Virchow, Klebs, Rindfleisch und Lebert ist er dagegen in einer eigentümlichen Entartung des Stromas begründet, während Förster, Thoma und Köster meinen, daß beide Komponenten, sowohl Stroma als Epithel, daran teilnähmen. Schmauß[22] trennt denjenigen Gallert- oder Colloidkrebs, bei welchem die Degeneration die Geschwulstzellen betrifft, von dem gallertigen Gerüstkrebs, welcher seiner Meinung nach auf schleimiger Metaplasie des Stromas beruht.

Vielleicht weist die große Verschiedenheit der über das Wesen dieser eigentümlichen Krebsform herrschenden Anschauungen

darauf hin, daß es sich bei dem Schleimkrebs einerseits, dem Gallert- oder Colloidkrebs andererseits um zwei grundsätzlich verschiedene Formen handelt: so zwar, daß bei jenem sekretorische, bei diesem degenerative Vorgänge im Vordergrunde stehen. Wenn anders man also bereit ist, sich auf den Boden einer solchen Scheidung zu stellen, so würde man den Krankheitsfall, welcher den Ausgangspunkt für die vorstehenden Erörterungen gebildet hat, der zweiten der genannten beiden Formen zuzählen müssen. Denn, wie der oben eingehend geschilderte mikroskopische Befund beweist, hat sich bei jener Patientin die Gallertbildung aus einer colloiden Metamorphose der Geschwulstzellen selber entwickelt.

Herrn Geheimrat Professor Dr. Ponfick gestatte ich mir am Schluß dieser Arbeit meinen ergebensten Dank auszusprechen für die vielfache Anregung und Förderung, welche er mir dabei gewährt hat.

Literatur.

1. Aschoff, Dr. L. Ein Beitrag zur normalen und pathologischen Anatomie der Harnwege und ihrer drüsigen Anhänge. Dieses Archiv Bd. 138, S. 119.
2. Birch-Hirschfeld, Lehrbuch der pathologischen Anatomie. 4. Aufl. 1895. II, 2.
3. Broesicke, Dr. Gustav, Lehrbuch der normalen Anatomie. 6. Aufl. 1899.
4. v. Brunn, Archiv für mikroskopische Anatomie. Bd. 41 S. 294.
5. Ehrich, Dr. E., Gallertkrebs der ekstrophierten Harnblase. Beiträge zur klinischen Chirurgie P. v. Brunns. Bd. 30. 1901. S. 581.
6. Haake, Otto, Über den primären Krebs der Harnblase. Inaug.-Diss. Freiburg i. Br. 1895.
7. Hasenclever, G., Zur Statistik des Karzinoms der Harnblase. Inaug.-Diss. Berlin 1880.
8. Heilmann, Karl, Über Bildung der Gallerte im Carcinoma gelatinosum. Inaug.-Diss. Greifswald 1897.
9. Kanamori, Zwei Fälle von Blasentumoren usw. Dieses Archiv Bd. 147 S. 119.
10. Klein, F., Über Gallertcarcinoma. Inaug.-Diss. München 1895.
11. Küster, Prof. Ernst, Über Harnblasengeschwülste und deren Behandlung. Volkmanns Sammlung klinischer Vorträge 267 68.
12. Lange. Der Gallertkrebs der Brustdrüse. Beiträge zur klinischen Chirurgie, Bd. 16, Heft 1.

13. Lendorf, Axel, Bidrag til Blaerestimlkindens Histologi. 107 pp. M. 3 Dobbeltavlen, Kjöbenhaven. Diss. Referat im Jahresbericht über die Leistungen usw. 35. Jahrg. 1900.
14. v. Limbeck, Zeitschrift für Heilkunde, VIII., S. 55.
15. Lubarsch, Archiv für mikroskopische Anatomie, Bd. 41, S. 303.
16. v. Notthaft, A., Über die Entstehung des Karzinoms. Deutsches Archiv für klinische Medizin, Bd. 54, S. 555.
17. Orth, Lehrbuch der speziellen pathologischen Anatomie, II, 1. 1893.
18. Posner, Ein Fall von primärem Karzinom der Harnblase. Berliner klinische Wochenschrift, 1883, S. 392.
19. Rauber, Prof. A., Lehrbuch der Anatomie des Menschen. 4. Aufl. 1892.
20. Ribbert, Lehrbuch der pathologischen Histologie. 1896.
21. Sauter, Richard, Ein Fall von Gallertkarzinom der Harnblase. Inaug.-Diss. München 1898.
22. Schmauß, Dr. Hans, Grundriß der pathologischen Anatomie. 1893.
23. Sharp, H. C., Primary colloid carcinoma of bladder. Path. Soc. of London, march 5. 1896.
24. Sperling, Arthur, Zur Statistik der primären Tumoren der Harnblase. Inaug.-Diss. Berlin 1883.
25. Stoerck, O., Beiträge zur Pathologie der Schleimhaut der harnleitenden Wege. Zieglers Beiträge, Bd. 26, S. 367.
26. Stöhr, Lehrbuch der Histologie. 9. Auflage. 1901.
27. Zausch, Karl, Zur Statistik des Carcinoma vesicae. Inaug.-Diss. München 1887.
28. Ziegler, Prof. E., Lehrbuch der allgemeinen Pathologie. 10. Auflage. 1901.

VII.

Weitere Untersuchungen über Oxyuris vermicularis in der Darmwand des Menschen.

(Aus der inneren Abteilung des Krankenhauses Bethanien in Berlin.)

Von

Dr. O. Wagener,

Assistenzarzt der Abteilung.

(Hierzu Tafel V.)

Vor kurzem habe ich mitteilen können,[1]) daß der Oxyuris vermicularis in die Darmwand des Menschen eindringen und hier im Gewebe durch Verkalkung einheilen kann.

Bei dem 5jährigen Mädchen lagen in 3 Peyerschen Platten des unteren Ileum zerstreut ungefähr 15—20 kleinste

bis stecknadelkopfgroße, halbkugelig vorspringende, grauweißliche Knötchen. In einigen von diesen konnte ich Oxyuren nachweisen.

Die in der betreffenden Arbeit wiedergegebenen Abbildungen von Schnitten durch den Kopfteil des Parasiten sind leider wenig gut gelungen, da sie viele Einzelheiten nur schlecht erkennen lassen, die in den Originalphotographien aufs schönste hervortreten.

Ich habe nun weiter nach derartigen Veränderungen im Darm gesucht und kann heute diesem bis dahin einzigen Falle zehn weitere hinzufügen, wo sich im Darm die gleichen Knötchen fanden; in einem Teile derselben konnte ich wieder mikroskopisch mehr oder minder gut erkennbare Reste von Oxyuren nachweisen.

Es handelte sich meist um jüngere Individuen, besonders scheint das Alter von 3—10 Jahren bevorzugt zu sein. Hier fanden sich zuweilen in den Peyerschen Platten des unteren Dünndarms bis 15 der betreffenden Knötchen, bei anderen, besonders Individuen höheren Alters, konnte oft nur ein einziges winziges Knötchen gefunden werden. Auf die Ursache dieses verschieden häufigen Vorkommens in Jugend und Alter werde ich später zurückkommen.

Im ganzen habe ich bei 10 Fällen ungefähr 50 Knötchen gesammelt. Sie wurden möglichst eng umschnitten, um die Herstellung von Serienschnitten nicht allzusehr zu erschweren, und dann nach Entkalkung in Haugscher Flüssigkeit in Celloidin oder Celloidin-Paraffin in wenigen Blöckchen zusammen eingebettet. Daß auch sorgfältigste Paraffineinbettung, bei der Serienschnittreihen ja erheblich leichter herzustellen sind, in diesem Falle unzweckmäßig ist, davon habe ich mich überzeugen können. Die entkalkten Partien waren meist beim Schneiden herausgesprungen oder doch so verzerrt, daß eine Diagnose oft unmöglich gemacht wurde. Celloidin dagegen durchdringt kleine entkalkte Massen so gut, daß die Schnitte völlig gleichmäßig und glatt ausfallen.

[1]) Wagener, Oxyuris vermicularis in der Darmwand. Deutsches Archiv für klinische Medizin, 81. Bd., S. 328, 1904.

Nach der Entkalkung wurden die Knötchen zunächst noch mit einem aufhellenden Öle, z. B. Anilinöl, behandelt. Bei starker Abblendung und mittelstarker Vergrößerung ließen sich so in einzelnen Fällen im Innern der Knötchen Gebilde erkennen, die mit Wahrscheinlichkeit Parasiten waren. Zur sicheren Diagnose reichte diese Methode aber nicht aus, doch möchte ich dringend empfehlen, sie immer vorzunehmen, da durch sie ein Parasit als Ganzes erkannt werden kann, so daß mühsame Rekonstruktionsmethoden oft entbehrt werden können.

Für die Lage der Schnittrichtung, die bei dem betreffenden Objekt zu wählen ist, kann eine derartige Voruntersuchung von ausschlaggebender Bedeutung sein. Auch durch Ausschaltung ähnlicher Kalkknötchen im Darm, wie sie z. B. durch das Pentastomum denticulatum gebildet werden, kann man sich manche Mühe ersparen.

Wohl ausnahmslos kann man bei diesen Parasiten auf diese Weise noch die gewaltigen Haken nachweisen.

Als Belegstücke mögen die Abbildungen folgender 4 Präparate dienen.

Fig. 1 Taf. V zeigt einen Schnitt, der als Kopfteil eines Parasiten anzusprechen ist. Das in der Längsachse getroffene Gebilde liegt quer in einem Detritushaufen, der Größe und Form eines Lymphknötchens der Darmwand besitzt. Die verkalkten Partien haben sich in allen Knötchen blauviolett mit Hämatoxylin-Eosin gefärbt und lassen noch an vielen Stellen dunkler gefärbte Kernreste erkennen. Der Parasit hebt sich von diesen dunkleren Grunde scharf als ein heller, gestreckter Fremdkörper ab, der die Eosinfarbe nur ganz leicht angenommen hat. Nach links im Bilde ziehen am Parasiten zwei breite glänzende Bänder herab, die stellenweise eine ganz leichte Querriefelung erkennen lassen. Nach rechts wird beiderseits die Begrenzung durch eine schmale, scharfe, glänzende Linie gebildet. Das Innere zeigt ganz feinkörnige Massen, die sich viel weniger gefärbt haben, als der Detritus der Umgebung. An einzelnen Stellen zeigt der Schnitt deutlich Einschnürungen, wodurch ein etwas unregelmäßiges Aussehen bedingt ist.

Mit Wahrscheinlichkeit handelt es sich hier um den schräg getroffenen Kopfteil eines Oxyuris, wobei die bandartigen

Begrenzung links durch Teile der am Kopfende der Parasiten herunterziehenden sog. Flügelfalten gebildet wird.

Fig. 2 und 3 Taf. V zeigen Bilder, auf welchen der Schnitt einen Teil aus der Mitte der Parasiten in der Längsrichtung getroffen hat. Auch hier heben sich die schlanken, gestreckten, leicht gebogenen Stücke durch ihre hellere Farbe scharf von der Umgebung ab; auch sie liegen mitten in entkalktem Detritus. Die Begrenzung zu beiden Seiten wird wie in dem ersten Präparat durch zwei scharfe, homogene, glänzende, schmale Linien gebildet. In der Mitte des in Fig. 2 Taf. V abgebildeten Tierchens liegt wieder eine feinkörnige Masse, die vielleicht einen Teil des Uterus darstellt. In Fig. 3 Taf. V ist eine feine Querringelung an der stärksten Krümmungsstelle der konkaven Seite zu sehen, die durch Schrumpfung, Knickung und Faltenbildung entstanden ist.

In Fig. 4 Taf. V sind 2 Parasitenstücke zu sehen, das obere durch einen mittleren Teil, das untere wahrscheinlich durch den schräg getroffenen Endteil eines Oxyuris. Auch diese Stücke heben sich scharf von dem umgebenden Detritus ab.

Außer den 4 beschriebenen habe ich noch in etwa 6 anderen Schnitten Gebilde gefunden, die mit Sicherheit als Teile eines Parasiten anzusprechen sind; in vielen anderen Schnitten konnte man es als wahrscheinlich annehmen, in den meisten der übrigen war gar nichts von Parasiten zu finden.

Die Parasitenstückchen in den 10 verschiedenen Schnitten entsprechen wohl ebensoviel verschiedenen Knötchen, von denen, wie oben angegeben, ungefähr 50 verarbeitet wurden.

Auf die große Anzahl von einzelnen Schnitten, rund 1000, ist die Ausbeute an positiven Befunden nur gering zu nennen, indem auf ungefähr 100 Schnitte nur einer kam, der den Rest eines Parasiten mit einiger Sicherheit erkennen ließ.

Trotz dieser vielen negativen Befunde aber kann man aus diesen Untersuchungen meiner Meinung nach ziemlich bindende Schlüsse ziehen. Daß nur so selten ein deutlich erkennbarer Parasitenrest nachzuweisen war, ist eigentlich nicht verwunderlich, da so zarte Gebilde, wie junge Oxyuren, und um diese handelt es sich hier, naturgemäß durch den Verkalkungsprozeß sehr leiden müssen. Wird doch z. B. das viel

stärkere und größere Pentastomum denticulatum durch die Verkalkung oft so geschädigt, daß kaum noch die gewaltigen Haken die Diagnose ermöglichen.

Daß die als Parasitenteile angesprochenen Gebilde im Innern der verkalkten Knötchen nicht etwa zufällig dorthin gelangte Fremdkörper, z. B. Pflanzenteilchen, seien, dagegen sprach der anatomische Bau der Gebilde, das stets gleiche Aussehen: die Gleichartigkeit der Struktur, die gleiche Dicke und die gleiche Färbbarkeit. Nie fanden sich Reste anderer Körper, z. B. Pflanzenteilchen, nie Zeichen dafür, daß andere Parasiten oder deren Eier die Bildung der Knötchen veranlaßt hätten. Längs- und Querschnitte durch Gefäße waren gleichfalls von der Hand zu weisen. Um Parasiten handelte es sich also. Nach Ausschaltung der Pentastomum denticulatum blieb eigentlich nur der Oxyuris vermicularis übrig, für dessen Vorkommen in derartigen Knötchen ich in meiner früheren Arbeit einen einwandfreien Beweis erbracht habe.

Diesmal habe ich leider in keinem Schnitte ein so günstiges und gut erhaltenes Parasitenstück gefunden, daß ich ebenso sicher den Beweis führen könnte. Da aber alle Teile sich nach ihrer ganzen Anordnung gut und ohne Zwang auf Oxyuris vermicularis beziehen lassen, da ich nicht den geringsten Anhalt dafür habe, daß andere Parasiten oder Fremdkörper derartige pathologischen Veränderungen im Darme hervorzurufen imstande sind, so ziehe ich den Schluß, daß die Oxyuren es sind, welche die Bildung der kleinen Kalkknötchen im Darm veranlassen. Die Kalkknötchen bilden die Grabstätte der Oxyuren, die in die Darmwand eingedrungen sind.

Bis jetzt ist es mir einmal gelungen, einen lebenden, in die Darmwand sich einbohrenden Oxyuris zu finden. Bei einem 5jährigen Knaben lagen auf der Schleimhaut des völlig durchgängigen Processus vermicularis 4 weibliche Oxyuren. Gerade diese Stelle zeigte umschriebene stärkere Gefäßfüllung, die sich von der sonst blassen Schleimhaut scharf abhob. Bei genauester Betrachtung konnte man nur ein ganz winziges, feines, weißes Fädchen sehen, das in die Schleimhaut sich einsenkte und wie ein gefüllter Chyluskolben aussah. Erst bei seitlicher Betrachtung unter Flüssigkeit in einem

flachen Schälchen konnte man das ganze Schwanzende deutlich flottieren sehen. Es handelte sich um ein etwas älteres Oxyurisweibchen, das zu zwei Drittel bis drei Viertel seiner Länge sich so tief in die Schleimhaut des Processus vermiformis eingebohrt hatte, daß nur noch ein ganz kleiner Teil des Schwanzendes mit dem weißlich glänzenden Uterus herausragte.

Die Serosa des Processus war nicht pathologisch verändert. Bei der Seltenheit des Präparates wurde es in toto aufgehoben.

Mikroskopische Untersuchungen mit besonderer Beachtung eines event. Blut- respektive Hämoglobinnachweises sollen an späteren Funden vorgenommen werden.

Daß der Oxyuris vermicularis die Schleimhaut des Processus vermiformis zu schädigen vermag. ist hiermit gezeigt. Daß er aber, wie dies besonders in letzter Zeit häufig hervorgehoben ist, bei der Entstehung einer Perityphlitis als aetiologisches Moment eine weitere Bedeutung habe, dies muß erst nachgewiesen werden.

Die makroskopische Beurteilung der Parasitenknötchen ist meist nicht allzu schwer.

In Größe, Form und Farbe sind sie für gewöhnlich so typisch, daß ihre differentialdiagnostische Abgrenzung gegen ähnliche Knötchen im Darm fast immer möglich ist. Sie liegen als rundliche, im ganzen glatte, bis stecknadelkopfgroße grauweißliche bis hell gelbbraune, im durchfallenden Lichte dunkel erscheinende Knötchen allein oder zu mehreren im Gewebe einer Peyerschen Platte oder allein außerhalb derselben, hier vielleicht in einem Solitärfollikel. Meist sind sie von Darmepithel und dessen bindegewebiger Stützsubstanz überzogen, in anderen Fällen ragen sie halbkugelig frei in das Darmlumen hinein.

Hier kann man sich durch Betasten mit einer feinen Sonde von ihrer Härte überzeugen. Gerade diese nur halb im Gewebe sitzenden Knötchen haften nicht fest, ein leise auffallender Wasserstrahl schwemmt sie häufig fort.

Diese lockere Befestigung gibt vielleicht eine Erklärung dafür ab, daß diese Knötchen bei Kindern häufig, im späteren Alter dagegen sehr selten zu finden sind. Sie werden wohl oft durch mechanische Insulte, welche die Darmschleimhaut schädigen, aus dem Gewebe gerissen und fortgeschwemmt.

Ob auch eine Resorption der Kalkknötchen im Laufe der Zeit stattfinden kann, ist hier zwar nicht direkt zu beweisen, mir aber sehr wahrscheinlich, da Knötchen aus dem Darme Erwachsener häufig auffallend klein und unregelmäßiger begrenzt sind. Auch hierdurch würde ein selteneres Vorkommen im Alter eine Erklärung finden.

Differentialdiagnostisch kommt zuerst das in Berlin so häufige Pentastomum denticulatum in Betracht, das aber gerade im Körper des Erwachsenen sich findet, seltener bei Kindern. Meist fällt bei der viel bedeutenderen Größe dieses verkalkten Parasiten eine Entscheidung nicht schwer. Auch die Gestalt ist anders: hier ein kleines, rundes Knötchen, dort ein großer, nicht geschlossener Ring oder noch häufiger ein ovales, reiskorngroßes Gebilde, das erst nach Aufhellung im Innern den gekrümmten Parasiten erkennen läßt. Fast ausnahmslos kann man auf diese Weise auch noch die großen Haken nachweisen.

Dafür, daß Anguillula und Ancylostoma und Trichocephalus dispar., die ja direkt die Darmwand zu schädigen vermögen, in ähnlicher Art dort einheilen könnten, liegt meines Wissens kein Beweis vor. Die beiden ersten würden ja auch nur für wenige Gegenden in Betracht kommen.

Pathologische Veränderungen im Gefäßsystem des Darms können dagegen eher zu Verwechselungen Veranlassung geben, am häufigsten isolierte Erweiterungen im Lymphgefäßsystem mit Stauung und event. Verkalkung der zurückgehaltenen Lymphe. Derartige Prozesse haben aber fast immer größere Ausdehnung und auch einzelne kleine Knötchen lassen oft noch eine feingefelderte Oberfläche erkennen, die noch in der Verkalkung die einzelnen Kämmerchen des Chylangioma cavernosum zeigt.

Verkalkte kleine Varixknötchen des Darms können durch ihren Zusammenhang mit den Gefäßen und durch ihre dunklere Farbe bei der Differentialdiagnose ausgeschaltet werden.

Veränderungen am arteriellen Gefäßsystem des Darms, z. B. verkalkte Emboli, sollen in gleicher Weise zu Verkalkungen führen können. Sie dürften nicht häufig in Frage kommen.

Tuberkulose dagegen kann im Darm unter Bildung von Kalkknötchen abheilen, die ähnlich aussehen können wie die

Parasitenknötchen; besonders am Rande ausheilender Darmgeschwüre kann man sie in seltenen Fällen finden. Gestalt und Größe sind aber meist unregelmäßig und verschieden.

Ob ein Darmkatarrh mit Bildung von Kalkkonkrementen in den Peyerschen Platten zur Ausheilung kommen kann, ist mir auch aus der Literatur nicht bekaunt.

Die Differentialdiagnose stößt so in den meisten Fällen nicht auf große Schwierigkeiten.

Ob die Oxyuren in die völlig intakte oder in eine geschädigte und weniger widerstandsfähige Darmschleimhaut eindringen, habe ich auch diesmal nicht feststellen können, ebensowenig, daß sie die ganze Darmwand zu durchdringen vermögen. Oberhalb der Muskelschichten scheinen sie immer liegen zu bleiben. Auch Schneider[1]) ist jetzt in diesem Punkte der Ansicht von Kolb[2]) gegen Vuillemin[3]) beigetreten.

Zu welchen Zwecke sich die Parasiten in die Darmwand einbohren, vermag ich nicht zu sagen. Mit ihrer Entwicklung wird es wohl nichts zu tun haben.

Jedenfalls ist es biologisch sehr interessant, daß in so häufigen Fällen die Oxyuren in die Darmwand eindringen und hier durch Verkalkung einheilen und zugrunde gehen.

Kliniker und Pathologen müssen entscheiden, ob diesen Befunden weitere Bedeutung zuzusprechen ist.

Auch bei diesen Untersuchungen unterstützte mich Herr Professor Zinn mit Rat und Tat, wofür ich ihm zu vielem Danke verpflichtet bin.

Zeichnung der Präparate 1—4 bei 390facher Vergrößerung mit Zeiß Objektiv D und Okular 4.

[1]) Schneider, Oxyuris vermicularis im Beckenperitonaeum eingekapselt. Centralblatt für Bakteriologie, Parasitenkunde und Infektionskrankheiten. I. Abteilung. Originale. XXXVI. Bd., 1904, S. 550.

[2]) Kolb, Über den Befund von auf dem Peritonaeum des Cavum Douglasii angewachsenen Oxyuriden. Centralbl. f. Bakt., Parasitenkunde u. Infektionskrankh. I. Abt. Originale. XXXI. Bd., 1902, S. 268.

[3]) Vuillemin, Sur la pénétration des femelles d'Oxyuris vermicularis à travers les parois de l'intestin. Centralbl. f. Bakt., Parasitenkunde u. Infektionskrankh. I. Abt. Originale. XXXII. Bd., 1902, S. 368.

IX.

Über die Entwicklung der elastischen Fasern im Organismus und ihre Beziehungen zu der Gewebsfunktion.

(Aus dem Pathologischen Institut zu Berlin.)
Von
Dr. med. Motokichi Nakai. Tokio (Japan).

(Hierzu Taf. VI.)

I. Einleitung.

Das elastische Gewebe ist in den letzten Jahren von vielen Seiten und besonders auch von dem Standpunkt der pathologischen Anatomie untersucht worden. Zahlreiche Autoren haben sich, wie ein Einblick in die diesbezügliche Literatur uns lehrt, an dieser Arbeit beteiligt, und es wurde dabei auch vor allem die große Bedeutung klargestellt, die den Störungen des elastischen Gewebes bei den verschiedenen Krankheiten zukommt.

Um die regeneratorischen Vorgänge an den elastischen Fasern zu verstehen, und den Zweck dieser Vorgänge im elastischen Gewebe für den Organismus zu begreifen, gibt uns das Studium ihrer embryonalen Entwicklung eine Handhabe und zwar um so mehr, als wir dadurch in die Lage gesetzt werden, die Bedingungen ihres Auftretens unter physiologischen Verhältnissen kennen zu lernen. Denn es ist häufig genug das, was wir beim Erwachsenen unter dem Eindruck pathologischer Bedingungen beobachten, bis zu einem gewissen Grade nichts weiter als die Wiederholung einer bestimmten Entwicklungsperiode zu späterer Lebenszeit.

II. Methode der Untersuchung.

Um die Fragen: wann, wo und wie die erste Entstehung des elastischen Gewebes auftritt, zu beantworten und dann die weitere Entwicklung dieses Gewebes verfolgen zu können, habe ich an Hühnerembryonen verschiedenen Alters das elastische Gewebe untersucht. Soweit ich die Literatur überschaue, scheinen mir genauere Angaben darüber zu fehlen.

Es standen mir bebrütete Eier bezw. Embryonen von folgenden Brüttagen zu Gebote:

Embryo	vom	2.	Brüttage
„	„	3.	„
„	„	4.	„
„	„	5.	„
„	„	6.	„
„	„	7.	„
„	„	9.	„
„	„	10.	„
„	„	14.	„

Ich habe eine große Anzahl (etwa 6000) Serienschnitte von 5 μ Dicke angefertigt. In der Regel wurden die ganzen Embryonen, bei den größeren Exemplaren Teile derselben in Schnitte zerlegt. Zur Fixation und Härtung brauchte ich Carnoysche[1] Flüssigkeit (Alk. abs. 3, Chloroform 6, Eisessig 1), absoluten Alkohol und Einbettung in Paraffin. Ich bediente mich abwechselnd folgender Doppelfärbungen: Hämatoxylin-Eosin oder Weigertsche Elastica- mit Lithioncarminfärbung nach Orth.

Es wurde so z. B. von einem Embryo Schnitt Nr. 1 bis 20 oder 50 mit Hämatoxylin-Eosin, Schnitt Nr. 21 resp. 51 bis 40 resp. 100 nach Weigert-Orth gefärbt, dann wurde bei der folgenden Gruppe wieder Hämatoxylin-Eosin angewandt usf.

Ich bemerke noch, daß es bei der Elasticafärbung nötig ist, die Schnitte lange Zeit in der Farblösung stehen zu lassen, weil die jungen elastischen Fasern bei den Embryonen schwer färbbar sind. Genauere Angaben finden sich weiter unten.

III. Befunde in den einzelnen Entwicklungstadien.

Die Befunde, welche sich an den verschiedenen Schnittserien erheben lassen, seien hier kurz zusammengefaßt:

1. Embryo vom 2. Brüttage (entspricht fast dem Embryo Nr. 40 [d. h. 1 Tag und 23 Stunden] von den Keibelschen Normentafeln[2]).

Bei den Serienschnitten vom ganzen Embryo läßt sich nichts am Gewebe mit der Weigertschen Elasticafärbung tingieren.

2. Embryo vom 3. Tage (Nr. 54 der Normentafeln [2 Tage 22 Stunden] entsprechend).

Serienschnitte vom ganzen Embryo. Es färbt sich noch nichts mit der Elasticafärbung.

3. Embryo vom 4. Tage (Nr. 63 der Tafeln [3 Tage 16 Stunden] entsprechend).

Serienschnitte vom ganzen Embryo haben 3 Tage lang in Weigertscher Elastica-Färbelösung gelegen. Noch keine Spur von blau gefärbtem Gewebe nach der Weigertschen Elasticafärbung.

4. Embryo vom 5. Tag (Nr. 77 [5 Tage 1½ Stunden] entsprechend).

Serienschnitte vom ganzen Embryo ohne Kopf. Ebenfalls 3 Tage lang in Farblösung gelegen.

Bei diesem Embryo tritt zuerst Elastica in Form feinster Fäserchen auf. In der Wand der Aorta und Arteria pulmonalis findet man in der Nähe des Anfangsteiles dieser Gefäße am Herzen und zwar in einer Längenausdehnung von etwa 0,5 mm (100 Serienschnitte à 5 μ) elastische Fasern. Dieselben liegen circulär am äußeren Rande der die Gefäßlumina umgebenden kernreichen, dichten Zellschicht. Es handelt sich um sehr zarte, wellige Fäserchen und man sieht, wie in der zwischen den beiden Gefäßen befindlichen Gewebspartie die elastischen Fasern beider Gefäße vielfach derart eng aneinander liegen, daß die Trennung des dem einen Gefäße zugehörigen Faseranteils von demjenigen des andern nicht möglich ist.

Die Aortenwand läßt einen weit kräftigeren Ring elastischer Fasern erkennen, als die Wand der Arteria pulmonalis.

Bei diesem Embryo ist die Anlage der Wirbel in der Umgebung der Chorda bereits deutlich zu sehen, aber sie scheint noch nicht knorpelig, und von Knorpelgrundsubstanz ist noch nichts zu sehen.

Bei den Extremitäten ist die Knorpelgrundsubstanz dagegen leicht erkennbar.

5. Embryo vom 6. Tage (Nr. 79 [5 Tage 15 Stunden] entsprechend). Serienschnitte des ganzen Embryon ohne Kopf.

Die Längenausdehnung der Elastica hat zugenommen, und zwar ist die Elastica von den Wurzeln der beiden großen Gefäße nach herz-distaler gelegenen Abschnitten der Gefäße gewachsen. Die Circulärschicht erscheint auf den Querschnitten faserreicher als vordem.

Die Grundsubstanz der Wirbelanlage hat bereits einen knorpeligen Charakter.

Die Extremitätenknorpel färben sich leicht blau.

6. Embryo vom 7. Tage (Nr. 80 [7 Tage, 8 Stunden] entsprechend). Serienschnitte von Hals- und Oberbrustteil.

Am elastischen Gewebe findet sich, abgesehen von einem weiteren Fortschritte seiner Entwicklung in dem oben fixierten Sinne, keine nennenswerte Veränderung.

Die Grundsubstanz des Wirbelknorpels ist blau färbbar geworden.

7. Embryo vom 9. Tage (Nr. 91 [9 Tage] entsprechend).

Serienschnitt von Hals- und Brustteil.

Die Ausstattung der Wand der beiden großen Gefäße mit elastischem Gewebe ist eine reichere geworden.

Zum ersten Male tritt jetzt auch noch an einem anderen Orte Elastica auf: in dem Epikard.

8. Embryo vom 10. Tage (Nr. 92 [10 Tage, 2 Stunden] entsprechend). Serienschnitte von Hals- und Oberbrustteil.

Außer in der Wand der beiden großen Gefäße und im Epikard werden in den Gelenkbändern der Extremitäten elastische Fasern sichtbar.

In der Gegend der Insertionsstelle der Extremitäten am Rumpf treten inmitten des dort zwischen den Muskelzügen eingelagerten interstitiellen Gewebes elastische Fasern auf.

9. Embryo vom 14. Tage.

Serienschnitte vom Brustteil.

Zu der Elastica an der Wand der beiden großen Arterien gesellen sich elastische Fasern in der Wand der kleineren Gefäße (Arterien und Venen).

Im interstitiellen Gewebe sind allenthalben elastische Fasern weit verbreitet, aber im interstitiellen Gewebe bestimmter Organe (z. B. der Lunge usw.) findet sich noch keine Spur elastischer Fasern.

IV. Das zeitliche Auftreten der elastischen Fasern in den verschiedenen Körperteilen.

Die oben im einzelnen mitgeteilten Befunde lassen sich in folgender Tabelle zusammenfassen.

Brüttage	Elastica	Herz	Extremitäten	Wirbel
2.	—	Herzanlage	—	—
3.	—	Herzbewegung deutlich	—	—
4.	—	Herzbewegung deutlich	Ext. angelegt	—
5.	Erste Entstehung der elastischen Fasern in Aorta- und Pulmonalwand	—	Ext. Skelett knorpelig	—
6.	Weitere Entwicklung	—	Ext. Knorpel blau gefärbt	Wirbel knorpelig
7.	„ „	—	—	Wirbelknorpel blau
9.	Erste Entstehung der elastischen Fasern im Epikard	—	—	—
10.	In Gelenkbändern. Im interstitiellen Gewebe in der Gegend der Insertion der Extremitäten	—	—	—
14.	In kleineren Gefäßen. Im interstitiellen Gewebe weit verbreitet, aber noch nicht im interstitiellen Gewebe einzelner Organe, wie z. B. Lunge usw.	—	—	—

Wir haben gesehen, daß die elastischen Fasern zuerst in der Wand der großen Gefäße, und zwar im Anfangsteile von Aorta und Arteria pulmonalis, auftreten, bald nachdem das Herz begonnen hat, seine rhythmische Tätigkeit aufzunehmen.

Wir sehen, wie sich diese Fasern dann allmählich herzdistal in der Gefäßwand vorschieben, wie sie alsbald an anderen Orten im Körper inmitten des interstitiellen Gewebes erscheinen, und zwar überall da, wo sich Körperteile anschicken, Bewegungen auszuführen oder auf die Funktion, die sich in der Bewegung der Teile ausdrückt, vorzubereiten. So entsteht Elastica in dem Epikard, in dem Ansatzgebiete der Extremitäten an dem Rumpf, sie erscheint in den Gelenkbändern und bleibt noch lange aus in dem Organe, das beim Erwachsenen doch als die eigentliche Domäne der Elastica genannt werden darf: in den Lungen.

Auch beim neugeborenen Menschen ist die Elastica der Lungen, wie ich mich überzeugt habe, noch nicht in ihrer Entwicklung abgeschlossen, wenn man das aus ihrer schweren Färbbarkeit folgern darf.

Alles das kann nur einen Sinn haben: Bei der embryonalen Entwicklung steht das elastische Gewebe in einer bestimmten Beziehung zur Funktion der einzelnen Körperteile: überall, wo Bewegung auftritt oder wenigstens sich vorbereitet, sproßt die Elastica inmitten des interstitiellen Gewebes, ohne daß ich damit natürlich sagen will, das Auftreten der Elastica sei in jedem einzelnen Falle und bei jedem einzelnen Individuum die Folge der Bewegung der Teile.

Ich stelle hier mit Genugtuung fest, daß J. Schiffmann[16] auf Grund seiner eigenen experimentellen Untersuchungen an Kaninchen zu dem Schluß gekommen ist, daß die Bildung der elastischen Fasern zum Teil abhängig sei von der mechanischen Inanspruchnahme des Gewebes (von der Zugwirkung). Dieser Gedanke steht durchaus mit dem im Einklang, was ich soeben ausgeführt habe.

Es sollte nur ganz allgemein die Beziehung der Morphologie zur Funktion an dem Beispiel der Entwicklung des elastischen Gewebes zum Ausdruck gebracht werden.

Daß es gerade die Bewegung ist, zu der die Elastica in so nahe Beziehung tritt, bedarf kaum einer weiteren Erläuterung. Sollen Körperteile bewegt werden, so müssen sie ganz besondere physiologische Eigenschaften haben, die darin gipfeln, daß sie in hohem Grade dehnbar sind, ohne eine dauernde Störung ihrer ursprünglichen Form zu erfahren. Es bedürfen eben die zu bewegenden Teile einer höheren Elastizität im Chwalsonschen[3] Sinne.

V. Zur Begriffsbestimmung der Elastizität.

Wenn wir hier von Elastizität sprechen, so erscheint es wünschenswert, auf die Definition dieses Begriffes etwas näher einzugehen, weil sich in der Literatur ein Streit darüber entsponnen hat, was Elastizität ist und ob man ein Recht hat, bestimmte Körper und für den vorliegenden Fall bestimmte Gewebe im Gegensatz zu anderen als „elastisch" zu bezeichnen.

Im allgemeinen wird die Elastizität als eine bestimmte physikalische Eigenschaft des Körpers bezeichnet, die an sich einer quantitativen Bestimmung jedoch noch bedarf. Was den Maßstab für die Elastizität anlangt, so scheinen mir im wesentlichen, soweit ich die Literatur überschaue, vier Definitionen für den Begriff der Elastizität gegeben zu sein.

a) In der Physik nennt man im allgemeinen Körper elastisch (also hohe Elastizität besitzend), deren Elastizitätsmodulus (nach Young) hoch ist, z. B. Korund, Topas, Stahl usw.

b) Nach einer anderen Definition begreifen manche Physiker solche Körper als elastisch, deren Deformation nur durch beträchtliche Kraft hervorgerufen werden können; darnach ist z. B. dicker Stahldraht von höherer Elastizität als dünner Stahldraht.[1])

c) Nach Maßgabe des allgemeinen Sprachgebrauchs gelten solche Körper als elastisch, bei denen man mit geringer Kraft

[1]) Begriff der Elastizität (nach Winkelmann[4]). Elastizität, im allgemeinsten Sinne des Wortes, bezeichnet den Widerstand irgendeines Körpers gegen Veränderungen der Lage seiner Teile gegeneinander.

eine größtmögliche Deformation hervorrufen kann, während mit dem Aufhören der Kraftwirkung sich die normale Form sofort wieder einstellt.

In diesem Sinne würde z. B. ein dünner Gummifaden „elastischer" sein, als ein dicker.

d) Eine vierte Definition endlich legt solchen Körpern das Attribut „elastisch" bei, deren Elastizitätsgrenze (vgl. Chwalson S. 694) im Sinne der Physik erst nach beträchtlicher vorausgegangener Deformation erreicht wird, wie z. B. bei Kautschuk (Chwalson). (Von manchen Autoren als „vollkommen elastisch" genannt.)

Max Bönninger[5] (S. 166) bezeichnet einen Körper als „um so elastischer, je größer die Kraft ist, welche nötig ist, um eine temporäre Verschiebung seiner Teile gegeneinander hervorzurufen". Diese Definition scheint mir der Definition (a) hier zu entsprechen. Er benutzt aber in den folgenden Zeilen den vulgären Elastizitätsbegriff, der zu unserer Definition (d) paßt.[1])

In diesem Sinne haben die sog. elastischen Fasern des Körpers eine hohe Elastizität, eine höhere als z. B. der Knochen, während z. B. dem Knochen nach der erstangeführten Definition eine höhere Elastizität zukommen würde als den eigentlichen elastischen Fasern (vgl. [6]).

Aus alledem ergibt sich, daß es ein Streit um Worte ist. ob man ein Gewebe elastisch nennen darf, oder ob man die Berechtigung dazu aberkennt. Es kommt eben darauf an, was man unter „Elastizität" versteht, und dieser Begriff ist selbst elastisch genug, um eine genauere Präzisierung in jedem Falle zu rechtfertigen.

Ich nehme für die sog. elastischen Fasern diejenige Definition des Begriffs „Elastizität" in Anspruch, die ich an letzter Stelle mitgeteilt habe (vgl. auch Triepel[7]).

[1]) Es sei mir gestattet, hier auf meine Untersuchung über erworbene Störungen in den Elastizitätsverhältnissen der großen Gefäße, dieses Archiv Bd. 103, zu verweisen. Dort finden sich außer der Begriffsbestimmung auch noch einschlägige Literaturangaben, welche für diese Frage von Interesse sind. Israel.

VI. Über die Bedeutung der elastischen Fasern für den Organismus.

Aus meinen Beobachtungen am Embryo ergeben sich nun noch weiterhin einige Ausblicke auf die Bedeutung der Elastizität überhaupt für den Organismus.

Wenn wir annehmen, daß den zu bewegenden Teilen eine höhere Elastizität innewohnen muß als den anderen, und wir in der Ontogenie sehen, wie gerade da im Körper elastische Fasern im interstitiellen Gewebe auftreten, wo Körperteile ihre Formen fortwährend ändern müssen, so scheint der Schluß berechtigt, daß die Beimengung der sog. elastischen Fasern zum collagenen Bindegewebe die Gewebselastizität in dem oben fixierten Sinne erhöht.[1])

Indessen hat dieser Satz insofern keine allgemeine Gültigkeit, als nicht in jedem Falle die Zunahme elastischer Fasern in einem Gewebe eine Steigerung der Elastizität desselben involviert. Es vermögen wohl Aortenwände gleicher Dicke, aber mit verschiedenem Reichtum an normalen, nicht pathologisch veränderten elastischen Fasern ungleich elastisch zu sein, und zwar so, daß das an Elastica ärmere Gefäß weniger elastisch ist als das andere, indessen können zwei Arterienwände ungleicher Dicke, aber von ebenmäßigem Gehalt an elastischen Fasern in der Raumeinheit insofern ungleich elastisch scheinen, als man, um gleiche Dehnungsgrade zu erhalten, das dickere Gefäß mit größerer Gewalt angreifen muß als das dünnere.

Bei gleicher Gewalt würde die dickere Gefäßwand weniger stark als die dünnere gedehnt werden. Wenn man jedoch bedenkt, daß bei gleichem Reichtum an elastischen Fasern in der Raumeinheit bei einer dickeren Gefäßwand eben numerisch mehr Widerstände zu überwinden sind als bei einer dünneren, so versteht man, daß die Dehnungsgröße, die bei gleicher Kraft (aber ungleicher Zahl der in den elastischen Elementen usw.

[1]) Vgl. O. Israel, Elemente der patholog.-anatom. Diagnose, II. Aufl., Berlin 1900, im Abschnitt: Die Konsistenz der Bindesubstanzen.

befindlichen Widerstände) erhalten wird, unmöglich der Elastizität in dem Sinne proportional sein kann, daß das stärker gedehnte Gewebe elastischer sein müsse als das andere.

Im Gegenteil, fast das Umgekehrte wird zutreffen. Ein Beispiel dafür dürfte eine normale Aorta (keine Spur von Arteriosklerose usw. darf vorhanden sein) und eine sog. Hosenträgeraorta abgeben. Nicht der Reichtum an elastischen Fasern in der Raumeinheit, sondern hauptsächlich die Ungleichheit der Querschnitte der Gefäßwände dürften die scheinbare Differenz in der Elastizität bedingen, die in absolutem Sinne, wie mir scheint, überhaupt nicht vorhanden ist.

VII. Über die Art und Weise der Bildung der elastischen Fasern.

Endlich haben meine embryologischen Studien einige Aufschlüsse über die Art und Weise der Entstehung der elastischen Fasern gegeben, auf die ich zum Schlusse noch kurz eingehen möchte.

Bekanntlich sind es im wesentlichen zwei Theorien, welche diesen Punkt betreffen.

Die erste Theorie, diejenige der intercellularen Entstehung der elastischen Fasern, wie sie von Ranvier, Kölliker, Reinke u. a. vertreten wird, nimmt an, daß die elastischen Fasern nicht direkt aus Zellen hervorgehen, sondern inmitten der intercellularen Substanz entstehen.

Einige Autoren glauben, daß präformierte collagene Fasern sich in elastische Fasern umwandeln.

Ich will gleich vorausnehmen, daß meine eigenen Beobachtungen entschieden zugunsten der anderen Theorie, nämlich derjenigen der cellularen Entstehung der elastischen Fasern, sprechen.

Schwann[8] hatte bereits im Jahre 1839 an Zupfpräparaten der Aortenwand von Schweinembryonen die Entwicklung der elastischen Fasern untersucht und auf die cellulare Entstehung dieser Fasern hingewiesen, und zwar sollten die jungen elastischen Fasern in enger Anlagerung an kernhaltige Zellen entstehen.

O. Hertwig[9] dagegen kam bei Untersuchung der menschlichen foetalen Ohrknorpel zu dem Resultat, daß das Protoplasma der Zellen die elastische Substanz gleich als fertig bilde. Mit ihm stimmt auch Deutschmann überein.

Die Theorie der cellularen Entstehung fand aber auch Gegner, unter welchen Ranvier, Kölliker und Reinke hervorzuheben sind. Kölliker[10] und Reinke[11] haben die Entstehung der elastischen Fasern präformierten collagenen Fasern zugeschrieben.

Nachdem die moderne Färbetechnik der Elastica von Unna, Taenzer und besonders von Weigert ausgebildet war, bekam die Theorie der cellularen Entstehung der elastischen Fasern eine festere Stütze.

Die Arbeiten Hansens[12] aus dem Jahre 1898/99 enthalten viele Analogien zu meinen eigenen Beobachtungen.

Hansens Angaben gipfeln in dem Punkte, daß im Protoplasma der Bindegewebszellen zwei Schichten unterscheidbar sind, ein äußeres Ectoplasma, welches die Bildungsstätte der Bindegewebsfasern sein soll, und ein inneres Endoplasma, aus dem die elastischen Fasern entstehen sollen.

W. Flemming[13] äußerte in seiner Beschreibung der Histogenese der Stützsubstanzen der Bindesubstanzgruppe seine Ansicht zugunsten der cellularen Entstehung der elastischen Fasern auf Grund seiner Arbeit über die intracellulare Genese der Bindegewebsfibrillen.

Richard Thomé[16] sagt in seiner Arbeit über Lymphknoten: „In den weitaus meisten Zellen bezw. Zellausläufern differenziert sich ein Teil des Protoplasma zu Fasern, die denen des fibrillären Bindegewebes nahe stehen. Späterhin werden auch in dem Zellprotoplasma in mehr oder minder großer Ausdehnung elastische Fasern ausgebildet."

Minervini[14] befaßte sich in einer Arbeit aus dem Jahre 1904 mit dem gleichen Gegenstand bei der Untersuchung der Narbe. In seiner Publikation schreibt er: „Bei den dünnsten und am besten gefärbten Schnitten und bei starker Vergrößerung gelang es nur manchmal, in dem Narbengewebe spindelförmige Zellelemente zu sehen (wie auch Jores und Grohé angeben), welche sich an den Spitzen in zwei dünne elastische

Fasern fortsetzen, und öfters konnte ich auch kurze und sehr dünne Fäserchen konstatieren, eng an die Zellkörper gedrängt."

„Ich konnte nie mit Sicherheit die Anwesenheit jener kleinsten Körnchen feststellen, welche auf die spezifische Färbung reagieren, und in Reihen angeordnet an die Bildung neuer Fasern erinnern. Aus all diesen Gründen scheint es mir glaublicher, daß die Bildung der neuen elastischen Fasern im Narbengewebe von den bereits vorhandenen unabhängig, und daß ihre Verbindung mit diesen secundär ist, so daß es wahrscheinlicher ist, daß ihre Genese direkt vom Zellprotoplasma stattfindet, als von der Grundsubstanz." Das stimmt mit meinem Resultate bei der Untersuchung der embryonalen Entwicklung der elastischen Fasern im großen und ganzen gut überein.

Die Art und Weise der Entstehung der elastischen Fasern genau kennen zu lernen, macht deshalb die Schwierigkeiten, weil bei der ersten Entstehung der Fasern an der Wand der Aorta und Arteria pulmonalis die Zellen dicht zusammengedrängt liegen, so daß es kaum möglich ist, sicher zu unterscheiden, ob die elastischen Fasern zwischen den Zellen ganz frei und von den Zellen unabhängig sind, oder als direkte Fortsetzung der Zellen angesehen werden müssen. Daß die präformierten collagenen Fasern sich in elastische Fasern umwandeln, ist dabei unwahrscheinlich, weil in diesem früheren Stadium keine Spur von fertigen collagenen Fasern in anderen lockeren interstitiellen Geweben zu erkennen ist. Was dort als Fasern erscheint, sind alles Fortsätze der netzförmig angeordneten Mesenchymzellen.

Das Auftreten von elastischen Fasern im locker gebundenen Gewebe findet man erst im späteren Stadium des embryonalen Lebens.

Bei den Präparaten aus der frühsten embryonalen Entwicklung habe ich die junge Elastica immer schon in Form von feinen, nach dem Ende dünner werdenden Fäserchen gefunden. Auch in diesem frühesten Entwicklungsstadium ist das Gewebe, in das die Fasern eingebettet sind, bereits von großer Dichtigkeit. Es ist daher hier schwer zu entscheiden, welcher Provenienz die Fasern sind.

Andererseits habe ich in späteren Entwicklungsstadien, bei denen die elastischen Fasern im lockeren Mesenchymgewebe liegen, hier und da Bilder gefunden, welche die direkte Entstehung der Fasern aus den Fortsätzen der Mesenchymzellen in hohem Grade wahrscheinlich machen; die von mir beobachteten Zellbilder erinnern außerordentlich an diejenigen, welche sich in der Beschreibung von Hansen finden. (Fig. 2, Taf. VI.)

Aus diesem Grunde gebe ich der Theorie der cellularen Entstehung der elastischen Fasern den Vorzug.

VIII. Schlußfolgerungen.

1. Die nach Weigertscher Elasticafärbung färbbare Substanz nimmt ihre erste Entstehung in der embryonalen Zeit bei Hühnern am fünften Brüttage, zwei Tage nachdem das Herz seine rhythmische Tätigkeit begonnen hat.

2. Sie entsteht zuerst in der Wand der Aorta und Arteria pulmonalis und zwar in dem Anfangsgebiete dieser Gefäße dicht oberhalb der Semilunarklappen in der peripherischen Schicht der Gefäßwand und zwar als eine Gruppe der feinen, nach einem Ende dünner werdenden, in der Gefäßwand cirkulär, leicht wellenförmig verlaufenden Fasern, welche sich als die Fortsätze der sternförmigen oder spindelförmigen Mesenchymzellen darstellen.

3. Die Entwicklung der elastischen Fasern setzt sich in der Wand der beiden großen Gefäße von ihren Ursprüngen nach der Peripherie zu und zwar auch nach ihren Verästelungen immer weiter fort, indem die Fasern an Zahl und Dicke zunehmen.

4. Am neunten Brüttage findet man zuerst die elastischen Fasern im Epikardium, dann an den Gelenken der Extremitäten und in dem interstitiellen Gewebe, welches sich in der Umgebung der Insertion der Extremitäten am zehnten Brüttage findet.

Am vierzehnten Brüttage sind die elastischen Fasern in dem interstitiellen Gewebe weit verbreitet, aber die Organe (z. B. auch die Lungen) sind noch frei von elastischen Fasern.

5. Aus diesen Befunden kann man den Schluß ziehen, daß die elastischen Fasern in demjenigen Gewebe

früher entstehen, welches in embryonaler Zeit früher der physikalischen Eigenschaft bedarf, vermöge deren es nach der Ausdehnung durch irgendeine Kraft bei dem Nachlaß der Kraft wieder von selbst auf seinen ursprünglichen Umfang sich zurückzieht: der Elastizität im Chwalsonschen Sinne. Auf die Beziehung der Entstehung der elastischen Fasern zur Funktion der betreffenden Gewebe, bezw. Körperteile, ist oben bereits hingewiesen worden.

Literatur.

1. Paul Röthig, Handbuch der embryologischen Technik. 1904.
2. F. Keibel, Normentafeln zur Entwicklungsgeschichte der Wirbeltiere. Zweites Heft. — Normentafel zur Entwicklungsgeschichte des Huhnes (gallus domesticus).
3. O. D. Chwalson, Lehrbuch der Physik, übersetzt von H. Pflaum. 1902. I. Band.
4. Winkelmann, Handbuch der Physik. I. Band, S. 214. 1891.
5. Max Bönninger, Die elastische Spannung der Haut und deren Beziehung zum Oedem. (Zeitschrift für experimentelle Pathologie und Therapie. Band I. Heft I. 1905.)
6. Landois, Lehrbuch der Physiologie des Menschen. X. Auflage. 1900.
7. Hermann Triepel, Noch einmal das Wort „elastisch“ in der Bezeichnung eines Gewebes. (Anat. Anz. XVII. S. 457. 1900.)
8. Schwann, Lit.-Verzeichnis. 1839. S. 148 ff. (citirt nach W. Flemming. Lit. 14.)
9. O. Hertwig, Über die Entwicklung und den Bau des elastischen Gewebes im Netzknorpel. (Archiv mikrosk. Anat. Band IX. S. 80.)
10. Kölliker, Handbuch der Gewebelehre des Menschen. I. Band. S. 115. 1889.
11. Friedrich Reinke, Zellstudien. (Archiv mikrosk. Anat. Band XLIII. S. 381 ff. 1894.)
12. C. C. Hansen in Kopenhagen, Über die Genese einiger Bindegewebsgrundsubstanzen. (Anat. Anz. Band XVI. S. 417. 1899.)
13. W. Flemming, Die Histogenese der Stützsubstanzen der Bindesubstanzgruppe. (Handbuch der vergleichenden und experimentellen Entwicklungslehre der Wirbeltiere. Herausgegeben von Dr. Oskar Hertwig.)
14. Minervini, Über die Ausbildung der Narbe. (Dieses Arch. 175. S. 238. 1904.)
15. Josef Schiffmann, Die Histogenese der elastischen Fasern bei der Organisation des Aleuronatexsudates. (Zentralblatt für allgemeine Pathologie und pathologische Anatomie. XIV. Band. Nr. 20. S. 833. 1903.)

16. Richard Thomé, Beiträge zur mikroskopischen Anatomie der Lymphknoten. (Jenaische Zeitschrift für Naturwissenschaft. XXX. Bd. I. Heft. S. 174. 1902.)

Erklärung der Abbildungen auf Taf. VI.

Fig. 1. Der Gefäßstamm beider großen Arterien, Aorta und Arteria pulmonalis. Horizontalschnitt dicht bei dem Herzen beim Hühnerembryo vom 5. Tage. Blau: elastische Faser; rot: andere Gewebe, dichteres Gewebe in der Wandung der Gefäße, bei Aorta dicker als bei A. pulmonalis; lockeres Gewebe umfaßt das Ganze.

Fig. 2. Schnitt des Epicardiums beim Embryo vom 9. Tage. Blau: elastische Fasern; rot: Mesenchymzellen.

Virchows Archiv
für
pathologische Anatomie und Physiologie
und für
klinische Medizin.
Band 182. (Achtzehnte Folge Bd. II.) Heft 2.

IX.

Über das Aneurysma des rechten Sinus Valsalvae der Aorta und seine Beziehungen zum oberen Ventrikelseptum.

(Aus dem Pathologischen Institut des Krankenhauses am Friedrichshain, Berlin).

Von

Dr. Karl Hart.

Die Aneurysmen des Sinus Valsalvae werden in der Mehrzahl der pathologisch-anatomischen Lehrbücher gar nicht erwähnt; bei Orth finden wir sie unter Hinweis auf ihre Seltenheit und die Erscheinungen, welche sie an benachbarten Organen hervorrufen können, nur kurz gestreift. Eine größere aus dem Jahre 1874 stammende Abhandlung hat Heymann in seiner Dissertation gegeben. Nach ihr verdanken wir besonders englischen Autoren, wie Reid, Sibson, Peacock, die Mehrzahl der Beobachtungen und größeren Zusammenstellungen. Als Aneurysmen des Sinus Valsalvae bezeichneten die Engländer „alle diejenigen Aneurysmen, die, wenn auch nicht im Sinus selbst, so doch am Ansatzpunkte zweier Klappensegel und somit an der Grenze zweier Sinus derartig lokalisiert sind, daß die Form eines oder beider Sinus dadurch beeinflußt wird.“ Diese Fassung war besonders gewählt worden im Hinblick auf einen ganz eigenartigen Befund, wie ihn z. B. Rokitansky erhob, der in einem Falle ein Aneurysma an der gemeinsamen Insertion zweier Klappen derart lokalisiert fand,

daß Klappen und Sinus auseinander gedrängt waren, ohne daß letztere mit dem Aneurysma selbst in Beziehung traten. (Wiener med. Jahrbücher 1867, Heft III.) Ganz ähnliche Befunde haben auch Sibson und Peacock erhoben. Abgesehen von kurzen Bemerkungen bei Hyrtl und Eichhorst ist nach Heymann besonders von v. Krzywicki und später von Kraus auf die Bedeutung dieser Sinusaneurysmen hingewiesen worden. Bei ihrer Seltenheit hat man nicht allzu häufig Gelegenheit, ihre enge Beziehung besonders zum häutigen Ventrikelseptum demonstriert zu sehen, welche sie ganz besonders interessant erscheinen läßt, abgesehen davon, daß sie bei einer gewissen Größe durch Druck auf die Pulmonalarterie, den rechten Ventrikel oder beide Vorhöfe, weiterhin durch Erzeugung einer Aorteninsuffizienz und endlich durch Ruptur in Lungenarterie, Herzbeutel und rechtes Herz in Erscheinung treten können.

Von den drei Sinus Valsalvae ist am häufigsten der rechte von der Aneurysmabildung betroffen und man hat mit Sibson (Medical Anatomie, London, fasc. V) als Ursache hierfür allgemein die größere Dünnheit der Sinuswand angenommen. Das vorzugsweise Befallensein gerade des rechten Sinus macht uns auch zum Teil die vorwiegenden Beziehungen zur Lungenarterie und zum rechten Herzen erklärlich. Aber gerade die letzteren beruhen im wesentlichen auf in der Entwicklungsgeschichte des Herzens wohlbegründeten topographischen Verhältnissen, über welche besonders die Untersuchungen von His Aufschluß gebracht haben und deren pathologische Bedeutung v. Krzywicki betont hat.

Der rechte Sinus Valsalvae der Aorta liegt etwas über und vor der Pars membranacea des Ventrikelseptums. Seine Wandung entspricht entwicklungsgeschichtlich der von His als Septum inferius Aortae bezeichneten Scheidewand zwischen Aorta und rechtem Ventrikel, aus welcher das häutige Septum und wohl auch der dicht vor diesem gelegene muskulöse Teil des oberen Ventrikelseptums hervorgeht, und es erklärt sich somit, daß die Sinuswand einerseits in ihrem vorderen Teile in Beziehung steht zur Muskulatur des rechten Ventrikels, andererseits im hinteren Abschnitt direkt in das häutige Ven-

trikelseptum übergeht. Die Wandung des rechten Sinus Valsalvae besteht aus der Elastica der Aortenwand, intermediärem Bindegewebe und zum Teil der Muskulatur des rechten Herzventrikels; wie erwähnt, gilt sie allgemein als dünner als die der beiden anderen Sinus und v. Krzywicki sowohl wie auch Kraus bezeichneten sie direkt als einen Locus minoris resistentiae.

Diese topographischen Verhältnisse erklären zur Genüge, daß die Aneurysmen des rechten Sinus Valsalvae mit Vorliebe sich nach abwärts in das Septum membranaceum hinein erstrecken und gelegentlich zu Perforationen in den rechten Herzventrikel führen. Die Wand solcher nach abwärts gerichteten Aneurysmen besteht dann zum Teil aus dem rechten Ventrikel zugehörenden Muskelteilen oder aus den häutigen Bestandteilen der Pars membranacea, je nachdem nur der vordere oder hintere oder auch der ganze Sinus Valsalvae aneurysmatisch ausgebuchtet ist.

Es mag nicht vergessen sein zu erwähnen, daß die aneurysmatische Ausbuchtung des Sinus keineswegs stets nach abwärts zu erfolgen braucht; schon Heymann erwähnt eine Ausbuchtung nach rechts und oben nach der Pulmonalarterie zu, wofür auch der von uns an zweiter Stelle angeführte Fall ein treffendes Beispiel bietet.

Soweit in überaus seltenen Fällen eine Ruptur des nach abwärts gerichteten Aneurysmas eintrat, erfolgte sie stets nach rechts, was sich einmal aus den Beziehungen der Sinuswand zum rechten Ventrikel, weiterhin aus den Blutdruckverhältnissen im Herzen erklärt. Der nachfolgende Fall kann wohl als ein Unikum bezeichnet werden, er findet meines Wissens in der Literatur nicht seinesgleichen.

Bei der Sektion eines sterbend ins Krankenhaus eingelieferten 41jährigen Restaurateurs wurde folgender Herzbefund erhoben:

Das Herz ist größer als die Faust der Leiche, besonders infolge einer beträchtlichen Dilatation des linken Ventikels. Epikard überall glatt und spiegelnd, reichliches subepikardiales Fettgewebe. Die Muskulatur zeigt eine hellgelbbraune Farbe mit verstreuten kleinen grauweißen Herden. Der rechte Ventrikel zeigt eine etwas steifere Konsistenz als der linke, seine Wandung erreicht stellenweise eine Dicke bis zu ½ cm. Die Prüfung der Klappenfunktionen ergibt eine Insuffizienz der Aortenklappen. Nach Eröffnung des Herzens läßt sich zunächst feststellen eine starke

Abplattung der Papillarmuskeln im linken Ventrikel und eine sehr ausgesprochene fleckiggelbe Muskulaturbeschaffenheit unter dem überall spiegelnden Endokard. Sämtliche Klappen, besonders auch an der Aorta, zeigen eine normale Beschaffenheit. Der rechte Sinus Valsalvae der Aorta geht nach abwärts in eine gut kirschgroße, zum Teil mit Blutcoagulis erfüllte Ausbuchtung über, welche sich nur ganz unbedeutend im rechten Conus arteriosus und der Umgebung der gemeinsamen Insertion des vorderen und medialen Tricuspidalzipfels vorbuchtet, im linken Ventrikel aber in Form einer halbkugligen Vorwölbung unterhalb der rechten Aortenklappe im Bereich des Septum membranaceum und der vor diesem gelegenen Muskelpartie vorspringt. Die Vorwölbung ist überall von einem dünnen, zarten Endokard überzogen, unter dem sich im vorderen Teile feine Muskelzüge bemerken lassen. Etwa auf der Höhe der Ausbuchtung besteht eine Öffnung mit zackig zerrissenen Rändern, durch welche eine Gänsefederspule in den rechten Sinus Valsalvae und somit in die Aorta gelangt. Der zum Teil mit geronnenem Blut bedeckte Boden der Ausbuchtung erscheint von glatter Beschaffenheit und ist nach dem rechten Ventrikel hin im Bereich der Insertion des vorderen und medialen Tricuspidalsegels dünn, häutig und durchscheinend.

Die Sektionsdignose lautete: Aneurysma sinus Valsalvae dextri Aortae perforatum in ventriculum sinistrum cordis. Insufficiencia valvulae Aortae. Dilatatio ventriculi sinistri. Hypertrophia ventriculi dextri. Myocarditis interstitialis et Infiltratio adiposa myocardii. Hydropericardium. Hydrothorax duplex. Pleuritis chron. fibrosa. Bronchitis chronica diffusa. Infiltratio adiposa hepatis.

Im vorliegenden Falle haben wir es somit mit einem Aneurysma des ganzen rechten Sinus zu tun, welches nach abwärts gerichtet, einen durch topographische Anlagen vorgeschriebenen Weg verfolgt hat und, ganz so wie es v. Krzywicki verlangt, teils eine nur häutige, teils auch muskuläre Wandbegrenzung im intrakardialen Bereiche aufweist.

Wir werden kaum fehlgehen, wenn wir annehmen, daß dieses Aneurysma eine relative Insuffizienz der Aortenklappen hervorgerufen hat, wie sie besonders auch der anatomische Befund wahrscheinlich macht. Man kann an dem Präparat deutlich erkennen, daß durch die Ausbuchtung und Zerrung des Sinus, wie sie noch besonders beim Rückprall der Blutwelle erfolgen muß, die rechte Aortenklappe nach abwärts gezogen worden ist, wodurch der normale Anschluß an die beiden anderen Klappen erschwert wurde. Die Dilatation des linken Ventrikels und die Stauungsergüsse sind allerdings kein

einwandfreier Beleg für die Annahme der Aorteninsuffizienz in diesem Falle; wenn nicht die geringe interstitielle Myokarditis, so doch die durch fettige Entartung des Herzfleisches stark verminderte Muskelenergie könnten gleichfalls für die erwähnten Erscheinungen verantwortlich gemacht werden.

Das, was unseren Fall zu einem ganz extrem seltenen macht, ist der Durchbruch des Sinusaneurysmas in den linken Herzventrikel. Es hat sich so zwischen linkem Herzventrikel und Aorta eine Kommunikation ausgebildet, welche ein Analogon zum Aneurysma dissecans der Gefäße bildet. Die von uns angenommene Aorteninsuffizienz ist damit allerdings zu einer absoluten geworden und es stellt somit der Vorgang nicht wie bei den dissecierenden Aneurysmen der Gefäße ein günstiges, sondern ein durchaus infaustes Moment dar. Die Perforation des Aneurysmas stellt wohl auch in unserem Falle das Ende des decursus morbi dar.

Die Perforationen der Sinusaneurysmen sind ja eigentlich von der Natur schon vorgezeichnet, einmal durch die Beziehungen der vorderen Sinuswand zu jener Muskelpartie, welche als eine Leiste von oben hinten nach vorn und unten zwischen Septum membranaceum und Pulmonalostium in das muskulöse Ventrikelseptum übergeht, dann aber weiterhin durch die Blutdruckverhältnisse in beiden Ventrikeln.

Es soll aber doch ein Versuch gemacht werden, den so aller Regel widersprechenden Vorgang zu erklären und unserem Verständnis näher zu bringen. Der rechte Ventrikel zeigt eine nicht unbeträchtliche Hypertrophie seiner Muskulatur, welche wohl auf die chronische Bronchitis und Pleuritis zurückzuführen ist. Der linke Ventrikel dagegen ist ganz außerordentlich schlaff, dilatiert, seine Muskulatur teils durch interstitielle Schwielenherde, teils durch fettige Entartung in ihrer Energie geschwächt. Wir können uns natürlich über die Blutdruckverhältnisse keine sicheren Vorstellungen machen, besonders da die fettige Muskelentartung auch rechts besteht, nehmen aber doch an, daß das Plus an kontraktiler Kraft, wie es in der rechtsseitigen Hypertrophie zum Ausdruck kommt, die Höhe des Blutdruckes zugunsten des rechten Herzens veränderte. Unter diesen Umständen nun sehen wir die Ausbuchtung

des Aortensinus sich statt nach rechts, nach links richten, und die Perforation nach links erscheint uns als die folgerichtige Konsequenz der so geschaffenen Verhältnisse.

Als Ursachen für die Entstehung der Aneurysmen des rechten Sinus Valsalvae der Aorta gibt v. Krzywicki folgende an:

1. die Atheromatose (Aneurysma spurium);
2. eine auf den Sinus Valsalvae als auf einen locus minoris resistentiae wirkende Druckerhöhung (Aneurysma verum);
3. Lues, soweit Veränderungen der Aortenwand durch sie bedingt sein können.

Von diesen drei Ursachen ist wohl die an zweiter Stelle angeführte die bedeutungsvollste, indem in der Tat der rechte Sinus Valsalvae infolge der dünneren Wandung um so leichter der zurückprallenden Blutwelle nachgeben wird, je mehr noch peripherische Widerstände, wie allgemeine Enge der Aorta (Fall von Krzywicki) oder Arteriosklerose, den Blutdruck zu erhöhen imstande sind. Auffällig bleibt immerhin, wie selten bei selbst beträchtlicher Arteriosklerose die Sinusaneurysmen sind. Diesen Umstand müssen wir meines Erachtens darauf zurückführen, daß selbst in Fällen schwerer Aortenveränderungen doch die Wand des Sinus freibleiben kann und die Erkrankung oftmals in der Höhe des freien Klappenrandes aufhört. In dieser Hinsicht unterscheidet sich von der gewöhnlichen Endaortitis chronica deformans sehr wesentlich die luetische Mesaortitis, welche besonders im aufsteigenden Teile der Brustaorta lokalisiert, fast regelmäßig, wie ich mich an zahlreichen Fällen überzeugen konnte, auch die Wandung der Sinus Valsalvae mitergreift und anscheinend einen Lieblingssitz am Ostium der Coronargefäße hat. Sowohl in solchen Fällen, in denen es zur Stenose des Coronarostiums kommt, als auch dann, wenn diese ausbleibt, besteht oftmals eine unverkennbare kleine trichterförmige Einziehung, so daß man versucht sein könnte, wie früher besonders an den Ostien der Intercostalarterien, ein kleines Traktionsaneurysma anzunehmen. Auch hier aber handelt es sich nicht um einen Zug der Arterie, sondern um den Effekt einer Narbenbildung, indem man sich vorstellen muß, daß der entzündliche Prozeß von der Aorta auf

die Coronararterie übergriff und durch spätere narbige Ausheilung die Einziehung hervorrief. Diese läßt durch ihre strahlige Beschaffenheit in einzelnen Fällen ohne weiteres ihren Charakter erkennen. Aus solchen kleinen Einziehungen scheinen sich dann in seltenen Fällen auch größere Ausbuchtungen bilden zu können, welche dann als wirkliche Aneurysmen imponieren, in deren Grund das (häufig stenosierte) Ostium der Coronararterie liegt. Hierfür ein Beispiel!

Bei der Sektion eines an den Folgen eines Selbstmordversuches gestorbenen 40 jährigen Mannes fand sich der Herzmuskel im Zustande der fettigen Entartung, sonst aber das Herz ohne pathologische Veränderungen. Die Intima der Aorta zeigt fast keine normale Stelle mehr, hat vielmehr ein chagriniertes Aussehen mit zahlreichen kleinen, strahlignarbigen Grübchen. Diese Wandveränderungen erstrecken sich auch in die Sinus Valsalvae hinein. Im rechten Sinus Valsalvae nun findet sich im Bereich des Ostiums der Coronararterie eine etwa kirschgroße Ausbuchtung, welche zum großen Teile über den freien Klappenrand hinausragt und besonders die tiefsten Teile der Sinuswand nicht mit in ihren Bereich gezogen hat. Das Ostium der Coronararterie ist verdoppelt, nicht stenosiert.

Die Zugehörigkeit dieses Aneurysmas zu den Sinusaneurysmen scheint mir deshalb gegeben, weil die Form des Sinus beeinflußt ist, obwohl der Grund des Sinus noch keine Ausbuchtung erfahren hat. Insofern finde ich die Bezeichnung als Aneurysma retrovalvulare Aortae, welche Herr Prof. von Hansemann auf dem Etikett des Sammlungspräparates notiert hat, vielleicht bezeichnender als Aneurysma sinus Valsalvae, weil man aus ihr entnehmen könnte, daß ein ausgesprochenes Sinusaneurysma noch nicht vorliegt.

Auch bei solchen Erkrankungen der Aortenwand wird der rechte Sinus Valsalvae stets einen locus minoris resistentiae darstellen, aber die Natur der Erkrankung macht es erklärlich, daß gerade in diesen Fällen auch die andern beiden Sinus von einer Aneurysmabildung betroffen werden können. Ich teile einen solchen Fall mit:

Etwa 50 jähriger Mann. Das Herz ist etwas größer als die Faust der Leiche infolge einer mäßigen Dilatation des linken Ventrikels. Epikard

spiegelnd glatt, Myokard braunrot, Endokard zart. Sämtliche Klappen schlußfähig. Die Innenfläche der Aorta zeigt den charakteristischen Befund einer sehr vorgeschrittenen Endaortitis deformans, daneben aber lassen sich im Brustteil deutlich die Zeichen einer Mesaortitis in Formen strahliger Grübchen und feiner Rillen erkennen. Am Aortenbogen besteht eine diffuse spindelförmige, aneurysmatische Erweiterung, deren Wandung in markstückgroßer Ausdehnung mit der linken Lunge verwachsen und in diese durchgebrochen ist. Der hintere Sinus Valsalvae der Aorta zeigt eine walnußgroße Ausbuchtung mit multipeln secundären bohnen- und erbsengroßen Ausbeugungen, welche besonders in der Tiefe des Sinus ihren Sitz haben. Das Aneurysma ist mit der Wand des linken Vorhofes verwachsen und buchtet diese nach dem Lumen zu vor. Sowohl die Wand des Sinusaneurysmas als auch die der übrigen Sinus zeigt die gleiche Veränderung wie die sonstige Aortenwand, vor allem besteht um das Ostium der rechten Coronararterie eine geringe trichterförmige Einziehung mit feiner Strahlenbildung.

Sektionsdiagnose: Aneurysma diffusum arcus Aortae perforatum in pulmonem sinistrum. Aneurysma sinus Valsalvae posterioris Aortae. Endaortitis chronica deformans. Dilatatio ventriculi sinistri cordis. Laryngitis et Tracheitis catarrhalis. Gastritis chronica.

Nun hat Kraus einen Fall von Aneurysma des rechten Sinus mitgeteilt, in welchem gleichzeitig eine seiner Ansicht nach vor langer Zeit erworbene Septumlücke unterhalb der rechten Aortenklappe bestand, durch welche dem Sinus die Unterlage teilweise entzogen und gleichzeitig auch die Richtung für das sich bildende Sinusaneurysma angewiesen wurde. Es wäre nun durchaus unrichtig, wollte man einfach aus dem Bestehen eines Defektes im oberen vorderen Ventrikelseptum eine Prädisposition für die Aneurysmabildung des rechten Sinus Valsalvae ableiten, denn dann müßte man in den Septumdefekten insbesondere, wo die damit behafteten Individuen eine längere Zeit (bis ins dritte Dezennium hinein) am Leben bleiben, solche Aneurysmen, wenn auch nicht regelmäßig, so doch häufiger vorfinden. Das ist keineswegs der Fall. Nur in gewissen Fällen, deren einer im folgenden illustriert wird, können wir derartige Beziehungen zwischen Septumdefekt und Sinusaneurysma annehmen.

Das Präparat stammt von einem 23jährigen Kellner. Das Herz ist doppelt so groß als die Faust der Leiche; beide Ventrikel sind stark hypertrophiert und dilatiert. Epikard glatt und spiegelnd, sehr geringes subepikardiales Fettgewebe, Myokard blaßbraunrot. Die Funktionsprüfung

des Klappenapparates ergibt Insuffizienz der Aortenklappen. Nach Eröffnung des Herzens bemerkt man eine abnorme Kommunikation beider Herzventrikel unmittelbar unterhalb der rechten Aortenklappe von halbmondförmiger Gestalt, deren obere Begrenzung genau dem Bogen des Insertionsrandes der Klappe entspricht. Die Öffnung reicht vorn bis zur Ventrikelwand und nimmt den ganzen Raum der vor dem Septum membranaceum gelegenen Muskelpartie und des Septums selbst ein. An der unteren Begrenzung zieht sich von der gemeinsamen Insertionsstelle der rechten und hinteren Aortenklappe eine scharf ausgeprägte fibröse Leiste nach vorn und links und verläuft circulär etwa 1 cm unterhalb der Klappeninsertion durch den ganzen Aortenzugang. Durch die abnorme Lücke im Ventrikelseptum gelangt man rechts in den Conus pulmonalis. Unmittelbar oberhalb dieses Septumdefektes findet sich nun eine walnußgroße Ausbuchtung des rechten Sinus Valsalvae der Aorta nach rechts mit außerordentlich verdünnter, durchscheinender und membranartiger Wandung, welche sich in den Conus pulmonalis halbkuglig unmittelbar unterhalb und zwischen der rechten und linken Pulmonalklappe vorwölbt. Die rechte Aortenklappe ist durch diese Sinusausbuchtung so sehr nach rechts und abwärts gezogen, daß sie ganz außerhalb des Klappenringes liegt und die linke und hintere Klappe sich mit ihrem der rechten entsprechenden Insertionspunkte fast berühren. Sämtliche Aortenklappen. der freie Raum zwischen Klappen und vorbeschriebener Leiste, die Circumferenz des Septumdefektes, die Pulmonalseite der sackartigen Ausbuchtung, sowie die linke Pulmonalklappe selbst, endlich auch die Mitralsegel sind mit mißfarbenen Effloreszenzen bedeckt.

Die ausführliche Sektionsdiagnose lautete: Endocarditis maligna valvulae Aortae, mitralis et pulmonalis. Defectus septi ventriculorum. Aneurysma sinus Valsalvae dextri Aortae. Hypertrophia et Dilatatio ventriculi utriusque cordis. Insufficiencia valvulae Aortae. Induratio vulva pulmonum. Nephritis parenchymatosa. Hyperplasis lienis pulposa. Cyanosis. Anasarca.

Der beschriebene Fall ist fast völlig analog dem von Kraus mitgeteilten, auch dort der gleiche Defekt, die gleiche aneurysmatische Ausbuchtung des rechten Sinus, die ulceröse Endokarditis. Wir zweifeln allerdings nicht, daß in unserem Falle der Septumdefekt ein angeborener sei, seiner ganzen Form, Lokalisation und Ausdehnung nach, und fassen die ulceröse Endokarditis als secundären Prozeß auf, dessen Auftreten an der abnormen Öffnung durchaus mit unseren bestehenden Ansichten über die Ansiedlung von Mikroorganismen an solchen Stellen in Einklang zu bringen ist.

Außerordentlich deutlich ist in diesem Falle die Insuffizienz der Aortenklappen zu erkennen, die rechte Klappe selbst ist

kaum wesentlich verändert und nur durch das Aneurysma des Sinus aus dem Klappenring gewissermaßen herausgezerrt worden.

Bezüglich der Entstehung des Sinusaneurysmas stehen wir auf dem Standpunkt, daß diese im vorliegenden Fall tatsächlich durch den Defekt im Ventrikelseptum bedingt ist, indem dadurch der rechte Sinus Valsalvae seines Widerlagers entbehrte und bei der Dünne seiner Wandung zur Ausbuchtung prädisponierte. Auch im Falle von Kraus scheint mir diese Mutmaßung Anspruch auf Richtigkeit zu besitzen. Wir können aber aus solchen Fällen keine allgemeinen Schlüsse ziehen, vielmehr besitzt die vorgetragene Ansicht nur für gewisse Fälle Gültigkeit, wie ja die zahlreichen Septumdefekte ohne Aneurysmabildung des Sinus dexter zeigen. Einmal ist erforderlich, daß der Septumdefekt eine solche Größe und Lokalisation besitzt, daß auch wirklich die Unterlage für den Sinus, besonders auch neben dem häutigen Septum die vor diesem gelegene Muskelleiste fehlt, so daß die ganze bogenförmige Insertion der rechten Aortenklappe ohne festen Rückhalt ist. Weiterhin erscheint auch eine längere Lebensdauer unerläßlich, indem die Ausbuchtung erst durch den andauernden und regelmäßigen Rückprall des Blutes zustande kommen kann, wobei vielleicht schon durch den Septumdefekt und die durch ihn bedingte Veränderungen der Blutzirkulation weitere begünstigende Momente gegeben sind.

In einigen Fällen scheint es nun noch ein weiteres Moment zu geben, welches die Bildung eines Sinusaneurysmas begünstigt, nämlich ein Elastizitätsverlust der Aortenklappen. Werden durch einen rekurrierenden Entzündungsprozeß die Klappen allmählich unter Bildung von Verschmelzungen in starre, unnachgiebige Gebilde umgewandelt, so wird man sich vorstellen können, daß der Rückstoß der Blutwelle auf eine feste Barriere trifft und allein die Sinuswand mit ihrer elastisch-federnden Wandung den Rückprall auszugleichen hat. Der prädisponierte rechte Sinus muß unter solchen Umständen besonders leicht zur Ausbuchtung neigen, auch hier wieder um so mehr, je stärker peripherische Widerstände und je länger die Dauer des abnormen Zustandes bestehen. Die Seltenheit aber der Sinusaneurysmen auch bei chronischer Endokarditis der

Aortenklappen beweist, daß auch hier nur in wenigen Fällen alle Prämissen zur Aneurysmabildung im Sinus Valsalvae gegeben sind.

Die vorstehende Ansicht mag nun durch einen Fall begründet werden.

23 jähriger Koppelknecht. Das Herz ist doppelt so groß als die Faust der Leiche infolge einer starken Hypertrophie und Dilatation des linken Ventrikels. Das Epikard ist glatt und spiegelnd, nahe der Herzspitze an der Vorderfläche des linken Ventrikels markstückgroßer Sehnenspiegel. Subepikardiales Fettgewebe fehlt. Myokard hellgelbbraun, besonders unter dem zarten Endokard von fleckiger Beschaffenheit. Die Funktionsprüfung der Klappen ergibt eine Insuffizienz der Aortenklappen. Nach Eröffnung des Herzens sieht man, daß die rechte und hintere Klappe unter starker höckriger Verdickung vollständig miteinander verschmolzen sind und infolge des Unterganges des gemeinsamen Insertionspunktes und der angrenzenden Klappenteile einen einzigen, entsprechend großen Sinus begrenzen. Die verwachsenen Klappen sind vollständig starr; auch die linke Klappe ist geschrumpft und verdickt. Überall finden sich frische warzige Effloreszenzen. Im Grunde des gemeinsamen rechten und hinteren Sinus bemerkt man nun an der Stelle, welche dem hinteren Teile der rechten Sinuswand entspricht, eine über kirschkerngroße Ausbuchtung mit dünner, durchscheinender Wandung, und ihr entsprechend im rechten Herzen eine Vorwölbung unmittelbar oberhalb der gemeinsamen Insertionsstelle des vorderen und medialen Tricuspidalsegels.

Sektionsdiagnose: Endocarditis verrucosa valvulae Aortae. Stenosis et Insufficiencia ostii Aortae. Hypertrophia et Dilatatio ventriculi sinistri cordis. Aneuysma sinus Valsalvae dextri Aortae. Infiltratio adiposa myocardii. Nephritis parenchymatosa. Infarctus lienis.

Über die Ursachen des Aneurysmas im rechten Sinus Valsalvae der Aorta kann ich mich nun zum Schlusse trotz ihrer scheinbaren Mannigfaltigkeit sehr kurz äußern: Sie ist begründet durch die Beschaffenheit und topographischen Beziehungen der rechten Sinuswand; alle die Momente, welche den Sinus teils durch Schädigung seines Widerlagers oder aber seiner Wandung selbst in seiner Resistenz schwächen, teils erhöhte Ansprüche an dieselbe stellen, können die Bildung eines Aneurysmas auslösen.

Herrn Prof. von Hansemann gestatte ich mir, an dieser Stelle für die Überlassung der Fälle meinen geziemenden Dank auszusprechen.

Literatur.

Heymann, Über Insuffizienz der Aortenklappen, verursacht durch Aneurysmen am Sinus Valsalvae. Inaug.-Diss. Berlin, 1874.

von Krzywicki, Das Septum membranaceum ventriculorum cordis, sein Verhältnis zum Sinus Valsalvae dexter Aortae und die aneurysmatischen Veränderungen beider. Zieglers Beiträge, Bd. VI, 1889.

Kraus, Über wahres Aneurysma des Sinus Valsalvae Aortae dexter. Berl. klin. Wochenschr. 1902, No. 50, S. 1161.

X.

Phlebitis migrans (non syphilitica).

(Aus der IV. mediz. Abteilung des k. k. Allgem. Krankenhauses in Wien.)

Von

Dr. Gottfried Schwarz,

Prosektursadjunkten am k. k. Kaiser Franz Josef-Spitale in Wien.

(Hierzu Taf. VII.)

Als ich vor über zwei Jahren als Hospitant an oben genannter Abteilung des Wiener Allgemeinen Krankenhauses tätig war, hatte ich Gelegenheit, an derselben zwei Kranke mit weit vorgeschrittener Lungentuberkulose mit zu beobachten, bei denen wenige Wochen vor dem Tode eine Erkrankung zum Ausbruche kam, die klinisch einen anscheinend recht seltenen und dabei sehr charakteristischen Befund bot. Aus diesem Grunde wurde mir die Veröffentlichung der beiden Fälle von dem Vorstande der Abteilung Prof. Kovács übertragen.

Zunächst will ich die beiden Krankengeschichten auszugsweise wiedergeben.

Fall 1. Die 40jährige Wäscherin M. S. suchte wegen schwerer Erscheinungen vonseiten der Respirationsorgane Spitalsbehandlung auf und wurde am 30. März 1903 in obige Abteilung aufgenommen. Sie hatte einen Abortus durchgemacht, 2 Kinder (Zwillinge) waren bald nach der Geburt gestorben, ein Kind im 2. Lebensjahre an Lungenentzündung. Irgendeine venerische Infektion wurde negiert, auch fanden sich bei der Untersuchung keine Anhaltspunkte für eine solche. Die übrige Anamnese war charakteristisch für eine tuberkulöse Erkrankung der Lungen, die auch bei der Untersuchung in Form schwerer tuberkulöser Phthise beider Lungen festgestellt werden konnte. Tuberkelbazillen waren im Sputum

vorhanden. Die Temperatur war subfebril, mit abendlichen Steigerungen, in den letzten 2 Wochen der Beobachtung normal. Pat. war stark abgemagert, anaemisch. Bis zum 28. Mai bot der Krankheitsverlauf nichts Bemerkenswertes. An diesem Tage trat im linken Sulcus cubitalis ulnaris eine schmerzhafte, spindelförmige Schwellung auf, die in den nächsten Tagen an Ausdehnung zunahm. Am 31. Mai bot sie sich als ca. 4 cm lange, 1 cm breite Erhebung dar, die besonders bei gestrecktem Arme sichtbar war und sich bei der Palpation in einen etwas derben Strang im Sulcus bicipitalis med. bis gegen die Axilla hin fortsetzte. Das distale Stück des Stranges war erheblich dicker und druckempfindlicher als das proximale. Cyanose oder sonstige Verfärbung der Extremität war nicht zu bemerken, nur erschien die Haut über der erwähnten Schwellung in der Ellenbeuge leicht gerötet. Die Temperatur des linken Armes schien etwas erhöht. In der linken Hand bestand Formikation. Am 4. Juni traten, ganz analoge Erscheinungen an der rechten oberen Extremität auf, nur ließ sich hier eine Temperaturerhöhung derselben nicht konstatieren. Am 5. Juni wurde folgender Befund erhoben: Die Schmerzen und Schwellung in der rechten Cubitalgegend halten an. Bei der Palpation findet man zwei spindelförmige Knoten, die sehr druckempfindlich sind. Der größere, obere Knoten setzt sich in einen dünnen, ziemlich schlaffen Strang fort, der keine Pulsation zeigt, aber auch nicht den Eindruck eines Nerven macht (Vene, Lymphgefäß?). Zwischen dem größeren, oberen Knoten im Sulc. bicipit. und dem kleineren unteren im Sulc. cubit. ulnaris liegt gleichfalls ein strangförmiges Verbindungsstück. Die Knoten sind leicht zu umgreifen und lassen sich mit einer Hautfalte abheben. Der Puls de Arteria brachialis ist in normaler Weise zu fühlen, an den Venen des Vorderarmes ist keine abnorme Füllung zu konstatieren. Parästhesien bestehen an dieser Extremität nicht. Im linken Arm empfindet Pat. spontane Schmerzen, die sich von der Ellenbeuge gegen die Achselhöhle zu verstärken sollen. Außerdem bestehen prickelnde Parästhesien in allen 5 Fingern, besonders in den Fingerspitzen, aber auch in der Vola. Die Schwellung in der Ellenbeuge und im untersten Teile der Bicepsfurche ist geringer. Der weiter nach oben hin palpable Strang besteht fort, verjüngt sich nach aufwärts und geht in das Gefäß-Nervenbündel über. Eine genauere Differenzierung innerhalb dieses Stranges ist nicht möglich. Die Palpation wird nämlich durch ein Oedem mäßigen Grades, welches die Haut und die tieferen Teile zu betreffen scheint, erschwert. Die Venen und die Haut des Vorderarmes zeigen auch hier nichts Abnormes. Umschläge mit essigsaurer Tonerde, die Pat. schon an den vorhergehenden Tagen bekommen hatte, werden fortgesetzt.

Befund vom 16. Juni: Schmerzen und Druckempfindlichkeit in der linken Ellenbeuge sind wesentlich zurückgegangen. Der frühere spindelförmige Knoten daselbst ist nicht mehr zu fühlen. Dagegen zieht der Strang den ganzen Sulcus bicip. med. nach aufwärts und ist etwas

druckempfindlich. Arterie und Nerven lassen sich von ihm deutlich abtrennen. Am rechten Oberarm ist ein analoger Strang tastbar, ist aber in seinem oberen Anteile dünner, in seinem unteren breiter und druckempfindlicher als der linke. Die spindelförmige Anschwellung in der rechten Ellenbeuge ist weniger deutlich, die Druckempfindlichkeit daselbst besteht noch fort.

Sämtliche beschriebenen Erscheinungen gingen in den folgenden Tagen so weit zurück, daß am 27. Juni nirgends mehr eine Schwellung, spontane oder Druckschmerzen bestanden. Jedoch ließ sich ein Strang beiderseits im Sulc. cubit. ulnaris und in der unteren Hälfte des Sulc. bicip. med. durch Palpation bis zum Tode nachweisen. Dieser erfolgte unter zunehmender Kachexie am 6. Juli.

Obduktionsdiagnose (Assist. Dr. Bartel): Chronische Tuberkulose beider Lungen mit Kavernenbildung. Bindegewebige Verwachsung beider Lungen mit der Thoraxwand. Fettige Degeneration des Myokards. Muskatnußleber. Fettige Degeneration der Nieren. Chronischer Katarrh des Magens und des Darmes.

Fall 2: Der 33jährige Schuhmacher J. H. gelangte am 24. April 1903 auf der Abteilung zur Aufnahme. Die Anamnese bot nichts Bemerkenswertes. Seine Kinder leben und sind gesund. Er selbst leugnete jede venerische Affektion. Die Untersuchung ergab weit vorgeschrittene Lungentuberkulose. Im Sputum wurden Tuberkelbazillen nachgewiesen. Patient war sehr stark abgemagert, anämisch, schwach und bettlägerig. Die Temperatur zeigte dauernd leichte abendliche Temperatursteigerungen. Durch zwei Monate hindurch war der Krankheitsverlauf der gewöhnliche. Schwäche und Lungenerscheinungen nahmen zu, es stellten sich Durchfälle ein. Am 23. Juni klagte Patient über mäßige Schmerzen im Sulcus cubitalis ulnaris und im Sulcus bicipitalis medialis bis zur Mitte des linken Oberarmes. An den genannten Stellen sah man eine leichte oedematöse Schwellung und diffuse helle Rötung der Haut und fühlte dem Verlaufe der Gefäße entsprechend einen ziemlich dicken, sehr druckempfindlichen Strang. Auch längs der V. mediana basilica erstreckte sich eine ebenso aussehende Schwellung ein kurzes Stück auf den Vorderarm und man konnte daselbst eine etwa 3 cm lange, mindestens 7 mm breite, spindelförmige Anschwellung tasten, die ebenfalls druckempfindlich war. Vollständige Streckung der Extremität war der Schmerzhaftigkeit wegen nicht möglich. Schon nach 4 Tagen waren an den angegebenen Stellen Rötung und Oedem vollständig, die Schmerzhaftigkeit wesentlich zurückgegangen, doch fühlte man die befallen gewesenen Venenabschnitte als deutlich palpablen, leicht derberen Strang. Dagegen waren die akuten Entzündungserscheinungen distalwärts weitergeschritten, auf die V. cephalica übergegangen und hatten dieser folgend am 2. Juli, also 9 Tage nach Einsetzen der Erscheinungen, die Mitte des Vorderarmes erreicht. Irgendeine Störung des Allgemeinbefindens war während dieser Zeit nicht aufgetreten, der Fieberverlauf hatte sich nicht

geändert. Die Haut an den befallen gewesenen Stellen erschien wieder normal, namentlich waren weder jetzt noch später an anderen Stellen irgendwelche Pigmentierungen zurückgeblieben. Mit Sicherheit ließ sich nachweisen, daß das Gefäß im Bereiche der Anschwellung nicht obliteriert war. Komprimierte man dasselbe unterhalb des Knotens, so schwoll das oberhalb gelegene Stück an und collabierte wieder nach Aufhören des Druckes.

Am 4. Juli trat ein isolierter neuer Herd von etwa 1 cm Länge und 3 mm Breite im Verlaufe der linken V. mediana antibrachii auf, an dem jedoch im weiteren Verlauf eine deutliche Wanderung nicht wahrzunehmen war. Er hatte genau dasselbe Aussehen wie die früher beschriebenen. Am 7. Juli zeigten sich die ersten Erscheinungen am rechten Arme in Gestalt eines 1 cm langen und $\frac{3}{4}$ cm breiten Knotens in dem Sulcus cubitalis ulnaris. Auch er, wie alle anderen frisch auftretenden war schmerzhaft, gerötet, von collateralem Oedem umgeben und ließ bei der Palpation eine spindelförmige Schwellung der jedoch völlig durchgängigen Vene erkennen.

Inzwischen war der Knoten an der linken V. cephalica weitergeschritten, über die Umschlagstelle der Vene um den Radius auf den Handrücken gelangt. Doch ließ sich schon am 13. Juli außer einer leichten Druckempfindlichkeit der Vene über der Kante des Radius und einer merklichen Verdickung in ihrem ganzen Verlaufe nichts mehr nachweisen.

In den folgenden Tagen wiederholte sich an verschiedenen Venen der oberen Extremitäten, besonders der Unterarme, dasselbe Schauspiel. Die Knoten wanderten, verschwanden, neue traten auf, um dasselbe Schicksal zu erleiden. Um nicht zu ermüden, will ich alle Einzelheiten der Krankengeschichte nicht wiedergeben. Auch am rechten Arme waren die Veränderungen einerseits bis zur Mitte des Oberarmes gewandert und hatten die Vena brachialis erreicht, andererseits war auch hier ein Knoten längs der V. cephalica bis auf den Handrücken in das Spatium interosseum II. gelangt. Am 27. Juli, also 5 Wochen nach Auftreten der ersten Erscheinungen, war von allem nichts mehr nachzuweisen, als stellenweise indolente Verdickungen der Venen. Alle akuten Erscheinungen waren verschwunden, und zwar an der linken Extremität, die zuerst befallen worden war, einige Tage früher als an der rechten. In der letzten Zeit hatte die Konsumption des Patienten rasch zugenommen. Am 25. Juli waren leichte Oedeme der Füße und Unterschenkel aufgetreten, die in den folgenden Tagen wuchsen, ohne daß die Venen der Beine nachweisbare Veränderungen aufgewiesen hätten. Terminal stellten sich noch die Anzeichen einer akuten, hämorrhagischen Nephritis ein. Am 21. Juli erfolgte der Exitus letalis.

Obduktionsbefund (Assist. Dr. Bartel): Chronische Tuberkulose beider Lungen mit Kavernenbildung und Verwachsung der Pleura costalis mit der Pleura visceralis. Fettige Degeneration des Herzmuskels, Fettleber. Akute hämorrhagische Nephritis. Chronischer Katarrh des Magens

und des Darmes. Vereinzelte tuberkulöse Ulcera des Coecums und Colon descendens. Marasmus. Rechte obere Extremität der schweren allgemeinen Atrophie entsprechend von atrophischer Muskulatur und sehr geringem Fettpolster. Die Farbe der Hautdecke ist blaß und läßt eben die subcutanen Venen blau durchschimmern. Die Vena cephalica ist in ihrer Wand verdickt, die Verdickung betrifft die Media und äußert sich, in den mehr peripherischen Teilen ihrem höheren Grade entsprechend stärker als proximal, durch eine opake, weiße Farbe der Vene. Die Intima zeigt makroskopisch keine Veränderung, ist vielmehr allenthalben glatt und zart. Gegenüber der sonst lockeren Adventitia erscheint diese an einer Stelle oberhalb der Fossa cubiti, entsprechend der Einmündung eines größeren Venenastes dichter.

Bei der Sektion wurden in Fall 1 die Hautvenen und die V. brachialis beider Arme, in Fall 2 die des rechten Armes zum großen Teil excidiert, der Länge nach mit der Schere eröffnet und dann in 95% Alkohol fixiert, in dem sie bis zur weiteren Verarbeitung, durch äußere Umstände veranlaßt, 1½ Jahre verbleiben mußten.

Die Stücke wurden in Celloidin eingebettet und zum Teil in lückenlosen, zum Teil in Stufenserien geschnitten. Dabei bediente ich mich einer Methode, die sich mir als recht praktisch erwies. Der Objektträger wird dünn mit Eiweißglyzerin bestrichen und über einer Bunsenflamme erwärmt, bis unter Aufsteigen von Dämpfen der feuchte Glanz vollständig verschwunden ist. Darauf werden die Schnitte mit dem Pinsel direkt vom Messer auf den Objektträger gebracht, möglichst faltenlos ausgebreitet und nach Wunsch geordnet, was sehr leicht gelingt, da der Objektträger mit dünnem Alkohol befeuchtet ist. Ist er komplett, so trocknet man mit Filtrierpapier ab, wobei die Schnitte sehr kräftig angedrückt werden müssen. Sie haften dann so fest, daß man unbesorgt in Alkohol-Äther entcelloidinieren und beliebig färben kann.

Da es möglich erschien, daß ich es auch mit recht beschränkten, herdförmigen Veränderungen zu tun bekommen könnte, wurden immer gleichzeitig drei Objektträger mit je jedem dritten Schnitte des Blockes beschickt, um dieselben Stellen für verschiedene Färbungen zur Verfügung zu haben.

Ich lasse nun den histologischen Befund folgen, und zwar zunächst den des zweiten Falles, der abwechslungsreichere Bilder bot, als der erste, wenn sie auch im wesentlichen miteinander übereinstimmten.

Wie nach dem klinischen und makroskopischen Befunde zu erwarten war, findet sich das Endothel, soweit erhalten, völlig normal. Ebenso ist die bindegewebig-muskuläre Schicht der Intima ohne sichere Veränderungen. Die Elastica interna erscheint stellenweise etwas aufgefasert. Auch die vielfach untersuchten Venenklappen sind ohne irgendwelche pathologischen Veränderungen.

Anders jedoch verhalten sich Media und Adventitia. An der Media ist am auffallendsten, daß sie überall bedeutend verdickt ist, manchmal

wohl um das Drei- und Vierfache ihres normalen Durchmessers. Diese Verdickung kommt dadurch zustande, daß die Muskelbündel, wie man besonders deutlich an Querschnitten der Venen sieht, auseinandergedrängt sind. Dabei weichen die in der Venenwand hauptsächlich vertretenen Ringfasern vielfach von ihrer normalen konzentrischen Anordnung ab und bilden unregelmäßig verlaufende, oft ganz isolierte Züge. Die Muskelkerne erscheinen plumper und stärker geschlängelt als normal. Doch läßt sich Degeneration und Untergang von Muskelfasern nirgends nachweisen.

An den meisten Stellen ist das zwischen den Muskelbündeln gelegene Bindegewebe sicher bedeutend vermehrt. An einigen aber ist die Vermehrung nur scheinbar so bedeutend, und die Verbreiterung der Bindegewebszüge ist zum großen Teile auf Oedem derselben mit Quellung der collagenen Fasern zurückzuführen. Dies ergibt sich aus dem lockeren, weitmaschigen Gefüge des Bindegewebes. Besonders schön zeigen dies aber einige Präparate an den Randpartien, die durch den Scherenschlag beim Aufschneiden eine Quetschung erfahren haben. Dabei ist dort offenbar die Oedemflüssigkeit ausgepreßt worden und die Media präsentiert sich in normaler Breite, die gegen die Mitte des Präparates von beiden Seiten her rasch zunimmt.

Eine weitere Abweichung vom normalen Bilde wird dadurch hervorgerufen, daß eine lebhafte Vascularisierung der Media eingetreten ist. Sie ist von zahlreichen, unregelmäßig verlaufenden, hauptsächlich aber radiär angeordneten Zellreihen durchzogen. Diese lassen sich zum Teil mit Sicherheit nach Aufbau und bisweilen auch nach dem Inhalt als Blutgefäße, sei es Kapillaren, sei es den Kapillaren nahestehende feinste Arterien und Venen, ansprechen. Außerdem aber sieht man sehr häufig ein- oder doppelreihig angeordnete Spindelzellen, von denen wohl auch einige neugebildete Kapillaren und Sprossen von Blutgefäßen sind, die meisten aber vermehrte feinste Lymphgefäße darstellen.

In einem großen Teile der Präparate treten die eben beschriebenen, überwiegend neugebildeten Gefäße dadurch noch deutlicher hervor, daß sie von einem Zellinfiltrate wechselnder Intensität umgeben sind, das sich aber immer in bescheidenen Grenzen hält. Dieses wird hauptsächlich aufgebaut von polymorphkernigen, neutrophilen Leukocyten und kleinen Lymphocyten. Zellen mit rundem oder gebuchtetem Kerne (sogenannte einkernige Zellen) und breitem Protoplasmasaume sieht man nur vereinzelt, Mastzellen sehr selten. Nie sah ich in der Media eosinophile und Plasmazellen. Weder an den Gefäßen selbst, noch im Gewebe zwischen ihnen, in dem die beschriebenen Zellen ebenfalls auftreten, kommt es zur Bildung deutlicher, scharf umschriebener Infiltrationsherde.

Nicht unverändert bleiben auch die elastischen Fasern der Media. Die Längsfasern sind oft gequollen, knotig, auch aufgesplittert. Besonders deutlich jedoch sind die Veränderungen der elastischen Ringfasern. Bei ihnen ist die Auffaserung ausgesprochener, namentlich aber

haben sie, meist entsprechend der Gefäßverdickung, einen stark geschlängelten, hoch- und kurzwelligen Verlauf. Über die absolute Menge der elastischen Fasern im Verhältnis zum Normalen ein sicheres Urteil abzugeben, ist bei den vielfachen Formveränderungen derselben schwer möglich. Wenn eine solche Änderung vorhanden ist, so kann sie nicht bedeutend sein. Wohl aber ist stellenweise eine relative Verminderung im Verhältnis zum Mediaquerschnitt zu konstatieren.

Wenden wir unsere Aufmerksamkeit der Adventitia zu, so sehen wir auch hier stellenweise Oedem mit Quellung und starker Schlängelung der collagenen Bündel, Neubildung von Bindegewebe, sowie von Blut- und Lymphgefäßen, die ebenso wie die alten oft recht erweitert erscheinen. Im allgemeinen ist das zellige Infiltrat um die Gefäße noch etwas lebhafter als in der Media, doch ebenso zusammengesetzt. Auch in ihm hauptsächlich polymorphkernige, neutrophile Leukocyten und Lymphocyten, keine eosinophilen und Plasmazellen. Nur die Mastzellen treten bedeutend häufiger auf als in der Media, halten sich jedoch nicht gerade an die Infiltrate, sondern sind über das ganze Gewebe ziemlich gleichmäßig verteilt, und sind wahrscheinlich vermehrt, obwohl ihre Menge auch in scheinbar normalen Fällen, wie ich mich durch vielfache Untersuchungen überzeugt habe, in den Gefäßscheiden sehr wechseln kann. Die Kapillaren mit ihrem perivasalen Infiltrate sind stellenweise zu Konvoluten angeordnet, deren Auflösung in ihre einzelnen Elemente dem Auge nicht gelingt.

In Kapillaren wie auch in Venen von größerem Kaliber, mit deutlicher Muscularis, ist öfters das Lumen von Leukocytenansammlungen völlig ausgefüllt. Wie man durch Verfolgen der Serie sich überzeugen kann, handelt es sich dabei um Anhäufungen von größerer Ausdehnung. Eigentliche Thromben sind es nicht, da Fibrin in ihnen nie dargestellt werden konnte. Betrachten wir die Wandungen der größeren Venen der Adventitia genauer, so scheinen sich in ihnen stellenweise dieselben Prozesse abzuspielen, wie in denen der Hauptgefäße. Auch hier, nur den kleineren Dimensionen entsprechend weniger prägnant, ist eine Verbreiterung, Auflockerung und Infiltration der Media zu konstatieren.

Dasselbe wie für die Adventitia gilt auch für das weitere perivasculäre lockere Gewebe. Das Fettgewebe dortselbst ist atrophisch, schon aus diesem Grunde sehr kernreich. Doch ist außerdem eine verschieden starke Infiltration durch leukocytäre Wanderzellen zu beobachten.

Deutliche Veränderungen der Gefäßnerven sind nicht vorhanden. Durch keine Färbung ließen sich irgendwo Bakterien nachweisen.

Einen Befund möchte ich noch registrieren, der, wie wir sehen werden, für den vorliegenden Prozeß bedeutungslos, immerhin interessant genug ist. An zwei Stellen fand ich in der Adventitia der Vena brachialis neben quergetroffenen größeren Arterien und Venen ein kreisförmiges Gebilde, das aus zwiebelschalenartig angeordneten Zellen besteht (Fig. 2, Taf. VII) und in seinem Aussehen etwa an eine Krebsperle erinnert.

Das helle, homogene Protoplasma der Zellen färbt sich kaum mit Eosin oder Methylenblau, die Kerne sind hell, gewöhnlich spindelförmig, von der Fläche gesehen breiter, oval. Im ganzen ist, wie erwähnt, eine konzentrische Schichtung des Gebildes deutlich, doch lassen sich die einzelnen abgeplatteten Zellen nicht voneinander trennen. Gegen die Umgebung besteht eine scharfe Grenze. An der Peripherie verlaufen circulär einige feinste elastische Fasern. Wie im Verlaufe der Serie klar wird, haben wir es nicht mit einem kugelförmigen, sondern einem zylindrischen, gegen die Enden hin zugespitzten Körper zu tun. Er ist fast durchaus solide, nur an den Enden tritt früher oder später ein feines, zentrales Lumen auf, das von Zellen mit kleineren, in das Lumen vorragenden Kernen, die sich jedoch nicht epithelartig aneinander lagern, begrenzt wird und teils hyaline Massen, teils vereinzelte Leukocyten enthält. Deutlich läßt sich der Übergang dieses Gebildes in ein einzelnes normales Lymphgefäß, respektive in ein Konvolut von solchen nachweisen. Nach der gegebenen Beschreibung dürfte es klar sein, daß wir Lymphgefäße vor uns haben, die unter Vergrößerung ihres ursprünglichen Durchmessers durch Endothelwucherung verschlossen sind, ein Prozeß, wie er ähnlich etwa bei der syphilitischen Endarteriitis obliterans vorliegt. Welche pathologische Bedeutung ihm hier zukommt, könnte ich nicht entscheiden. Sicher scheint mir zu sein, daß er mit der Erkrankung, die Gegenstand dieser Untersuchung ist, nichts zu tun hat. Denn das ganze proliferierte Endothel liegt so reaktionslos in der Umgebung, macht derart den Eindruck einer älteren Bildung, daß sich die Erscheinung in den Rahmen einer verhältnismäßig so akuten Erkrankung kaum einfügen ließe. Überdies aber fand ich diesen Prozeß nur in dem Falle 2 an zwei Stellen, während der sonst ziemlich analog verlaufende Fall 1 völlig frei von ihm geblieben war.

In der Beschreibung des histologischen Befundes von Fall 1 kann ich mich kurz fassen. Wir sehen im Wesen genau denselben Prozeß. Unversehrtheit der Intima, Verbreiterung der Media durch Bindegewebsvermehrung mit beträchtlicher Gefäßneubildung und Zellinfiltration, Unregelmäßigkeit in der Anordnung der elastischen Fasern. In der Adventitia und dem weiteren, perivasalen Gewebe ebenfalls Vermehrung der Gefäße, Infiltrate in ihrer Umgebung, Bildung eines kernreichen Bindegewebes, Zellreichtum des Fettgewebes.

Der Unterschied zwischen den beiden Fällen ist aber darin gelegen, daß in Fall 1 das Oedem zu fehlen scheint, daß das kleinzellige Infiltrat durchwegs geringer ist, ja auch ganz fehlen kann, wenn auch die radiärverlaufenden Gefäße der Media bestehen, und daß schließlich die oben erwähnten Leukocytenhaufen in den Gefäßen der Adventitia nur vereinzelt auftreten. Wo die Gefäße erkrankt sind, treten die pathologischen Veränderungen fast überall ziemlich gleichmäßig in ihrer ganzen Circumferenz auf. Doch muß das nicht immer der Fall sein, wie aus einigen Präparaten hervorgeht. Man sieht dann (Fig. 4, Taf. VII), wie an einer Stelle die Media von normaler Breite ist, die Muskelfasern ohne deutlich hervor-

tretendes Bindegewebe dicht aneinander gelagert sind, schlanke, gestreckte Kerne haben, und wie auch die elastischen Ringfasern ohne stärkere Schlängelung verlaufen. Immerhin scheint auch an diesen Stellen die Media etwas kernreicher als normal zu sein. Dann aber verbreitert sich diese Stelle recht unvermittelt um etwa das vierfache und geht in ein Gewebe über von dem Typus, wie es früher beschrieben wurde.

Nach dieser Schilderung der Veränderungen im einzelnen will ich nun versuchen, unter gleichzeitiger Berücksichtigung der klinischen Erscheinungen und des anatomischen Befundes ein Bild davon zu entwerfen, wie wir uns etwa den Verlauf des Prozesses vorzustellen haben.

Bezüglich der ersten Stadien sind wir allein auf die klinische Beobachtung angewiesen, da ein ganz frischer Entzündungsherd in keinem Falle zur Zeit des Todes bestanden hatte. Das erste Einsetzen der Erkrankung manifestiert sich klinisch als typische akute Entzündung mit den Zeichen von Rötung, Schwellung und Schmerzhaftigkeit. Daran ist anfänglich die bedeckende Haut mitbeteiligt. Da dieselbe nicht in die histologische Untersuchung mit einbezogen werden konnte, bin ich nicht in der Lage, zu sagen, wie sie sich späterhin verhält, ob auch an ihr tiefergehende Veränderungen von längerer Dauer auftreten, die sich nur histologisch nachweisen lassen, oder ob es sich bei ihr nur um ein rasch vorübergehendes, entzündliches Oedem handelt. Entsprechend den späteren Bildern müssen wir annehmen, daß sich gleich anfänglich entscheidende Veränderungen in der Gefäßwand abspielen. Es tritt wohl ein entzündliches Oedem der Media und Adventitia auf, mit lokaler Leukocytose in den Gefäßen derselben, Emigration der Zellen, daran anschließend Neubildung von Bindegewebe, sowie Blut- und Lymphgefäßen. Dieses Stadium ist das erste, das wir in unseren Präparaten antreffen. Im weiteren verschwindet zunächst das Oedem, damit wird auch die Schwellung geringer, die Leukocytose nimmt ab und ebenso das kleinzellige Infiltrat des Gewebes, letzteres vielleicht in etwas langsamerem Tempo. Späterhin kann die Infiltration ganz schwinden, während das Bindegewebe unter Verschmälerung der Media sich konsolidiert, die reiche Gefäßversorgung derselben aber noch weiter besteht. In diesem Zustande und dem vorigen treffen wir die Gefäße großenteils in Fall 1, und in ihm lassen sich dieselben klinisch

als leicht palpabler, indolenter Strang, ohne veränderte Hautdecke darüber nachweisen. Welchen Ausgang der Prozeß schließlich nimmt, ob er bei dem zuletzt beobachteten Stadium Halt macht, ob eine Atrophie der Muskulatur eintritt oder Restitutio ad integrum, läßt sich bei der kurzen Beobachtungsdauer unserer Fälle nicht entscheiden. Doch erscheint es mir nicht wahrscheinlich, daß so eingreifende Veränderungen wie die beschriebenen eine völlige Rückkehr zur Norm gestatten. Schließlich verdient nochmals hervorgehoben zu werden, daß es im ganzen Verlaufe zu einer nennenswerten Behinderung der Circulation im ergriffenen Gebiete nicht kommt, da der Intaktheit der Intima entsprechend keine Thrombosierung eintritt. Möglich wäre es ja, daß während der akuten Schwellung durch diese eine leichte Einengung der Strombahn bewirkt wird.

Wenn wir kurz, das Wesentliche zusammenfassend, den Krankheitsprozeß, wie er sich in unseren beiden Fällen in übereinstimmender Weise darbot, charakterisieren wollen, so haben wir eine Erkrankung vor uns, die bei Phthisikern im letzten Stadium akut, ohne spezielle Störung des Allgemeinbefindens als circumscripte schmerzhafte Entzündung im Verlaufe einer Vene einsetzt, wobei diese selbst an der betreffenden Stelle, ohne ihre Durchgängigkeit zu verlieren, spindelförmig anschwillt und das umgebende Gewebe, so insbesondere die bedeckende Haut, gleichfalls entzündliche Veränderungen zeigt. Der so gebildete knotenförmige Entzündungsherd schreitet dann, sich genau an das Gefäß haltend, mit dem Blut- und Lymphstrom oder gegen denselben fort, an der Haut keine sichtbaren Spuren hinterlassend, während die Verdickung des Gefäßes in geringerem Grade weiter bestehen bleibt. Als anatomisches Substrat finden wir an den Venen entzündliche Veränderungen der Adventitia und Media, die Intima hingegen völlig intakt. Der schließliche Ausgang des Prozesses muß vorläufig als unbekannt gelten.

Aus dem anatomischen Bilde sich eine bestimmte Vorstellung über Ätiologie und Pathogenese der Erkrankung machen zu wollen, erscheint aussichtslos. Wir haben nirgends

Mikroorganismen nachweisen können, wir haben keine Bilder gesehen, die man als Ausdruck irgendeines spezifischen, anatomisch genauer charakterisierten Entzündungs- oder sonstigen Prozesses hätte deuten können. Nirgends fanden sich circumscripte Zellinfiltrate, insbesondere nichts, was die Diagnose einer spezifisch tuberkulösen oder syphilitischen Erkrankung hätte rechtfertigen können, sei es klinisch oder anatomisch. Bei keinem der beiden Fälle ließen sich Symptome finden, die auf eine überstandene ältere oder frische syphilitische Infektion hätten hinweisen können. Allerdings sehen wir in Fall 1, daß ein Abortus vorgekommen war und zwei Kinder, Zwillinge, bald nach der Geburt gestorben waren. Doch selbst wenn wir danach annehmen, daß die Frau Syphilis durchgemacht hatte, müßte sie sich zur Zeit der Venenerkrankung in einem so späten Stadium derselben befunden haben, daß wir wohl nur „tertiäre" Erkrankungsformen hätten erwarten können. Und mit solchen haben wir es im vorliegenden Falle gewiß nicht zu tun. Gegen den syphilitischen Charakter spricht auch in beiden Fällen der Umstand, daß sich die akut einsetzenden Entzündungserscheinungen klinisch ohne jede spezifische Therapie in kurzer Zeit zurückbildeten.

Es erscheint ferner recht unwahrscheinlich, daß überhaupt eine bakterielle Erkrankung vorliegt, wofür ja auch der mißlungene histologische Nachweis von Bakterien spricht. Und diese Erwägung veranlaßt uns, eine andere Möglichkeit näher ins Auge zu fassen.

Schon oben habe ich auf den Umstand Gewicht gelegt, daß sich beide Patienten zur Zeit des ersten Auftretens der Erkrankung in den letzten Stadien tuberkulöser Lungenphthise befanden. In diesen ist die Annahme einer bestehenden Bakteriämie und besonders auch einer Toxämie infolge der weit vorgeschrittenen spezifischen oder Mischinfektion sehr naheliegend. Für diese Annahme spricht insbesondere in unserem Fall 2 die sub finem vitae aufgetretene akute Nephritis. Man könnte sich nun vorstellen, daß die lokalen Entzündungserscheinungen als eine Folge der bestehenden Toxämie aufzufassen sind, wobei ich nicht vergesse, daß wir mit dieser allgemeinen Annahme von einer befriedigenden Erklärung des

Phänomens noch recht weit entfernt sind. Daß im Verlaufe von Toxämien lokale Reaktionen auftreten, sehen wir indessen alltäglich. Ich erinnere nur an die septischen Exantheme, an jene im Gefolge von Darmerkrankungen. Auffallend ist allerdings die eigenartige Lokalisation in unseren Fällen, das erste Auftreten an den Venen der Ellenbeugen beider Extremitäten. Zur Erklärung dieses Umstandes könnte man vielleicht an rein mechanische, lokale Schädigungen denken. Beide Patienten waren in ihrem Ernährungszustande stark herabgekommen, seit langer Zeit bettlägerig. Es erscheint nicht ausgeschlossen, daß bei der oft durch Stunden ausgeübten extremen Beugung im Ellbogengelenke, wie sie in Rückenlage durch Lagerung der Hand auf die Brust, in Seitenlage durch solche unter den Kopf habituell, im Schlafen oder Wachen vorkommt, eine Läsion der Gefäßwand gesetzt wird, besonders wo es bei der überhaupt schlechten Allgemeincirculation dabei leicht zu lokalen Stromunterbrechungen im Verlaufe der Blut- und Lymphgefäße kommen kann. Dadurch würde einerseits ein Locus minoris resistentiae geschaffen, andrerseits, vielleicht auch durch die Stauung, der Austritt des Entzündung erregenden Agens (Toxin) aus dem Kreislaufe in das Gewebe begünstigt. Mit dieser freilich sehr hypothetischen Annahme hätten wir für das Verständnis des Prozesses doch schon einiges gewonnen. Unerklärt bliebe noch das Fortschreiten desselben. Für dieses, auch in vorgeschriebenen Bahnen, lassen sich ja auch leicht Analogien in der Pathologie finden. Die akute Lymphangioitis schreitet in der Kontinuität des Gefäßes fort und wandelt dasselbe in einen deutlich palpierbaren, schmerzhaften Strang mit darüber geröteten Hautdecken um. Wir hätten es hier nur mit einem Spezialfalle zu tun, in dem dadurch, daß die akut entzündlichen Erscheinungen sehr rasch zurückgehen, und zwar ebenso rasch, wie andrerseits das Fortschreiten stattfindet, klinisch der Eindruck wachgerufen wird, als würde förmlich über das sonst normale Gefäß eine Entzündungswelle ablaufen. Da uns die anatomische Untersuchung gezeigt hat, daß es nur die akutesten Erscheinungen sind, die so bald vorübergehen, deutlich ausgesprochene, sich noch weiter entwickelnde Veränderungen aber zurückbleiben, so wäre der

Vorgang immerhin noch merkwürdig genug, böte aber dem Verständnisse keine weiteren Schwierigkeiten. Das tun aber zwei Momente, die ich noch kurz erwähnen möchte.

Bei den sonstigen fortschreitenden Prozessen, auf die oben hingewiesen wurde, handelt es sich immer um ein belebtes, mit dem Blut- oder Lymphstrom weitergetragenes oder kontinuierlich fortwachsendes Agens. Die Wirkung eines solchen in unserem Falle anzunehmen, dazu haben wir, wie wir gesehen haben, keine Berechtigung. Wir wissen auch, daß Toxine durch Diffusion oder Strömung im Organismus von ihrer Eintrittsstelle her weithin wandern können, so das Tetanustoxin in den peripherischen Nerven. Dieses läßt aber, soviel bis jetzt bekannt ist, auf seinem Wege keine Spuren zurück. Anders ist es mit dem Diphtherietoxin nach den Untersuchungen von Oertel, das bei seiner Resorption, die anfänglich in erster Linie durch die Lymphbahnen geschieht, in ausgedehnter Weise an dem Follikularapparat Veränderungen setzt. In beiden Fällen aber sehen wir, daß das eingedrungene Toxin von einem bestimmt lokalisierten Infektionsherde her immer neuen Nachschub erhält. Für unsere Fälle haben wir als Toxinreservoir das Blut angenommen. Wenn wir auch vielleicht für die erste Lokalisation des Prozesses eine halbwegs annehmbare Erklärung gefunden haben, so erscheint es doch merkwürdig, daß auch im späteren Verlaufe der Toxinaustritt gerade nur an dieser Stelle sollte stattfinden können.

Und auf Schwierigkeiten stoßen wir auch, wenn wir es versuchen, eine allgemeiner gültige Vorstellung dafür zu finden, daß die Wanderung ebenso leicht proximalwärts als distalwärts, mit dem Blut- und Lymphstrom, als gegen denselben stattfindet. Gewiß kennen wir einen retrograden Transport. Doch dann handelt es sich um Behinderungen in der normalen Strömungsrichtung und solche, wie etwa Thrombosen, konnten hier nirgends nachgewiesen werden. Sollten etwa auch hierbei die oben erwähnten zeitweiligen Hindernisse eine Rolle spielen?

All das läßt sich nach Beobachtung zweier Fälle nicht entscheiden und die Betrachtung würde noch komplizierter werden, wenn wir dazu die wenigen hierher gehörigen Fälle, die in der Literatur niedergelegt sind, heranziehen würden.

Da wir als auffallendstes charakteristisches Symptom unserer Erkrankung das Wandern der Knoten kennen gelernt haben, brauchen wir bei Besprechung der Literatur auf all die Phlebitiden, die im Verlaufe von Lues, Tuberkulose, Gicht, Rheumatismus usw. auftreten, nicht näher einzugehen. Ich kenne überhaupt nur zwei Fälle, die beide nach Beobachtung der unsrigen veröffentlicht, einige Analogien mit ihnen aufzuweisen haben.

Der erste wurde von Ernst Neisser mitgeteilt (Deutsche med. Wochenschr. 1903, Nr. 37) und als Phlebitis migrans (luetica) beschrieben.

Ich will die interessante Krankengeschichte nicht im Detail anführen. Sie ist im Originale leicht zugänglich. Hervorheben möchte ich nur, daß, wie in unseren Fällen, zur Zeit der Beobachtung durch Neisser mehrfach schmerzhafte Anschwellungen im Bereiche der Hautvenen beider oberen Extremitäten bestanden bezw. neu auftraten, und daß an ihnen eine deutliche Wanderung längs der Venen teils proximal-, teils distalwärts festgestellt werden konnte. Drei der Knoten wurden anfänglich aus therapeutischen Rücksichten excidiert und histologisch untersucht. Die Anamnese des Pat. sprach einigermaßen für Syphilis. Er hatte in den achtziger Jahren an Ausfluß aus der Harnröhre und Schmerzen an der Glans, später an kleinen Hautgeschwüren gelitten. Die Venenerkrankung ging unter spezifischer Behandlung dauernd zurück, nachdem ein Recidiv aufgetreten war. Neisser ist der Ansicht, daß es sich um ein Leiden syphilitischer Natur handle.

Bei der Vergleichung des Neisserschen Falles mit den unseren ergeben sich mannigfache Unterschiede. Daß wir es dort mit einem kräftigen, scheinbar gesunden Manne, hier mit zwei Phthisikern ante exitum zu tun haben, mag ein Zufall sein. Aber das Aussehen der frischen Affektion scheint schon ein verschiedenes gewesen zu sein. Bei Neissers zuerst beobachteten Knoten, deren Alter nicht näher zu bestimmen ist, wird erwähnt, daß die Haut darüber weder gerötet noch oedematös war. Auch die später aufgetretenen, sicher frischen Herde hatten dasselbe Aussehen, bis auf einen, über dem die Haut gerötet und fest infiltriert war, scheinbar ohne daß auch hier von einem eigentlichen Oedem die Rede sein konnte. Dieser letztere Knoten wird mit einem von Hutchinson beschriebenen Gumma verglichen, das von einer Vene seinen Ausgang genommen hatte und als „kuchenartige, flache Schwellung um die erweiterte Vene" geschildert wird (cit. nach Neisser).

Nicht unbeträchtliche Differenzen scheinen mir auch im histologischen Bilde zu bestehen. Zunächst konnte in unseren Fällen von einer Verwischung der Grenzen der drei Gefäßhäute keine Rede sein. Ferner scheinen die zelligen Infiltrate der Media und Adventitia nach der in Neissers Arbeit von Pollack gegebenen Beschreibung circumscripter gewesen zu sein. Es ist wiederholt von „Herden" die Rede, zwischen denen unveränderte Partien der Wandung erhalten sind. So gab es auch gefäßlose Infiltratinseln. Dann wird hervorgehoben, daß sich sowohl innerhalb wie außerhalb der Infiltrate, ja auch in der Intima dicht unter dem Endothel Haufen von roten Blutkörperchen befunden haben, während in unseren Präparaten nirgends auch nur Reste von Blutungen zu sehen waren. Allerdings liegt m. E. die Vermutung nahe, daß die Blutungen auf Läsionen bei Excision des Knotens zurückzuführen sind. Schließlich aber, und das scheint besonders wichtig, bestanden in Neissers Fall deutliche Veränderungen der Intima. Die herdförmigen Zellinfiltrate traten auch in ihr auf und reichten bis an das unverändert über sie hinwegziehende Endothel, die Membrana elastica interna war nur hie und da noch in Bruchstücken erhalten, während ich von alledem nichts habe finden können.

Wie man sieht, sind bei aller Ähnlichkeit die Differenzen nicht wenig und geringfügig.

Wenden wir uns nun dem zweiten Falle der Literatur zu, der von Buschke kürzlich in Band 72 des Archivs für Dermatologie und Syphilis veröffentlicht wurde, aber auch nach des Autors Ansicht nicht syphilitischer Natur ist.

Hier handelt es sich um eine Affektion der unteren Extremitäten bei einem 30jährigen kräftigen Arbeiter, der, seit 7 Jahren verheiratet, vor 6 Jahren an einem angeblich weichen Schanker erkrankt war, seither aber keine auf Syphilis hinweisenden Symptome gehabt hatte. Seine Frau machte nicht weniger als 5 Fehlgeburten durch. Das uns interessierende Leiden soll allerdings schon 4 Jahre vor Auftreten des Schankers eingesetzt haben. Es bildeten sich an den Hautvenen der Beine, besonders der Unterschenkel, intensiv schmerzhafte Knoten, die nach einigen Wochen zurückgingen, nach Pausen von Wochen und Monaten jedoch seit vielen Jahren immer wieder recidivierten. Das Leiden widerstand jeder versuchten Therapie. An Quecksilberbehandlung war wegen des so akuten

Eindruckes der Affektion nicht gedacht worden. In einem Nachtrage teilt Buschke mit, daß der linke Fuß wegen thrombophlebitischer Gangrän schließlich amputiert werden mußte.

Vergleichen wir nun diesen Fall mit den unsrigen, so muß zunächst hervorgehoben werden, daß es sich hier nicht um eine wirkliche Wanderung des Prozesses, um ein Fortschreiten in der Kontinuität der Gefäße gehandelt zu haben scheint. Es wird nur mehrfach erwähnt, daß sich „die Affektion an einer Stelle zurückbildet, während an anderen, immer in demselben Erkrankungsgebiete, neue Knoten auftreten". Wie ferner auch deutlich aus der beigegebenen Abbildung hervorgeht, hatten die Knoten viel größere Dimensionen als in unseren Fällen, waren mehr strangförmig, vielfach gegabelt und verzweigt und heilten unter Hinterlassung von Pigmentierungen der Haut ab. Dabei bestanden zur Zeit der Anfälle Circulationsstörungen der Extremitäten in Form einer „ganz dunklen Cyanose der Füße", und „allem Anscheine nach sind die Venen vorübergehend (daher die Cyanose) verlegt". Wollte ich noch weiter ins Detail gehen, so könnte ich noch eine Reihe von Unterschieden anführen. Doch scheinen die bisher genannten zu genügen, um zu zeigen, daß die beiden Krankheitsbilder klinisch voneinander nicht unbeträchtlich abweichen.

Nach dem gegenwärtig vorliegenden Material läßt sich somit in Übereinstimmung mit den beiden genannten Autoren nur sagen, daß es noch zahlreicher weiterer Beobachtungen bedarf, um eine genaue klinisch-anatomische Präzisierung dieser eigentümlichen Venenerkrankungen vornehmen zu können. Insbesondere aber wird es sich zeigen müssen, ob es angängig ist, eine syphilitische Form der Phlebitis migrans und eine nicht syphilitische zu unterscheiden.

Zum Schlusse erlaube ich mir, dem Wiener Pathologisch-anatomischen Universitätsinstitute für die liebenswürdige Überlassung des histologischen Materials meinen besten Dank auszusprechen.

Erklärung der Abbildungen auf Taf. VII.

Fig. 1. Vergrößerung 24fach. Vorderarmvene. Verbreiterung der Media, Leukocytenhaufen in Gefäßen.

Fig. 2. Vergrößerung 40fach. Vena brachialis nahe der Einmündung der V. cephal. Durch Endothelwucherung obliteriertes Lymphgefäß.
Fig. 3. Vergrößerung 85fach. Gefäß wie Fig. 2. Elastica.
Fig. 4. Vergrößerung 30fach. Vorderarmvene. Übergang von fast normaler Stelle zu starker Verdickung der Media.

XI.

Der Lidspaltenfleck und sein Hyalin.

(Aus dem Pathologischen Institut in Halle a. S.)

Von

Siegfried Fuss, approb. Arzt,

Assistenten am Pathologischen Institut zu Halle a. S.

(Mit 4 Figuren im Text und Tafel VIII.)

In der Reihe der geschwulstähnlichen Affektionen der Conjunctiva steht die Pinguecula, was ihre Häufigkeit anbetrifft, unbedingt an erster Stelle. Sie stellt eine kleine gelbliche Verdickung des Conjunctivalgewebes dar, meist seitwärts von der Cornea gelegen, dabei nasal häufiger wie temporal, nur selten am unteren Cornealrande. Gewöhnlich erreicht sie etwa Hirsekorngröße und läßt sich makroskopisch gut abgrenzen. Klinisch ist sie durchaus gutartig und bietet so keinen Anlaß zu therapeutischen Eingriffen. Richtiger würde man sie vielleicht nach dem Vorschlag Hübners mit dem Namen „Lidspaltenfleck" bezeichnen, denn einmal ist sie nicht, wie schon Weller gezeigt hat, durch Fettanhäufung bedingt und zweitens findet sie sich stets im Bereiche der Lidspalte.

Während nach den älteren Autoren hauptsächlich bejahrtere Leute oder solche, „die schlaff und dem Trunke ergeben oder mit Unterleibsbeschwerden behaftet wären" (Rosa), an Pinguecula litten, ist ihr Vorkommen ein sehr häufiges. Ich habe sie bei der Untersuchung mancher Augen einfach als Nebenbefund entdeckt, und als ich mich dann ihrer speziellen Untersuchung zuwandte, ist es mir nicht schwer gefallen, genügend Material dafür zu finden. Fuchs gibt als unterste Grenze ihres Vorkommens ungefähr das 20. Lebensjahr an,

Hübner hat sie sogar bei einem 13jährigen Mädchen gefunden. Der jüngste von mir untersuchte Bulbus, der eine typische Pinguecula aufwies, gehörte einem 32jährigen Manne an.

Die ätiologischen Momente, die bei ihrer Entwicklung eine Rolle spielen, sind im wesentlichen unklar. Fuchs macht die Seneszenz der Gewebe, verbunden mit äußeren Schädlichkeiten, wie sie in mannigfacher Weise die ja stets offen gehaltene Lidspalte treffen, dafür verantwortlich. Merkwürdig bleibt immerhin — und das betont auch Fuchs — ihr sehr wechselvolles Auftreten. Sie kann sich bei relativ jüngeren Individuen finden, andererseits aber fehlt sie auch nicht selten im höchsten Alter. Die Rückbildung einer einmal entwickelten Pinguecula ist nicht beobachtet, wenn man von den Angaben Rosas absieht, daß sie entweder von selbst verschwände oder zeitlebens unverändert bliebe.

Die Geschichte ihrer histologischen Zusammensetzung ist seit Weller reich an wechselvollen Angaben, von denen einzelne allerdings den tatsächlichen Verhältnissen sehr nahe kommen. So betonen Seitz, Wedel und Bock eine Vermehrung und Verdichtung des Bindegewebes. Von anderer Seite wieder (Robin und Alt) wird die Pinguecula „als eine epitheliale Neubildung im Sinne der Epitheliome" aufgefaßt. Vassaux führt den Lidspaltenfleck auf die Ablagerung einer von ihm als Colloid bezeichneten Substanz zurück, die keine Amyloidreaktionen gibt. Gallenga sagt, daß das Epithel über der Pinguecula verdickt sei und in den tieferen Lagen Pigment enthalte; die elastischen Fasern seien vermehrt, außerdem fänden sich Rundzelleninfiltrationen. Schließlich hat er noch einen Kanal beobachtet, der in der Mitte der Pinguecula ausmündet und parallel der Conjunctivaloberfläche verläuft.

Etwas mehr Einheitlichkeit findet sich bei den drei folgenden Autoren: Fuchs, Sgrosso und Hübner. Alle drei stimmen in dem einen Punkte völlig überein, daß sie von einer hyalinen Degeneration des Conjunctivalgewebes sprechen. In Frage kommen hierbei Bindegewebe und elastische Fasern. Während Fuchs und Hübner nur eine Form der Pinguecula kennen, beschreibt Sgrosso verschiedene Varietäten: „eine episklerale und conjunctivale. Letztere zerfällt wieder in eine

epitheliale und eine bindegewebige. Die epitheliale und episklerale kommen nicht häufig vor. Erstere ist charakterisiert durch „Sprossenbildung des Epithels, die eventuell zur Entstehung von Cysten Veranlassung geben kann.“ An der am häufigsten vorkommenden bindegewebigen Form unterscheidet Sgrosso drei Altersstadien:

„Im ersten besteht die Pinguecula aus zellig fibrösem Gewebe, im zweiten aus einem Gewebe, das mit elastischen Fasern und „chiazze hyaline“ vermischt ist. Im dritten herrschen die elastischen Fasern und hyalinen Degenerationen vor.“

Fuchs unterscheidet vier Prozesse, die an der Bildung der Pinguecula teil haben:

1. Das Auftreten einer amorphen hyalinen Substanz, die sich hauptsächlich in den oberen Schichten der Bindehaut abscheidet. Sie liegt in Form feinster „bis staubförmiger“ Körnchen frei auf den Bindegewebsfasern. In späteren Stadien kommt es durch Zusammenbackung der Körnchen zur Bildung größerer Schollen und aus diesen Schollen entwickeln sich durch abermaliges Zusammenbacken festere Konkremente. Beide, Konkremente wie Schollen, färben sich mit Alaunkarmin, Eosin, Säure-Fuchsin und Hämatoxylin. Amyloidreaktionen geben sie nicht.

2. Hyaline Degenerationen von Bindegewebsfasern. Die degenerierten Fasern können nun ihrerseits einem weiteren regressivem Prozesse anheimfallen, indem in ihnen eine feine Körnelung auftritt. Auch diese Körner backen zusammen und führen zu Konkrementbildungen, die jedoch den vorher erwähnten an Festigkeit nachstehen.

3. Hyaline Degeneration von Skleralfasern. Diese indes ist unwichtig und inkonstant.

4. Entwicklung und Hypertrophie von elastischen Fasern. Die elastischen Fasern nehmen an Zahl und Kaliber zu und können sich zu einem dichten Gewirr verfilzen. Auch die hypertrophischen Fasern degenerieren hyalin und zerfallen in Konkremente.

Ein senkrechter Durchschnitt durch die Pinguecula gibt somit folgende Schichtung:

1. Das Epithel, das die Pinguecula in unregelmäßiger Weise überzieht.

2. Eine dichte, an das Epithel angepreßte Bindegewebslage, die die Mucosa darstellt.

3. Eine aus länglichen Lappen bestehende Schicht, welche die eigentliche Pinguecula bildet und in der sich hauptsächlich die Konkremente finden.

4. Die Schicht der hyalinen Bindegewebsfasern.

5. Die Subconjunctiva, in der besonders die hypertrophischen elastischen Fasern zutage kommen.

6. Das episklerale Gewebe mit ebenfalls verdickten elastischen Fasern.

7. Die Sklera, in deren obersten Lagen häufig auch hypertrophische elastische Fasern sich finden.

Hübner betont als regelmäßigen und wesentlichen Befund in der Anatomie des Lidspaltenflecks eine hyaline Entartung des Bindegewebes und der elastischen Substanzen, sowohl der Conjunctiva selbst, wie auch des subconjunctivalen Gewebes. Die Bindegewebsfibrillen quellen auf, werden homogen und stark lichtbrechend, dabei sind sie häufig an das conjunctivale Epithel dicht angepreßt und täuschen, wenn im Längsschnitt getroffen, einen der Bowmannschen Membran ähnlichen Saum vor. Auf diese folgen Quer- und Schrägschnitte durch die circulär zum Hornhautrand verlaufenden aufgequollenen Fasern. In dem darunterliegenden subconjunctivalen Gewebe herrschen im hohen Maße elastische Degenerationsprodukte vor. Vereinzelte degenerierte Bindegewebsfibrillen findet Hübner fast nur mit Hilfe besonderer Reaktionen (van Gieson). Das degenerierte Bindegewebe bezeichnet er als Bindegewebshyalin, weil es sich mit van Giesonscher Lösung hochgranatrot färbt.

Das Hauptgewicht legt Hübner auf die Entartungsprozesse der elastischen Elemente, von denen er, nach einigen kurzen Worten über die normalen anatomischen Verhältnisse eine sehr eingehende Schilderung gibt. Aus dieser entnehme ich als Wichtigstes folgendes:

Die elastischen Fasern hypertrophieren, das heißt, sie nehmen sowohl an Dicke, wie auch an Länge zu. Dabei erscheinen sie wie aufgequollen, sind ganz homogen und legen sich zu mehreren übereinander. Das vermehrte Längenwachstum der Faser bedingt eine enorm starke Schlängelung, und

dadurch wieder entstehen dichte, kaum zu entwirrende Faserkonvolute. Außer diesen als Hypertrophie und glasige Aufquellung bezeichneten Veränderungen findet Hübner noch eine zweite, nämlich einen krümlig körnigen Zerfall von elastischen Fasern. Hieran haben nicht nur die dicksten Fasern teil, sondern solche aller Größen. Die bröckligen Massen backen zusammen und lassen homogene Blöcke entstehen. Degenerierte bindegewebige und elastische Elemente sind in verschiedenen Präparaten verschieden verteilt. Im allgemeinen herrscht in dem eigentlichen Conjunctivalstroma die hyaline Bindegewebsdegeneration vor, wogegen diese in den subconjunctivalen Schichten kaum nachweisbar ist. Überwiegen die Degenerationsprodukte der elastischen Fasern völlig, so ist als Bindegewebsrest nur noch der oben erwähnte, fast homogene Saum sichtbar.

Die veränderten bindegewebigen und elastischen Elemente unterscheidet Hübner nach färberischen Reaktionen. Erstere reagieren, wie erwähnt, auf van Gieson mit hochgranatroter Farbe, während letztere mit derselben Lösung sich nach Vorfärbung mit Hämatoxylin dunkelgelbbräunlich tingieren. Hämatoxylin Böhmer färbt Bindegewebe kaum, dagegen elastische Elemente dunkelblau. Eosin ist bei den elastischen Fasern negativ. Mit Weigertschem Anilinölgentianaviolett, Saffranin-anilinöl und nach der Gramschen Vorschrift konnte Hübner die Bindegewebselemente nicht darstellen, wohl aber färbten sich bestimmte Gruppen des elastischen Gewebes.

Schließlich beschreibt Hübner noch als drittes Degenerationsprodukt körnige Massen, die er mit dem amorphen, freien Hyalin von Fuchs identifiziert. Diesen Gebilden vermag er nach Farbreaktionen keine besondere Stellung zuzuweisen. Das Epithel findet Hübner bis auf zwei Ausnahmen normal, ebenso konnte er an dem episkleralen Gewebe keine nennenswerten Veränderungen beobachten.

Der Vollständigkeit wegen will ich noch der Arbeiten von Biehler und Best gedenken. Beide Autoren erwähnen je einen Fall von Pinguecula, bei dem das Epithel stark verändert war, ohne sonst neue anatomische Tatsachen anzugeben.

Das Material für meine eigenen Untersuchungen stammt aus dem hiesigen Pathologischen Institut.

Die Augen wurden meist in toto den Leichen entnommen, in Formol fixiert (Fixation in Müllerscher Flüssigkeit gab mir schlechtere Resultate) und nach 24stündigem Auswässern in fließendem Wasser mit langsam steigendem, mit 35% beginnendem Alkohol nachgehärtet. Nachdem die Augen den 96prozentigen Alkohol passiert, wurden sie aufgeschnitten und mit Anilinöl zur Einbettung in Paraffin weiter behandelt. Dem Anilinöl gab ich vor dem absoluten Alkohol deshalb den Vorzug, weil darin zweifellos die ohnehin schon schwer schneidbaren Gewebsstücke weicher und in ihrer Form besser erhalten bleiben. Den Aufenthalt im Thermostaten habe ich nach Möglichkeit abzukürzen gesucht. Celloidineinbettung erschien mir deshalb nicht vorteilhaft, weil sich bei einzelnen Färbungen das Celloidin derartig stark mitfärbt, daß eine Orientierung dadurch erheblich beeinträchtigt wird. Zur Färbung benutzte ich hauptsächlich das von Weigert angegebene Resorcin-Fuchsin nach der Originalvorschrift mit einer leichten Eosingegenfärbung. Außerdem bediente ich mich auch zur Darstellung elastischer Elemente des Orceins, das mir jedoch nicht so schöne Bilder gab wie Resorcin-Fuchsin. Von den vielen Orceinvorschriften erwies sich als die brauchbarste die von Pranter. Außerdem färbte ich mit Hämalaun-Eosin, nach van Gieson, nach Weigert auf Fibrin, auf Amyloid usw. Sehr instruktive Bilder ergab Vorfärbung mit Resorcin-Fuchsin und Nachfärbung mit van Giesonscher Lösung. War eine Kombination der Kernfärbung mit Färbung der elastischen Fasern nötig, so benutzte ich dazu den Hämalaun. Auch von Unna angegebene Reaktionen für basophiles Collagen, Collacin, Collastin und Elacin habe ich angewandt.

Bevor ich auf meine Untersuchungen über die Pinguecula ausführlich zu sprechen komme, will ich einige Bemerkungen über die normalen anatomischen Verhältnisse der Conjunctiva vorausschicken. Eine genaue Kenntnis dieser ist, wie sich später zeigen wird, zum Verständnis der Pinguecula unerläßlich. Ich habe daher, bevor ich an ihre Untersuchung ging, mich erst an Präparaten der verschiedensten Altersstufen über den Bau der Conjunctiva orientiert.

An der Conjunctiva kann man mit Rücksicht auf die prävalierenden Gewebselemente folgende Schichten unterscheiden.

Dicht unter dem Epithel findet sich, wenn man von einem später zu erwähnenden homogenen Saum absieht, als erste Schicht eine feine Lage reticulären Bindegewebes. Sie besteht aus äußerst zarten, miteinander anastomosierenden Fasern und Bändern, die zwischen sich ein lockeres Maschenwerk enthalten.

Zelleinlagerungen kommen in diesen Maschen nur äußerst spärlich vor. Feine elastische Fasern von ziemlich unbestimmtem Verlauf lassen sich darin nachweisen. In der Nähe des Cornealrandes treten einzelne, zu Bündeln zusammengefaßte Fibrillen auf. Außerdem bildet dort diese Schicht einige individuell verschieden hohe und schlanke Papillen, deren Erhebungen die tiefen Lagen des Epithels mitmachen, während die oberen glatt darüber hinwegziehen.[1])

Die auf dieses Netzwerk folgende zweite Schicht möchte ich als elastische bezeichnen, weil sie sich vorwiegend aus elastischen Fasern zusammensetzt. Diese sind hier bedeutend stärker, als in der vorigen Lage. Ihre Zahl nimmt mit der Entfernung von der Cornea zu; ihr Verlauf ist leicht geschlängelt und ihre Richtung vorwiegend horizontal, parallel der Conjunctivaloberfläche. Daneben finden sich in ihr noch spärliche anastomosierende Bindegewebsfasern und zu Bündeln zusammengefaßte Fibrillen.

Diese letzteren bilden den Übergang zur dritten Schicht, die im ganzen mit der ersten Schicht im Bau übereinstimmt, jedoch öfter durch einen größeren Gehalt an Bündeln fibrillären Gewebes von ihr sich unterscheidet. Die hier vorkommenden elastischen Fasern sind sehr zart und weisen in Verlaufsrichtung nichts Charakteristisches auf. Nunmehr nähert man sich der Sklera und findet ihr aufliegend und in dichtem Zusammenhang mit ihr ein gut ausgeprägtes fibrilläres Bindegewebe, das in seinen oberen Partien lockerer ist, sich dann allmählich mehr schließt und so unmerklich in das eigentliche Skleralgewebe übergeht. An elastischen Fasern ist es reich. Diese verlaufen hier vielfach gewunden und geschlängelt, teils parallel, teils senkrecht zu den Bindegewebsbündeln. Sie stehen auch aufwärts, vielfach mit der darüber gelegenen und dadurch wieder mit der elastischen Schicht in Zusammenhang. In der Nähe der Sklera werden sie zarter, verlaufen mehr gerade gestreckt oder häkchenförmig umgebogen und lassen sich ent-

[1]) Diese Verhältnisse sind auch von Greeff im Lehrbuch der speziellen patholog. Anatomie von Orth, 9. Lieferung, erste Hälfte, Berlin 1902, erwähnt S. 7 und 8.

weder durch die ganze Sklera hindurch oder doch wenigstens bis in ihre oberflächlichsten Lagen verfolgen.

Als Subconjunctiva wäre somit die dicht unter der elastischen gelegene Schicht zu bezeichnen. Die Episklera bilden die Fibrillenbündel. Die Abgrenzung der einzelnen Schichten ist übrigens durchaus keine scharfe. Ist die elastische Schicht einigermaßen gut ausgeprägt, so lassen sich wenigstens die erste und zweite Schichte gut trennen. Häufig kommt es vor, daß sich während der Behandlung die Conjunctiva gewissermaßen aufblättert. An solchen Präparaten ist es dann leicht, zwei durch eine elastische voneinander getrennte Lagen zu unterscheiden. Die Scheidung zwischen Subconjunctiva und Episklera bleibt immer unvollkommen.

Wir können demnach in der Conjunctiva unterscheiden:

1. die eigentliche Conjunctiva mit ihrer erst in einiger Entfernung von der Cornea schärferen Begrenzung durch die elastischen Lamellen (Elastica conjunctivae) und

2. Subconjunctiva, aus der subconjunctivalen und der episkleralen Schicht bestehend, welche beide unmittelbar ineinander übergehen.

Gegen den Cornealrand zu erhalten die Verhältnisse dadurch eine gewisse Besonderheit, daß hier alle Schichten der Conjunctiva bis auf das Epithel allmählich verschwinden. Es bleibt nur noch das Skleralgewebe übrig, das dann kontinuierlich in die Cornealamellen übergeht. Verfolgt man von der Cornea aus deren Schichten, so sieht man die Bowmansche Membran sich verschmächtigend und an Färbbarkeit abnehmend, sich noch ein kurzes Stück unter das Conjunctivalepithel fortsetzen. Schließlich bleibt als letzter Rest von ihr nur noch ein äußerst schmaler, homogen erscheinender Saum übrig. Diese Verhältnisse sind nicht konstant, die Membran scheint manchmal plötzlich aufzuhören und der homogene Saum ist kaum nachweisbar. Unter der Bowmanschen Membran kommen in den Randpartien der Cornea elastische Fasern zu Gesicht. Sie sind mäßig stark, ziemlich dicht aneinander gelegen und gehen seitlich strahlenförmig auseinander, um in die elastische Lage der Conjunctiva einzutreten. Beginnt die Conjunctiva an Selbständigkeit zu gewinnen, so läßt

sich doch anfänglich an ihr keine deutliche Zusammensetzung aus verschiedenen Lagen wahrnehmen. Im allgemeinen herrschen anfangs noch durchweg aus Fibrillen gebildete Bindegewebszüge vor. Erst allmählich beginnt eine Auflockerung und damit Differenzierung in die beschriebenen Schichten deutlicher hervorzutreten.



Fig. 1.

Senkrechter Durchschnitt durch einen Lidspaltenfleck mit angrenzender Hornhaut und Sklera von einem 32jährigen Manne. E Epithel. C Conjunctiva mit den durch Resorcin-Fuchsin fast schwarz gefärbten Faserknäueln. S Subconjunctiva. Sc Sklera. I Iris. El Elastica der Conjunctiva. 30fache Vergrößerung.

Die beste Übersicht über eine Pinguecula gewinnt man dann, wenn man diese in Zusammenhang mit den vorderen Bulbuspartien läßt und durch sie Schnitte im horizontalen Meridian führt. Färbt man ein derartiges Präparat mit Resorcin-Fuchsin oder mit Orcein, so erhält man Bilder, wie sie Textfig. 1 wiedergibt. Am Epithel ist keine Verdickung oder Verdünnung nachzuweisen. Nur insofern scheinen krankhafte Veränderungen vorzuliegen, als die Zellen mehr verlängert, keulenförmig und gelockert sind und häufig das Niveau überragen.

Den von Gallenga beschriebenen Epithelgang habe ich nur einmal als einen kurzen, der Conjunctivaloberfläche fast

parallel verlaufenden, mit Conjunctivalepithel ausgekleideten, blind endigenden Gang wieder gefunden. Fuchs und Hübner haben ihn überhaupt nicht beobachtet. Ich halte ihn darum für einen inkonstanten Nebenbefund. Eine besonders reichliche Pigmentierung des Epithels über der Pinguecula habe ich nie gesehen. Pigmentablagerungen im Conjunctivalepithel findet man bei brünetten Individuen häufig. Daraus erklärt es Fuchs, daß gerade Gallenga, der wohl vorwiegend von brünetten Individuen stammendes Material untersuchte, die Pigmentablagerung erwähnt.

An Stelle des lockeren Conjunctivalgewebes mit seinen bei geeigneter Färbung sich scharf markierenden elastischen Fasern ist eine (Resorcin-Fuchsin) dunkelblaue Masse getreten. In der Nähe des Cornealrandes ersetzt diese die ganze Conjunctiva, weiter seitlich tritt zwischen den dunkel gefärbten Massen und dem Epithel eine hellere Zone auf, die bei schwachen Vergrößerungen fast homogen erscheint, während sie sich aus bindegewebigen Elementen fibrillärer wie reticulärer Natur zusammensetzt. Die tiefblau gefärbten Massen sind in den seitlichen Partien von der Sklera durch eine schmale Schicht lockeren Bindegewebes getrennt, während sie am Cornealrand den oberflächlichen Sklerallamellen dicht aufzuliegen scheinen.

Die blauen Massen setzen sich aus vielfach gewundenen, oft ungleich dicken Fasern und Schollen zusammen. Dort, wo sie am dichtesten liegen, und das ist meist in der Nähe des Cornealrandes der Fall, ist es kaum möglich, Details zu erkennen. In den mehr peripherisch gelegenen Teilen lassen sich Fasern und Schollen besser isolieren. Versucht man nun in der so veränderten Conjunctiva ihre normale Schichtung wiederzufinden, so erweist sich dies als unmöglich. Eine die beiden bindegewebigen Lagen trennende elastische Schicht ist oft nicht mehr nachweisbar. Dicht unter dem Epithel, an Stelle der ersten reticulären Schicht, sieht man die genannte hellgefärbte Zone, über deren Zusammensetzung, wie oben erwähnt, nur stärkere Vergrößerungen Aufschluß geben. Genauere Einzelheiten darüber folgen später. Die zweite bindegewebige Schicht ist offenbar mit der elastischen, in dem

dichten, sich mit Resorcin-Fuchsin blau färbenden Fasergewirr untergegangen. Nur die Episklera zeigt noch einigermaßen ihre alte Beschaffenheit.

An den Gefäßen habe ich im Bereich der Pinguecula keine Veränderungen wahrgenommen. Die von Fuchs beschriebenen Gebilde, welche er als Reste hyalin degenerierter und obliterierter Gefäße anspricht, habe ich in meinen Präparaten nie gesehen.

Wie weit sich diese Veränderungen vom Cornealrand seitwärts erstrecken, ist verschieden. Ebenso ist die hellgefärbte Zone über dem Faserwerk wechselnd. Häufig ist sie unterbrochen von dicht bis an das Epithel heranreichenden Faserkonvoluten.

Was die färberische Reaktion der Fasern und Schollen anlangt, so färben sie sich, wie schon erwähnt, genau so wie die elastischen Fasern mit Resorcin-Fuchsin und Orcein, während Kernfarbstoffe, wie Hämatoxylin und andere, sie nur unvollkommen zur Darstellung bringen. Das gleiche gilt für Eosin. Gentianaviolett färbt sie in einer etwas anderen Nuance wie das übrige Gewebe, aber nicht in dem charakteristischen Rot des Amyloids. Mit Jodjodkali werden sie strohgelb, wie das übrige Gewebe. Auf die Weigertsche Fibrinfärbung reagieren einzelne stärkere Fasern mit blauer Farbe, während andere gänzlich ungefärbt bleiben. Pikrokarmin gibt keine besonderen Befunde. Saffranin vermag, sowohl in einfach 1 % wässriger Lösung, wie auch mit Anilinöl geschüttelt, die größeren Fasern gut hervorzuheben. Die von Unna angegebene Reaktion auf Elacin gelang mir einmal deutlich mit Wasserblau und Safranin-Anilinöl, während die gleichzeitige Färbung auf Elastin und Elacin nach beiden von Unna angegebenen Methoden keine deutlichen Resultate ergab. Ich konnte aber an einem mit Resorcin-Fuchsin vorgefärbten Schnitt durch Nachfärbung mit Saffranin-Anilinwasser die gröberen, im Beginn der hyalinen und elastoiden Entartung begriffenen Fibrillenbündel rotgefärbt aus den übrigen bereits in vorgeschrittener (elastoider) Umwandlung begriffenen blauen Massen hervorheben.

Gegen Reagentien aller Art sind Fasern wie die aus ihrem Zerfall entstandenen Schollen äußerst widerstandsfähig; Kochen

in verdünnter Kalilauge und mehrtägiger Aufenthalt darin bei Zimmertemperatur verändert sie nicht auffällig; ebenso vermag Essigsäure sie kaum anzugreifen.

Wenn diese kurze Schilderung die gröberen Verhältnisse einer gut entwickelten Pinguecula wiedergibt, so habe ich, um sie in ihren feineren Verhältnissen zu verstehen, mich bestrebt, viele in möglichst verschiedenen Altersstadien befindliche Formen zu gewinnen. Zu diesem Zwecke wurden mehrere Bulbi, an denen noch kein Lidspaltenfleck zu erkennen war, bei denen ich aber nach dem Alter der Leichen wenigstens die Anfänge eines solchen vermuten durfte, daraufhin untersucht. Einige Male, wenn die Exstirpation des Bulbus nicht ausführbar war, habe ich die Pinguecula mit der umgebenden Conjunctiva vom Bulbus abpräpariert und in Flächenschnitte zerlegt. Im übrigen bevorzugte ich die meridionale Schnittrichtung durch die im Zusammenhang gebliebenen vorderen Bulbuspartien.

Die von mir angewandten Reaktionen habe ich eingangs schon einmal zusammenfassend erwähnt. Hier sei nur noch gesagt, daß die wertvollsten Resultate mir die kombinierte Resorcin-Fuchsin- und van Gieson-Färbung lieferte.

Die Methode gestaltete sich kurz folgendermaßen:

Die Schnitte wurden nach dem Entparaffinisieren über absoluten und 96prozentigen Alkohol in die Weigertsche Lösung[1]) übergeführt und ver-

[1]) Die von mir benutzte Weigertsche Lösung habe ich nach folgendem Rezept hergestellt: 2 g Fuchsin und 4 g Resorcin werden in 200 ccm destilliertem Wasser gelöst. Diese Lösung bringt man zum Kochen und setzt, sobald dies eingetreten, 25 ccm Liq. ferri sesquichlor. hinzu und läßt unter Umrühren noch weitere 2—5 Minuten kochen. Hierbei bildet sich ein Niederschlag. Man läßt nun abkühlen und filtriert. Was durch das Filter läuft, gießt man fort. Der Niederschlag bleibt auf dem Filter, bis alles Wasser abgetropft ist. Man nimmt nun das Filter vorsichtig vom Trichter und bringt es mit dem darauf haftenden Niederschlag in die gleiche Schale, in der man das Resorcin-Fuchsingemisch mit Eisenchlorid gekocht hat, in der sich noch ein Rest des Niederschlags befindet. Man kocht nun den Niederschlag in der Schale unter stetem Umrühren und unter allmählichem Herausfischen des vom Farbstoff befreiten Filtrierpapiers mit 200 ccm Alkohol von 94 %, dann läßt man erkalten, filtriert und füllt das Filtrat wieder auf 200 ccm auf. Zum Schluß werden 8 ccm Salzsäure zugesetzt.

blieben darin 30—45 Minuten. Sodann wurden sie mit mehrfach gewechseltem Alkohol von 96 % ausgewaschen, mindestens während einer halben Stunde, besser länger. Selbst ein mehrtägiger Aufenthalt darin schadet nichts. Aus dem Spülalkohol kamen die Schnitte in Alkohol von 70 %, sodann in Wasser. Hierauf wurden sie für 2—3 Minuten in van Gieson-sche Lösung gebracht, dann kurz, höchstens eine Minute, in Wasser abgespült. Nach vorherigem Entwässern in absolutem Alkohol und Aufhellen in Xylol folgte Einschluß in Kanadabalsam.

Die erste bemerkbare Veränderung an der Conjunctiva scheint nur eine Zunahme ihrer bindegewebigen Bestandteile zu sein, und zwar scheint sowohl das fibrilläre wie das reticuläre Gewebe vermehrt. Wie eingangs erwähnt, ist das erstere nicht reichlich in der normalen Conjunctiva vorhanden. Jetzt sieht man es in größerer Ausdehnung, und zwar besonders in der dritten unter der Elastica gelegenen Schichte auftreten. Hier ziehen nur leicht gewellte Bindegewebsbündel parallel der Conjunctivaloberfläche hin. Wie überall im lockeren Bindegewebe sind auch hier mäßig reichliche elastische Fasern nachweisbar. In der ersten Schicht hat sowohl das reticuläre wie das fibrilläre Gewebe zugenommen. Beide Gewebsarten kommen hier nebeneinander vor und zwar in einer absolut unregelmäßigen Weise, so daß in verschiedenen Präparaten, ja sogar an verschiedenen Stellen eines Präparates bald die eine, bald die andere Form des Bindegewebes überwiegt.

Gleichzeitig mit dieser Hyperplasie, und wahrscheinlich schon früher, kommt oft eine gewisse Auflockerung und Quellung des Conjunctivalgewebes zustande; es erscheint leicht oedematös. Daneben finden sich in den Maschen des Reticulums hin und wieder Ansammlungen von Rundzellen, wie sie im normalen Gewebe nicht in der Ausdehnung zur Beobachtung kommen. Die schon physiologischerweise weiten Lymphgefäße der Conjunctiva erscheinen erweitert.

Der Lockerung des Gewebes wird nun bald ein Ziel dadurch gesetzt, daß nunmehr seine Gerüstbalken an Stärke zunehmen. Die einzelne Faser ist bedeutend verbreitert, erscheint homogen, stark lichtbrechend, kurz in einem Zustand, der als hyaline Degeneration zu bezeichnen ist (s. Textfig. 2 u. 3).

Waren bis hierher die Verhältnisse am reticulären wie am fibrillären Gewebe einigermaßen gleichartig, so ist es von

jetzt an nötig, beide Gewebsarten gesondert voneinander zu betrachten, weil bei beiden der Fortgang des Prozesses ein anderer ist.

Inzwischen kann man auch in der elastischen Schicht leichte Veränderungen beobachten. Im Gegensatz zu anderen

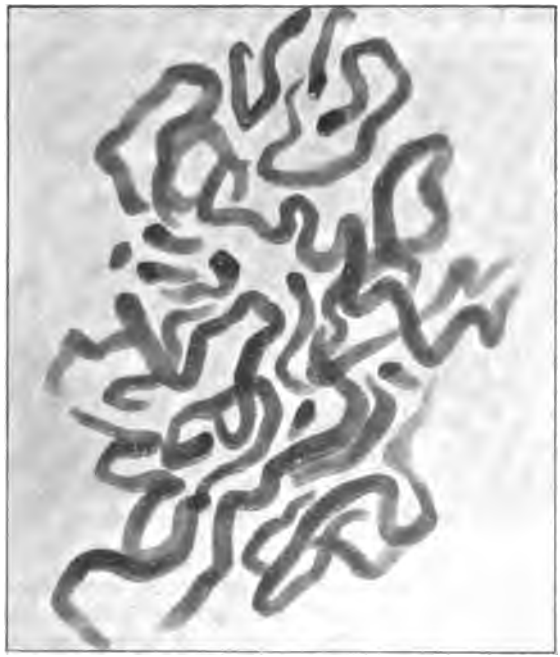

Fig. 2.

Stark geschlängelte, hyalin und elastoid veränderte Fibrillenbündel aus den tiefen Schichten des Lidspaltenflecks. Resorcin-Fuchsinbehandlung. 400fache Vergrößerung.

Autoren, welche eine Hypertrophie der elastischen Fasern annehmen, finde ich nur eine numerische Zunahme.

Richtet man nun wieder seine Aufmerksamkeit auf das degenerierende Bindegewebe, so sieht man auch hier elastische Fasern in reichlicheren Mengen auftreten. Diese Fasern — und den Punkt möchte ich besonders betonen — stehen in keinerlei Zusammenhang mit denen der elastischen Schichte, vielmehr

weisen sie innige Beziehungen zu dem Bindegewebe auf. Nur eine scharf kontrastierende Färbung ermöglicht es, beide voneinander zu trennen. Hier zeigt sich besonders der Wert der kombinierten Elastica- und van Gieson-Färbung. Die Bilder, die man auf diese Weise erhält, sind bei Betrachtung mit Ölimmersion von ungemeiner Schärfe. Es gelang mir, breite, verquollene, rotgefärbte Bindegewebsfasern zu beobachten, die

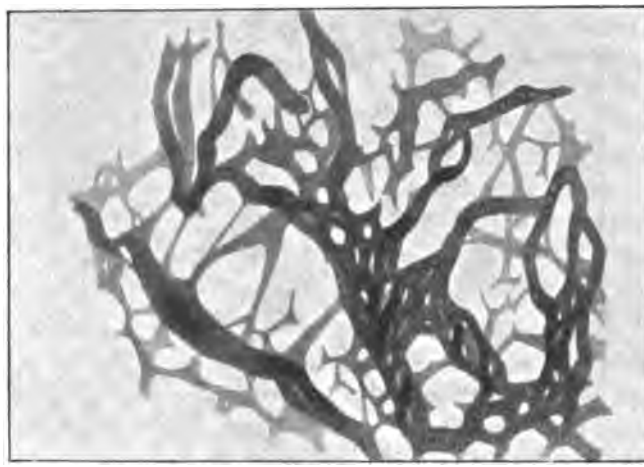

Fig. 3.
Retikuläres Bindegewebe aus den obersten Lagen eines Lidspaltenflecks mit gleichmäßig gequollenen, hyalin und elastoid veränderten Bindegewebsfasern. Resorcin-Fuchsinbehandlung. 400fache Vergrößerung.

an ihrer Oberfläche oder in ihrem Innern zarte elastische Fasern enthielten. Dann wieder hatte es den Anschein, als ob eine blaue (elastische) Faser die kontinuierliche Fortsetzung einer roten (bindegewebigen) wäre. Schließlich sah ich mitten in einem Haufen von Fasern, die sich durch ihre grellen Farbunterschiede scharf in collagene und elastische sondern ließen, solche, die einen deutlichen Farbenübergang von dem Rot des Bindegewebes zu dem Blau der elastischen Substanz aufwiesen.[1])

[1]) Hier sei auf Taf. VIII Fig. 2 verwiesen; im Gesichtsfeld herrschen im wesentlichen reticuläres Bindegewebe und unveränderte elastische Fasern vor, oben links sieht man jedoch zwei stark aufgequollene Fibrillenbündel, die, wie nach ihrer dunkleren Färbung zu schließen ist, sich schon in elastoide Substanz umgewandelt haben.

Es vollzieht sich hier also eine Umwandlung von collagenem in elastisches Gewebe. Dadurch, daß nun der Prozeß weiter fortschreitet, verschwindet nach und nach das Bindegewebe völlig und an seine Stelle tritt elastisches, oder besser gesagt, elastoides, so daß schließlich sich nur noch verquollen erscheinende, elastisch sich färbende Fasern vorfinden. Dieses Filz-

Fig. 4.

Reticuläres Bindegewebe eines Lidspaltenflecks mit teilweise varicöser Quellung durch hyaline und elastoide Umwandlung. Resorcin-Fuchsin- und van Gieson-Behandlung. 400fache Vergrößerung.

werk schließt sich dichter und dichter und zerfällt teilweise in Bröckel, die sich zu scholligen Massen zusammenballen.

Auch die Balken des netzförmigen Bindegewebes sind, wie wir oben gesehen haben, etwas verquollen, wenn auch nicht in demselben Maße wie die Fibrillenbündel. Daneben kann man auch hier eine Zunahme der elastisch sich färbenden Substanzen erkennen. Es treten hier und da dunklere Flecken und Pünktchen auf, über deren genaue Anordnung und Zusammenhang mit den übrigen Gewebsbestandteilen erst stärkere Vergrößerungen Aufschluß geben. Die Bilder, die man auf

diese Weise erhält, sind außerordentlich zierlich. Man gewahrt das feine Netzwerk in zarter rosa Färbung und den einzelnen Balken kleine dunkelblaue Massen in Form kleiner Pünktchen, Tröpfchen oder Ballen eingelagert (Taf. VIII, Fig. 3c).

Später werden diese Ablagerungen größer und gewinnen eine mehr unregelmäßige, zackige und knorrige Form (Fig. 4). Dann verändert sich auch die färberische Reaktion der Fasern, der rosa Ton ist einem mehr bläulichen gewichen. Die Einlagerungen verschmelzen miteinander, so daß man nun an Stelle der Fasern dunkelblau gefärbte, verschieden dicke Balken sieht, die bald spindel-, bald knotenförmig aufgetrieben sind. Durch diese Verdickungen sind die Lücken zwischen dem Gewebe kleiner geworden und nur bei Betrachtung mit Ölimmersion läßt sich die faserig schollige Masse in das dichte Netzwerk auflösen. Dazu gesellt sich noch ein Brüchigwerden der Stränge und Bänder, welches zu einem körnigen Zerfall führt. Durch späteres Verklumpen und Zusammensintern dieser Zerfallsprodukte kommen da und dort konkrementähnliche Massen zustande. (Taf. VIII, Fig. 1).[1]) Diesen letzten Grad der Veränderungen findet man übrigens nur selten. Häufiger beobachtet man die obersten Schichten der Conjunctiva noch in einem Stadium, in dem die elastisch gefärbten Körnchen der zerfallenden Balken diesen anliegen zu einer Zeit, wo in den tiefer gelegenen Partien schon außerordentlich viel neue elastische Substanz aufgetreten ist. Daraus erklärt sich das Bild, wie man es gewöhnlich beim Durchschnitt durch eine Pinguecula findet: der helle Saum unter dem Epithel ist durch das noch in Degeneration befindliche Netzwerk gebildet, während in den tieferen Schichten schon die Umwandlungsprozesse vollendet sind.

Wenn ich meine gesamten Befunde noch einmal zusammenfasse, so handelt es sich bei der Pingueculabildung zuerst um eine unter oedematöser Quellung und geringer Zellinfiltration erfolgende Zunahme des reticulären und fibrillären Bindegewebes. Daran schließt

[1]) Die Figur gibt die hier beschriebenen Verhältnisse wieder. Die Bälkchen sind meist hochgradig verquollen, elastoid degeneriert, so daß die Lücken zwischen ihnen ganz eng geworden sind. Teilweise sieht man die einzelnen Stränge gewissermaßen geborsten.

sich eine durch Ablagerung einer homogenen Substanz bedingte hyaline Quellung des Bindegewebes der Conjunctiva. Als Endprodukt der Entartung tritt dann eine Substanz auf, die eine weitgehende Analogie mit der elastischen aufweist und die ich deshalb „elastoid" nennen will.

Dadurch, daß diese Substanz den Weigertschen Farbstoff annimmt, charakterisiert sie sich als chemisch ebenso zusammengesetzt, wie die elastischen Fasern. Es ist aber deshalb durchaus nicht gesagt, daß diesen neuen elastischen Fasern auch die gleichen physikalischen Eigenschaften zukommen wie den normalen elastischen Fasern.

Während eine Zunahme von elastischen Fasern bei gewissen pathologischen Prozessen, und zwar vorwiegend solchen, wie sie im höheren Alter vorkommen, häufig beobachtet wird — ich will hier nur kurz auf die Vorgänge bei Arteriosklerose hinweisen und gleichzeitig der Arbeit von M. B. Schmidt über Altersveränderungen der Haut gedenken — ist eine elastoide Entartung des Bindegewebes bis jetzt noch nicht in größerer Ausdehnung zur Beobachtung gelangt. Ich habe mich bemüht, diese bei verschiedenen Prozessen, die mit hyaliner Degeneration einhergehen, wieder zu finden, so besonders in arteriosklerotischen Schrumpfnieren, ohne jedoch positive Resultate zu erzielen. Nur einmal gelang mir dies in der Haut. Es handelte sich um eine 65jährige Frau, die an Ulcus cruris litt. Mitten im Granulationsgewebe war eine Epithelinsel stehen geblieben, unter welcher man in reichlicher Menge elastisch gefärbte Fasern beobachten konnte, die offenbar ihren Ursprung aus verquollenem Bindegewebe genommen hatten.

Wenn ich die Ergebnisse meiner Untersuchungen mit denen früherer Autoren vergleiche und mit der Fuchsschen Arbeit beginne, so finde ich neben mancher Übereinstimmung doch auch manchen Gegensatz. Vielleicht liegen die ersten Differenzen schon in den Anschauungen über die feinere Zusammensetzung der normalen Conjunctiva. Ich habe wenigstens bei Fuchs keinerlei Angaben von dem sehr reichlichen Vorhandensein eines reticulären Bindegewebes finden können. Daß ich für die unveränderte Bindehaut eine andere Schichteneinteilung

gebe, wie Fuchs und andere Autoren, ist weniger von Bedeutung.

Die von Fuchs erwähnte, aus zusammengedrängten, noch nicht entarteten Bindegewebsfasern bestehende oberflächliche Schicht des Lidspaltenflecks ist nicht immer vorhanden. Die folgende aus Läppchen zusammengesetzte Schicht ist offenbar diejenige, in der die Degenerationsprozesse ihren Höhepunkt erreicht haben. Fuchs bezeichnet sie als den Hauptsitz der Konkremente. Die Befunde an der Episklera und Sklera stimmen mit den meinen überein.

Das Epithel habe ich, wie geschildert, im wesentlichen wenig verändert gefunden, will aber damit durchaus nicht bezweifeln, daß Veränderungen, wie Fuchs sie beschreibt, vorkommen. Hinsichtlich der sich abspielenden einzelnen Prozesse kann ich ihm in vielen Punkten beistimmen. Die drei von ihm als die wesentlichsten bezeichneten Vorgänge, Ablagerung von amorphem, freiem Hyalin, hyaline Degeneration von collagenen Substanzen, Vermehrung der elastischen Fasern habe ich ebenfalls beobachtet.

Was zunächst den ersten Punkt anbetrifft, so nehme ich an, daß die feinen Körnchen amorphen Hyalins, die er erwähnt, vielleicht identisch sind mit den von mir als elastoide bezeichneten. Daß eine Differenz in der Auffassung ihrer Natur besteht, ist daraus erklärlich, daß man früher keine derartig sicheren Reaktionen auf elastische Substanzen kannte, wie sie das Weigertsche Resorcin-Fuchsinverfahren darstellt. Jedenfalls stimmen die Angaben von Fuchs bezüglich des Verhaltens dieser Massen gegen Kalilauge und andere Reagentien überein. Die hyaline Degeneration von Bindegewebsfasern habe ich ebenfalls in reichlichem Maße beobachtet, nur betrachte ich die hyaline Quellung als eine Vorstufe der elastoiden Umwandlung. Damit ist sogleich die von Fuchs offen gelassene Frage gelöst, woher die neugebildeten elastischen Fasern stammen.

Die Arbeit von Sgrosso hat mir leider nicht im Original vorgelegen. Wenn ich sie nach den Hübnerschen Angaben beurteile, so möchte ich sagen, daß ich keine triftigen Gründe gefunden habe, die eine Unterscheidung von mehreren Formen

der Pinguecula nötig machen. Daß mir keine Form von ausgesprochener Mitbeteiligung des Epithels zu Gesicht gekommen ist, hat sicher seinen Grund in Zufälligkeiten. Ebenso habe ich nie das episklerale Gewebe besonders stark ergriffen gesehen. Aber Sgrosso bezeichnet ja selbst die bindegewebige Form des Lidspaltenflecks als die häufigste und wichtigste.

Zu der Hübnerschen Arbeit möchte ich bemerken, daß auch sie nicht das Vorkommen des reticulären Bindegewebes erwähnt. Differenzen zwischen seiner und meiner Auffassung finden sich insofern, als nach ihm verschiedene voneinander unabhängige Vorgänge sich abspielen. Im Gegensatz dazu habe ich gefunden, daß ein einheitlicher Prozeß insofern vorliegt, als elastoide Substanz als dessen Endprodukt auftritt. Nur die Art und Weise, wie die Bildung zustande kommt, ist etwas verschieden.

Sowohl die Vermehrung der elastischen Fasern wie auch die Neubildung elastoider Substanz spielen, wie wir gesehen haben, eine große Rolle bei der Bildung der Pinguecula. Beides sind Vorgänge, die im Laufe der letzten Jahre eine vielfache Bearbeitung gefunden haben. Es würde jedoch weit über den Rahmen dieser Arbeit hinausgehen, wollte ich ein eingehendes Referat über die Arbeiten liefern, welche dieses Thema behandeln. Eine genaue Zusammenstellung findet sich in den Arbeiten von Hansen und in der von Passarge und Krösing. Ich will jedoch kurz die mir am wichtigsten erscheinenden Tatsachen hervorheben.

Zunächst sind zwei grundsätzlich verschiedene Meinungen voneinander zu unterscheiden. Nach der einen ist die elastische Faser eine Bildung der Zelle, während die andere sie aus der Intercellularsubstanz entstehen läßt. Für beide Ansichten läßt sich ungefähr die gleiche Anzahl von Autoren anführen. So entsteht nach Schwann, Virchow, Donders, Boll, O. Hertwig, Deutschmann, Gerlach, Sudakewitsch, Kuskoff, Waldeyer, Poliakoff, Reinke und Loisel die elastische Faser aus der Zelle, während sie nach Gerber, Henle, Müller, Reichert, Kölliker, Leydig, Frey, Rabl-Rückhard, Ranvier, v. Braun, Kollmann und Grawitz aus der

Intercellularsubstanz sich entwickelt. Heller schließlich meint, daß beide Elemente, sowohl Zelle wie Intercellularsubstanz, elastische Fasern produzieren. Über die sich hierbei abspielenden feineren Vorgänge muß ich auf die angegebenen Arbeiten verweisen. Zum besseren Vergleich mit meinen Resultaten will ich aber auf einige neue Arbeiten etwas genauer eingehen.

Gardner faßt seine Untersuchungen in folgendem Schluß zusammen: „Die elastische Substanz entwickelt sich vollständig in dem Protoplasma der Zellen in Gestalt von außerordentlich feinen Körnchen, die gewöhnlich sphärische, selten unregelmäßige Form haben. Weder der Kern der Zelle noch die umgebende Grundsubstanz haben einen unmittelbaren oder bemerkbaren Anteil an diesem Prozeß." Dann fügt er hinzu, daß er seine Beobachtungen nur an den amniotischen Membranen gemacht hat und glaubt darum, daß man diesen Bildungsprozeß der elastischen Faser erst dann für einen allgemeinen halten könnte, wenn es gelänge, ihn auch für andere Gewebe zu bestätigen. Nach Schiffmanns Beobachtungen ist „eine Umwandlung von collagenen in elastische Fasern nicht unbedingt von der Hand zu weisen". Jores sagt in seiner Arbeit: Zur Kenntnis der Regeneration und Neubildung von elastischen Fasern: „Halten wir nun fest, daß einerseits elastische Fasern in ihrer Regeneration immer auf das alte Gewebe angewiesen sind und daß Alter und Derbheit des Bindegewebes, Chronizität des Entzündungsprozesses, Druck- und Zugwirkung teils von nebensächlicher, teils von gar keiner Bedeutung sind, so erscheint mir die vielfach geäußerte Vorstellung unhaltbar, daß sich collagene Bindegewebsfasern, falls günstige Bedingungen vorhanden sind, in elastische umwandeln könnten." Jores gelangt zu der Ansicht, daß ein ursprünglich zelliges Gewebe sich in elastisches umwandelt, wobei vielleicht ein collagenes Zwischenstadium vorkommen mag.

Im Gegensatz zu diesen Autoren stehen die Ansichten von Katzurada, Linser und Melnikow-Raswedenkow, welche meinen, daß das fertige collagene Gewebe sich in elastisches umwandelt. Katzurada erklärt nur kurz, er sei geneigt, die Differenzierungstheorie anzunehmen. Raswedenkow spricht von Bindegewebszügen, die ein bleifarbenes Aussehen erhalten

haben, was für eine Umwandlung von collagenem in elastisches Gewebe spräche.

Für die Resultate der drei letztgenannten Autoren habe ich in meinen Präparaten mancherlei Analogien gefunden, nämlich Umwandlung oder Differenzierung von collagenem zu dem von mir als Elastoid bezeichneten Gewebe. Ich konnte zweierlei Entwicklungsmodi dabei beobachten. Bei dem retikulären Gewebe ging der Prozeß vorwiegend so vonstatten, daß in dem Faserwerk kleine Körnchen und Klümpchen elastoider Substanz auftraten, die nach und nach zu größeren Massen zusammenflossen, so daß von dem ursprünglichen Bindegewebe nichts mehr zu erkennen war, während dagegen die Fibrillenbündel in toto ihr färberisches Verhalten änderten und damit ihre Umwandlung dokumentierten.

Ich habe die umgewandelten Fasern elastoid genannt, weil sie, wie gezeigt wurde, zwar eine weitgehende Ähnlichkeit mit der elastischen Substanz zeigen, aber doch schon gleich während ihres Auftretens sich als Produkte eines pathologischen Vorganges darstellen. In der Mehrzahl der Fälle trat nicht die feine geschlängelte, gradlinig konturierte Faser auf, sondern ein mehr unregelmäßiges, häufig körnig erscheinendes strangförmiges Gebilde, das die für elastisches Gewebe geforderten Reaktionen gab.

Ich möchte darum annehmen, daß auch normalerweise das elastische Gewebe seinen Ursprung aus dem collagenen nehmen kann, denn eine pathologische Neubildung ist nicht denkbar ohne analoge physiologische Wachstumsvorgänge. Ob aber dies die einzige Entwicklungsart der elastischen Faser ist, das ist eine Frage, die ich keinesfalls mit Ja beantworten möchte. Es ist sehr gut denkbar, daß es neben der nachträglichen Differenzierung auch noch andere Entwicklungsmöglichkeiten gibt, vielleicht so, wie dies Jores nach dem oben erwähnten Zitat sich vorstellt. Daß auch bei den feineren Entwicklungsvorgängen Variationen vorkommen, erhellt schon daraus, daß bei der Differenzierung des retikulären und des fibrillären Gewebes sich gewisse Verschiedenheiten ergaben.

Zum Schluß sei noch einmal der Färbung gedacht. So wertvoll sie auch ist, dort, wo es sich darum handelt, vor-

handene elastische Substanz nachzuweisen, so stellt sie doch, sobald es gilt, die feinsten Vorgänge im Anfang ihrer Bildung zu zeigen, nur ein unvollkommenes Hilfsmittel dar, das uns über alle Einzelheiten nicht genügenden Aufschluß gibt. Ich denke besonders daran, wie man sich die Umwandlung der collagenen in eine elastische Faser vorzustellen hat. Die eine Möglichkeit — und diese wird auch vielfach angenommen — wäre die, daß sich zuerst elastische Körnchen ablagern und durch nachträgliches Verschmelzen die elastische Faser bilden. Andererseits wieder betont Schiffmann ausdrücklich, daß die Umwandlung sich gleichmäßig in ganzer Ausdehnung vollziehen müßte, ohne irgendeine Körnchenvorstufe. Ich will zu diesen Fragen zunächst keine bestimmte Stellung nehmen, sondern nur konstatieren, daß bei der Pingneculabildung eine Umwandlung von collagenem in elastisches Gewebe vorkommt.

Mein hochverehrter Chef und Lehrer, Herr Geheimrat Eberth, hatte die Liebenswürdigkeit, mir diese Arbeit zu überweisen und das Material dafür mir gütigst zur Verfügung zu stellen.

Für seine weitgehende Unterstützung bei der Abfassung der Arbeit, wie die Überlassung der von ihm angefertigten Zeichnungen sei es mir gestattet, auch an dieser Stelle meinen verbindlichsten Dank auszusprechen.

Erklärung der Abbildungen auf Taf. VIII.

Fig. 1. Anastomosierende Bälkchen des reticulären Bindegewebes der Conjunctiva mit hochgradiger Quellung durch hyalin-elastoide Umwandlung aus einer Pinguecula. Vergr. 1000fach.

Fig. 2. Bälkchen reticulären Bindegewebes aus der Conjunctiva in der Umgebung des Lidspaltenflecks. a Bindegewebsbälkchen: b Unveränderte elastische Fasern in und auf den Bindegewebsbälkchen; c Reste durch den Schnitt abgetrennter elastischer Fasern; d hyalin und elastoid verändertes Fibrillenbündel. Vergr. 800fach. Resorcin-Fuchsin und van Gieson-Behandlung.

Fig. 3. Reticuläres Bindegewebe der Conjunctiva mit beginnender Ablagerung von kleinen Körnchen hyalin-elastoider Substanz. a Kapillargefäß: b Bälkchen reticulären Bindegewebes; c hyalinelastoide Massen. Vergr. 1000fach. Resorcin-Fuchsin und van Gieson.

Literatur.

1. Alt, Zur Histologie d. Pterygiums. Arch. f. Augenheilk. Bd. VI.
2. Best, Zur Pathologie d. Geschwülste d. Bindehaut. Klin. Monatsbl. f. Augenheilk. 1899.
3. Biehler, Über epitheliale Formen v. Pinguecula. Klin. Monatsbl. f. Augenheilk. 1899.
4. Bietti, Zur Frage d. el. Gewebes im menschl. Auge. Arch. f. Augenheilk. Bd. 39.
5. Davidsohn, Fragmentation d. el. Fasern. Dieses Arch. Bd. 160.
6. v. Ebner. Über eine optische Reaktion d. Bindesubstanzen auf Phenole. Sitzungsberichte d. k. Akademie d. Wissenschaften in Wien 1894.
7. Fischer, Technik u. Chemismus d. Weigertschen Elastin-Färbung. Dieses Arch. Bd. 170.
8. Derselbe, Weiteres zur Technik d. Elastin-Färbung. Dieses Arch. Bd. 172.
9. Flemming, Über Entwicklung d. collagenen Bindegewebs-Fibrillen b. Amphibien u. Säugetieren. Arch. f. Anat. u. Physiologie 1897.
10. Fuchs, Zur Anatomie d. Pinguecula. Graefes Arch. Bd. 37.
11. Gallenga,, Osservazione di Tiloma della Congiuntiva. Giorn. della R. Academ. di Med. di Torino. Fasc. 10—12, 1885.
12. Derselbe, Anotazioni di Anatomia patologica della Congiuntiva. Giorn. della R. Acad. d. Med. di Torino. Nr. 4 u. 5, 1888.
13. Gardner, De l'histiogénie du tissu elastique. Le Physiologiste Russe. 1898.
14. Graefe-Saemisch, Handbuch der Augenheilk. 2. Aufl. 1902.
15. Greeff in Orths Lehrb. d. spez. path. Anat. 9. Lief. 1. Hälfte, Berlin 1902.
16. Hansen, Über Bildung und Rückbildung d. el. Fasern. Dieses Arch. Bd. 137.
17. Hübner, Der Lidspaltenfleck. Arch. f. Augenheilk. Bd. 36.
18. Jores, Zur Kenntnis d. Regeneration u. Neubildung d. el. Gewebes. Zieglers Beitr. Bd. 27.
19. Ischreyt, Über d. el. Fasern d. Sklera d. Menschen. Graefes Arch. Bd. 45.
20. Iwanoff, Über d. el. Gewebe im Uterus während d. Gravidität. Dieses Arch. Bd. 169.
21. Katzurada, Zur Kenntnis d. regressiven Veränderungen d. el. Fasern d. Haut. Ziegl. Beitr. Bd. 31.
22. Keiji Sawada, Über Zerstörung u. Neubildung d. el. Gewebes in d. Lunge. Dieses Arch. Bd. 169.
23. Kiribuchi, Über das el. Gewebe im menschl. Auge. Arch. f. Augenh. Bd. 38.
24. Kölliker, Handbuch d. Gewebelehre d. Menschen, von V. v. Ebner. Leipzig 1902.

25. Langemack, Die Entstehung d. Hygrome. Arch. f. klin. Chir. Bd. 76. Heft 4.
26. Mall, Das reticuläre Bindegewebe und seine Beziehungen zu den Bindegewebsfibrillen. Abhandl. d. Königl. Sächs. Gesellsch. d. Wissenschaften. Leipzig 1891.
27. Melnikow-Raswedenkow, Histolog. Untersuchungen über das el. Gewebe in normalen u. path. veränderten Organen. Ziegl. Beitr. Bd. 26.
28. Michel, Lehrbuch d. Augenheilk. 1890.
29. Parsons, The Pathologie of the Eye. London 1904.
30. Passarge-Krösing, Schwund u. Regeneration d. el. Gewebes d. Haut. Monatsh. f. prakt. Dermatologie. 1894.
31. Pranter, Zur Färbung el. Fasern. Zentralbl. für allg. Path. u. path. Anat. Bd. 13.
32. Propenko, Über d. Verteilung d. el. Fasern im menschl. Auge. Graefes Arch. Bd. 55.
33. Ricker, Verflüssigung v. Bindegewebsfasern. Dieses Arch. Bd. 163.
34. Sattler, Über d. el. Fasern d. Sklera, Lam. cribros. u. d. Sehnerveneintritts. Arch. f. Anat. u. Physiol. 1897. Supplement.
35. Schiffmann, Die Histiogenie d. el. Fasern bei Organisation d. Aleuronatexsudats. Zentralbl. f. allg. Path. 1903.
36. Schmidt, Über Altersveränderungen d. Haut. Dieses Arch. Bd. 125.
37. Sgrosso, Sulla morfologia e sulla struttura varia della Pinguecula. Atti d. R. Acad. Med. Chir. di Napoli XLIX. Lavori di Clin. ocul. d. R. Univ. d. Napoli IV. 1895.
38. Stutzer, Über d. el. Gewebe im menschl. Auge. Graefes Arch. Bd. 45.
39. Tartuferi, Über el. Hornhautgewebe u. eine besondere Metallimprägnationsmethode. Graefes Arch. Bd. 56.
40. Triepel, Gelbes Bindegewebe. Anat. Anz. Bd. 15.
41. Tsutomo Inouye, Über d. Verhalten d. el. Gewebes im Magenkarzinom. Dieses Arch. Bd. 169.
42. Unna, Notiz, betr. d. Taenzersche Orceinfärbung d. el. Gewebes. Monatsh. f. prakt. Derm. Bd. 12.
43. Derselbe, Elastin und Elacin. Ibid. Bd. 19.
44. Derselbe, Basophil. Collagen, Collacin u. Collastin. Ibid. Bd. 19.
45. Vassaux, Compt. rend. de la Soc. d. Biolog. 1886.
46. Vallaro, Sulla anatomia path. dell' arco senile. Pavia 1903.
47. Wedt u. Bock, Path. Anat. d. Auges. Wien 1886.
48. Weller, Die Krankh. d. menschl. Auges. Berlin 1822.
49. Zenthoefer, Topographie d. el. Gewebes innerhalb d. Haut Erwachsener.
50. Ziegler, Bindegewebsneubildung. Zentralbl. f. allg. Path. Bd. 13.

XII.

Hypophysistuberkulose bei einer Zwergin.

Von

Dr. C. Hueter,

Prosektor am städtischen Krankenhaus zu Altona.

(Hierzu 1 Abbildung.)

Die Tuberkulose, die, wie bekannt, kaum ein Organ des Körpers verschont, hat eine Vorliebe für bestimmte Organe und Gewebe. Während einige Organe außerordentlich häufig befallen werden, wird sie in anderen sehr viel seltener angetroffen, Doch hat für gewisse drüsige Organe die frühere Annahme, daß Tuberkulose in ihnen überaus selten vorkäme, im Laufe unserer fortschreitenden Erkenntnis modifiziert werden müssen, indem Untersuchungen der neueren Zeit auch in ihnen relativ häufig Tuberkulose festgestellt haben. Dies gilt für die Speicheldrüsen, Pankreas und die Schilddrüse. Eine Ausnahmestellung nimmt in dieser Beziehung die der letzteren anatomisch und vielleich auch funktionell nahestehende Hypophysis ein.

Die Literatur über Hypophysistuberkulose ist überaus spärlich. Von einem Fall abgesehen, den M. B. Schmidt[1]) beiläufig erwähnt (ein die ganze Drüse einnehmender Solitärtuberkel), muß man schon bis zum Jahre 1862 zurückgehen, um einen Fall zu finden, den E. Wagner[2]) beschrieben hat. Wagner fand bei einem 13jährigen, unter Konvulsionen verstorbenen Mädchen, bei welchem die klinische Diagnose Skrofulose lautete, die Glandula pituitaria in eine halbkirschgroße, unregelmäßig höckerige, übrigens kugelige feste Geschwulst verwandelt, welche nur mit Mühe aus ihrer Grube entfernt werden konnte. Auf dem Durchschnitt war sie brüchig, graugelb, gefäßlos, glatt, schwach glänzend, trocken. Mikroskopisch fanden sich in einer sparsamen, homogenen Grundsubstanz gleichmäßig verteilte, runde, mittelgroße, nicht atrophische

[1]) Lubarsch-Ostertag, Ergebn. d. allg. Pathol. 5. Jahrgang, S. 918.
[2]) Arch. f. Heilkunde 1862.

Kerne. Sonst nirgends Tuberkulose im Organismus nachweisbar. Demnach müßte eine primäre Hypophysistuberkulose vorgelegen haben. Der dürftige, der damaligen Zeit entsprechende mikroskopische Befund läßt den Fall zweifelhaft erscheinen, zumal da die Diagnose damals noch nicht durch einen positiven Bazillenbefund gesichert werden konnte. Die Beschreibung paßt auch auf ein Gummi der Hypophysis. Eine Anzahl derartiger Beobachtungen ist bereits mitgeteilt worden (Beadles, Sokoloff, Weigert, Hunter, Stroebe). Wenn ich noch hinzufüge, daß Boyce, Rubert und Beadles[1]) ein „wahrscheinlich" tuberkulöses Granulom der Gld. pituitaria erwähnen, so ist damit die ganze Ausbeute der mir zugänglichen Literatur über Hypophysistuberkulose erledigt. Auch Benda, dem wir wertvolle Untersuchungen über dieses Organ verdanken, erwähnt in seiner monographischen Bearbeitung der pathologischen Anatomie der Drüse keine eigene einschlägige Beobachtung. Nach alledem scheint Hypophysistuberkulose sehr selten vorzukommen. Um so mehr rechtfertigt diese Seltenheit die Mitteilung eines derartigen Falles, der vor einiger Zeit im Krankenhaus zur Obduktion gelangte, und der auch sonst in mannigfacher Beziehung Interesse zu wecken geeignet scheint.

Antonie G., 42 Jahre. Ehefrau, stammt aus Bayern, aus einer Familie, deren Glieder vollkommen normale Körpergröße besitzen, Mitglied einer sog. Liliputanertruppe, die theatralische Vorstellungen gab. Genaueres über ihr früheres Leben war nicht in Erfahrung zu bringen. Seit drei Wochen krank, anfangs Erscheinungen von seiten des Magendarmkanals (Katarrh), später zunehmende Kopfschmerzen, seit acht Tagen bettlägerig, Menses soll sie nie gehabt haben, aber stets reichlichen Fluor.

Status praesens. Körperlänge 106 cm, graciler, wohlproportionierter Knochenbau, kindliche Form der Hände und Füße. Größter Horizontalumfang des Kopfes 50 cm. Braunpigmentierte, erbsen- bis bohnengroße unregelmäßige Flecke auf der Haut des Rumpfes. Sensorium nicht frei, Pupillen reagieren, Strabismus convergens r. Patellarreflexe erhöht, keine ausgesprochene Nackensteifigkeit, doch Bewegungen des Kopfes von vorn nach hinten anscheinend schmerzhaft. Milz vergrößert, Urinmenge vermindert, Spuren von Albumen. Körpertemperatur andauernd erhöht. Lumbalpunktion ergibt 8 ccm klarer Flüssigkeit. Unter zunehmender Trübung des Sensoriums Exitus.

Autopsie. Leidlicher Ernährungszustand, Körper wohlgebildet. Extremitäten im Verhältnis zum Rumpf gut proportioniert. Kopf- und

[1]) Ref. nach Zentralbl. f. Path. Bd. IV., S. 529.

Schamhaare gut entwickelt. Schädeldecke dünn. Nähte des Schädeldachs verknöchert. Gehirngewicht 1200 gr. Graues, sulziges Exsudat der Meningen an der Basis, besonders in der Gegend des Chiasma, des Infundibulums und in den Sylvischen Gruben, hier deutlich graue Knötchen erkennbar. Alle Organe klein, wie die eines Kindes. Herz an Größe den übrigen Organen entsprechend, blasse Färbung der Muskulatur. Alter käsiger Herd der linken Lungenspitze, akute disseminierte Miliartuberkulose beider Lungen. Von der Thymus keine Reste zu finden. Die Schilddrüse entspricht an Größe den anderen Organen des Körpers, blutreich, zeigt auch mikroskopisch keine Abweichung von der Norm, die meist kleinen Follikel enthalten häufig Colloid in mäßiger Menge. Akuter Milztumor. Nieren mit anämischer Rinde. Nebennieren auffallend groß, mit multiplen kleinen graugelben Herden der Rinde (mikroskopisch Tuberkulose). Miliartuberkel des Serosaüberzugs und des Parenchyms der Leber. Ovarien groß, derb, Oberfläche gerunzelt und gekerbt. Mikroskopisch finden sich eine Anzahl größerer und kleinerer Corpora lutea, doch nur spärliche kleine Follikel, keine reifen Follikel, keine Tuberkulose. Tuben frei von Tuberkulose, Uterustuberkulose.

Eine bald nach dem Tode aufgenommene Röntgenphotographie zeigt die langen Röhrenknochen wohlgebildet, nirgends Verdickungen oder Auftreibungen. Von knorpeligen Epiphysenlinien ist nirgends eine Spur zu erkennen.

Die Hypophysis läßt sich leicht aus ihrer Grube herausnehmen, die Sella turcica nicht erweitert. Die Drüse, die in frischem Zustand leider weder gewogen noch gemessen wurde, ist klein, jedenfalls kleiner, wie die eines Erwachsenen. Auf einem horizontal geführten Querschnitt erkennt man das graurötliche, mäßig blutreiche Drüsengewebe des vorderen Lappens, welcher durch ein graugelbes, trübes, den Infundibularteil umgebendes Gewebe verkleinert erscheint.

Die mikroskopische Untersuchung an horizontal geführten Schnitten ergab, daß nur der an den Hinterlappen anstoßende Abschnitt der Drüse erkrankt war, während der vordere Teil des Drüsengewebes im wesentlichen frei war. Am umfangreichsten war der Prozeß an unterhalb der oberen Kuppe des Organs geführten Schnitten entwickelt, in diesen erschien nur ein schmaler, halbmondförmiger Teil des Vorderlappens erhalten. Weiter nach der Basis zu nahm der Prozeß allmählich an Ausdehnung ab, so daß an Schnitten, die durch die Mitte des Hinterlappens geführt waren, nur die seitlich an den Infundibularlappen anstoßenden Teile der Drüse erkrankt waren, und zwar

rechts erheblich mehr als links. Nahe der Basis der Drüse ist die linke Seite ganz frei und nur der rechte seitliche Teil erkrankt. In einigen Schnitten zeigte sich eine Brücke tuberkulösen Granulationsgewebes, die von der einen Seite zur andern reichte und den Raum vor dem Hinterlappen frei ließ. Der letztere war vollkommen frei von Tuberkulose, nicht einmal infiltriert; der Prozeß hörte an der Grenze beider Lappen auf. Das diese trennende bindegewebige Septum ist erhalten, von den hier meist vorhandenen cystischen Bildungen ist nichts zu sehen. An den Infundibularteil schließt sich, häufig durch eine Schicht von Granulationsgewebe unterbrochen, eine breite nekrotische Zone an, die nur spärliche Lymphocyten und Kerntrümmer enthält, und in der in van Gieson-Präparaten netzförmig zusammenhängende, rot gefärbte Fasern hervortreten. Letztere erscheinen vielfach breiter, als die normalen Reticulumfasern der Drüse, die Zwischenräume zwischen ihnen etwas enger. Die nekrotische Zone nahm der obigen Darstellung entsprechend in vertikaler Richtung an Ausdehnung ab. An die nekrotische Schicht grenzt überall Granulationsgewebe, dessen Mächtigkeit fast durchweg gering war, indessen rechtsseitlich bis an die bindegewebige Kapsel des Organs heranreichte. Es besteht in typischer Weise aus epitheloiden Zellen, Lymphocyten und spärlichen Riesenzellen, zwischen denen die Reticulumfasern häufig noch erkennbar waren. Oft, und zwar besonders am Rand des Drüsengewebes, treten aus dem Granulationsgewebe mehr oder minder deutlich miliare Tuberkel hervor (siehe Textfigur). Von epithelialen Elementen war im Granulationsgewebe mit Sicherheit nichts nachweisbar. Tuberkelbazillen wurden in spärlicher Zahl gefunden. Die Grenze des Granulationsgewebes gegen die drüsige Substanz ist scharf, verläuft häufig gradlinig, jenseits dieser Grenze finden sich rechts vorn, nahe der bindegewebigen Kapsel, zwei kleine isolierte, dicht nebeneinander gelegene nekrotische Herde, von Granulationsgewebe umgeben.

An den durch die obere Kuppe der Drüse gefallenen Schnitten wird das nekrotische Gewebe nach hinten durch spärliche Bindegewebezüge begrenzt. Weiterhin sind die Schnitte tangential durch die obere bindegewebige Begrenzung des In-

fundibulums gegangen und hier zeigt eine intensive zellige Infiltration, epitheloide Zellen, Lymphocyten, kleine rundliche Nekroseherde, darunter ein kalkhaltiger. Auch hier gelang der Nachweis spärlicher Tuberkelbazillen. Von dem das Infundibulum überziehenden follikulären Gewebe fanden sich nur geringfügige Reste. An den durch das Infundibulum selbst gefallenen Schnitten zeigt sich dieses beiderseits von ebenso

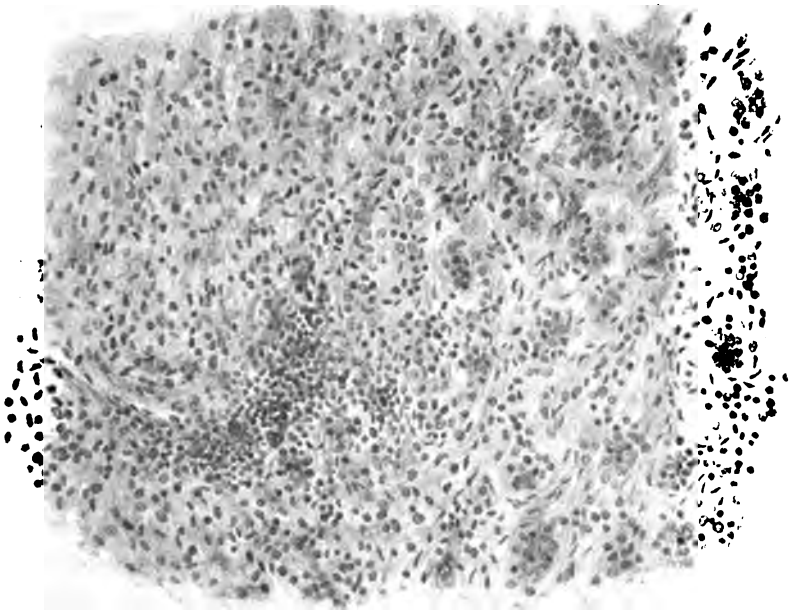

Grenze des tuberkulösen Herdes. Leitz, Ocular 1, Objektiv 5.

beschaffenen Infiltrationsschichten begrenzt. Das Gewebe des Infundibulums selbst ist frei von Tuberkulose. Leider konnte nur der bei der Herausnahme des Organs abgerissene Teil des Infundibulums untersucht werden. Am hinteren Umfang des Hinterlappens stößt an das Gewebe desselben eine schmale nekrotische Zone, die beiderseits in die seitlichen Nekroseherde des vorderen Lappens übergeht. Sie ist von den spärlichen Resten der bindegewebigen Kapsel überzogen. In den basal-

wärts folgenden Schnitten tritt an Stelle der Nekrose Granulationsgewebe und weiterhin normales Bindegewebe.

Bei dem Mangel einer Volumenvermehrung fehlen Zeichen von Kompression des Drüsengewebes fast ganz. Nur wo rechtsseitlich der größte Teil der Drüsensubstanz zerstört ist, erscheint der Rest derselben anämisch, sonst sind die Kapillaren überall weit, mit Blut gefüllt, wenn auch nicht überall gleichmäßig, oft in unmittelbarer Nachbarschaft der tuberkulösen Neubildung. Auch sonst ist eine Kompression der Drüsensubstanz durch den tuberkulösen Prozeß nicht zu erkennen. Die Follikel verliefen rund, oval oder langgestreckt, je nachdem sie in den Schnitt gefallen, Zeichen einer Atrophie des Parenchyms waren nicht vorhanden.

Zur Differenzierung der Zellgranula konnten die von Benda angegebenen Methoden mangels einer geeigneten Vorbehandlung nicht benutzt werden. Ich war deshalb auf die gewöhnliche Hämatoxylin-Eosin- resp. Hämalaun-Eosinfärbung angewiesen. Mit Hilfe dieser einfachen Methode, deren sich Schoenemann, Thom, Erdheim,[1]) bedienten, gelang die Differenzierung der epithelialen Elemente ganz gut. In Übereinstimmung mit den genannten Autoren konnte ich in so gefärbten Präparaten unterscheiden: 1. chromophobe Zellen (Hauptzellen, Kernhaufen nach Rogowitsch), 2. eosinophile (acidophile) Zellen, 3. cyanophile Zellen. Eine sichere Klassifikation für jede einzelne Zelle war oft unmöglich, da Übergänge zwischen den einzelnen Formen vorkommen. Nach Benda[2]) sind die nach seiner Methode dargestellten Granula verschiedene Funktionsstadien einer Zellart. Er nimmt an, daß die chromophoben die ruhenden, funktionslosen oder schwach funktionierenden Zellen darstellen, aus ihnen gehen die acidophilen, aus diesen die großen amphophilen Zellen hervor. Eine große Anzahl chromophiler Zellen spricht zugunsten einer physiologischen Drüsenfunktion. Nach Erdheim sind diese Zellen unter normalen Verhältnissen im mittleren Lebensalter in der Majorität. Thom[3]) hat gefunden, daß in der normalen Drüse ein Drittel aller Epithelien eosino-

[1]) Zieglers Beitr. z. path. Anat. Bd. 33. 1903.
[2]) Arch. f. Anat. u. Physiol. 1900. Physiol. Teil.
[3]) Arch. f. mikr. Anatomie. Bd. 57. 1901.

phile Eigenschaften besitzt, während die cyanophilen Zellen in geringerer Anzahl vorkommen.

Zunächst sei hervorgehoben, daß bei der 42jährigen Frau die Zahl der chromophoben Zellen über die der chromophilen überwog. Unter den letzteren war die Mehrzahl cyanophil, die eosinophilen waren an Zahl sehr viel geringer. Am zahlreichsten waren die letzteren noch in den vordersten Abschnitten der Drüse, also entfernt von den tuberkulösen Herden, an anderen Stellen waren sie spärlich vorhanden und nur einzeln zwischen cyanophilen oder auch chromophoben Zellen auffindbar. In der Nähe des tuberkulösen Granulationsgewebes fehlten die eosinophilen fast ganz. Nur in der Umgebung der kleinen, am vorderen Rand der Drüse isoliert gelegenen Herde fanden sich auch einige durch ihre leuchtend rote Farbe hervortretende acidophile Zellen. Die cyanophilen Zellen waren seltener einzeln oder zu mehreren zwischen den Hauptzellen gelagert, meist nahmen sie ganze Follikel ein und es fanden sich Gruppen derartiger Follikel nebeneinander. Diese Zellen waren oft sehr groß, der Kern oft exzentrisch, in dem dunkel gefärbten Protoplasma waren häufig Vacuolen vorhanden. In einigen Zellen erschien das Protoplasma von zahlreichen kleineren und größeren Lücken durchsetzt, in Auflösung begriffen, der Kern undeutlich färbbar oder ganz fehlend. Auf Fett konnte mangels geeigneter Fixierung nicht untersucht werden. Bemerkenswert ist, daß in dem an das tuberkulöse Gewebe anstoßenden Parenchym das Protoplasma meist hell, ungefärbt und undeutlich begrenzt war (Hauptzellen), nur sehr spärliche cyanophile Zellen werden in diesem Abschnitt angetroffen. Häufig fanden sich colloide Massen im Innern der Zellstränge, die Zellen, meist chromophob, drüsenähnlich um die zentral gelegene Colloidmasse gruppiert. In den Kapillaren waren colloide Bestandteile nicht vorhanden.

Einer Gewebspartie, links am seitlichen Rand der Drüse gelegen, muß ich noch besonders gedenken. Es fand sich hier ein kavernöses Gewebe, ohne Epithelien, weite Kapillaren. oft miteinander kommunizierend oder durch mehr oder minder breite Stromabalken voneinander getrennt. Umschlossen wurde die Gewebspartie von einer breiten Bindegewebsschicht, die, zapfenförmig in die Peripherie ausstrahlend, allmählich in die

zarten Reticulumfasern des Parenchyms überging. Derartige Befunde sind schon öfters beschrieben worden. Etwas Ähnliches habe ich mehrfach in sonst normalen Drüsen gesehen. Ich möchte den Befund im vorliegenden Fall als eine kongenitale Gewebsanomalie deuten, die vielleicht ihr Analogon in gewissen Kavernomen der Leber findet. Das Reticulum ist übrigens sonst überall normal und nirgends verdickt.

Wenn ich nun kurz den Befund resumiere, so betrifft der vorliegende Fall eine Frau mit Tuberkulose verschiedener Organe (Lungen, Nebennieren, Uterus, Hypophysis, Meningen). Von diesen schien der älteste Herd in der linken Lungenspitze zu suchen zu sein, die Tuberkulose des Uterus und der Nebennieren waren offenbar jüngeren Datums, sub finem ist eine miliare Tuberkulose der Lungen und die Meningitis hinzugetreten. Was die besonders interessierende Hypophysistuberkulose anlangt. so fanden wir eine schon in Nekrose übergegangene Tuberkulose des vorderen Lappens des Organs mit auffälliger Lokalisation der Erkrankung um den Hinterlappen herum, diesen vollkommen freilassend. Der Prozeß war jedoch nicht auf eine Umfassung des Hinterlappens beschränkt, er setzte sich auch entlang der bindegewebigen Begrenzung des Infundibulums fort. Leider war letzteres bei der Herausnahme des Gehirns abgerissen und es konnte der größte Teil des Hirntrichters nicht untersucht werden. Dieser, von Pia und Arachnoidea überkleidet, hätte wahrscheinlich eine tuberkulöse Erkrankung dargeboten und somit hätte man die Kontinuität des tuberkulösen Prozesses in der Hypophysis, in dem bindegewebigen Überzuge des Infundibulums und in den Meningen feststellen können.

Hieraus ergibt sich nun die Frage, ob nicht in dem vorliegenden Falle genetische Beziehungen zwischen Hypophysis- und Meningealtuberkulose bestehen, und wie sich die Hypophysis überhaupt bei tuberkulöser Meningitis verhält. Die nahen räumlichen Beziehungen, welche zwischen Chiasma, Infundibulum und den Sylvischen Gruben, den Prädilektionsstellen der Meningealtuberkulose und der Hypophysis, bestehen, legen die Frage nahe, ob nicht bei dieser Erkrankung eine Beteiligung des Hirnanhangs vorkommt. Thom und Benda erwähnen, daß sie bei Meningitis keine Veränderung der

Hypophysis gefunden haben, machen aber keine näheren Angaben über die Art und Ätiologie des meningitischen Prozesses. Um über das Verhalten der Hypophysis bei Meningitis tuberculosa Aufklärung zu bekommen, habe ich in sieben Fällen dieser Erkrankung das Infundibulum und die Hypophysis untersucht. Zur Technik bemerke ich, daß vor der Herausnahme des Gehirns Infundibulum und Chiasma möglichst weit hinten quer durchschnitten wurde, dann wurde nach Wegnahme des Gehirns und Abmeißelung der Sattellehne mit dem Proc. clinoid. post. die Drüse im Zusammenhang mit Chiasma und Infundibulum herauspräpariert und in Formalin gehärtet. Es wurden dann mediane Schnitte durch die Drüse, Chiasma und Infundibulum angelegt, gefärbt und untersucht. In allen Fällen fand sich der meningeale Überzug des Chiasmas und des Infundibulums schwer erkrankt. Infiltration mit epitheloiden Zellen und Lymphocyten, besonders um die Gefäße herum, beginnende Nekrose des Gewebes, zum Teil auch der Gefäßwände mit Thrombusbildung im Lumen, im Verein mit mächtiger fibrinöser Exsudation im Subarachnoidealraum und an der freien Oberfläche charakterisieren in typischer Weise den Prozeß, bei welchem die Bildung von Tuberkeln wesentlich zurücktrat. Besonders intensiv war die Fibrinexsudation im Bereich einer konstant vorkommenden gefäßreichen meningealen Falte am vorderen Rand des Chiasmas, die den Hypophysenstiel von oben her bedeckt. Ebenso fand sich häufig der spaltförmige Raum zwischen unterem Rand des Chiasmas und dem Infundibulum von Exsudat vollständig ausgefüllt. Überraschend war in einigen Fällen die sehr beträchtliche Anzahl von Tuberkelbazillen, die in mit Karbolfuchsin gefärbten Präparaten bei schwacher Vergrößerung sich stellenweise als große rote Flecken präsentierten. Am peripherischen Teil des Infundibulums, an welchem, wie es mir nach dem Studium normaler Präparate schien, die Arachnoides fehlt, und der nur von einer bindegewebigen Hülle umschlossen wird, war Fibrin nicht vorhanden und es zeigte sich nur eine mehr oder weniger dichte Infiltration dieser bindegewebigen Membran mit epitheloiden Zellen und Lymphocyten, die sich auf dem Durchschnitt am oberen und unteren Rand des Hirntrichters in kontinuierlicher Schicht ausbreitete

und mitunter eine erhebliche Verbreiterung des ursprünglichen Gewebes bedingte. In einem Falle war hier auch beginnende Nekrose zu sehen. Das unter der bindegewebigen Membran in dünner Schicht auf der oberen Fläche des Trichters befindliche Hypophysisgewebe, das den bekannten Chiasmafortsatz der Hypophysis darstellt, fand sich fast in allen Fällen wohlerhalten, häufig waren die obersten Schichten infiltriert und nur in zwei Fällen konnte ich im Bereich dieses Gewebes miliare Tuberkel beobachten. Der Chiasmafortsatz des Hirnanhangs reicht häufig bis in den Winkel zwischen Chiasma und Infundibulum hinein, und hier konnte ich in einem Falle, in dem sich das Hypophysisgewebe pyramidenförmig bis zu der oben erwähnten meningealen Falte am vorderen Rand des Chiasmas erhob, dies völlig intakt, ohne Infiltrat, von fibrinöszelligem Exsudat rings umgeben finden. Niemals wurde eine Infiltration oder gar Tuberkelproduktion im Gewebe des Hypophysenstiels selbst beobachtet. Mit der bis jetzt gegebenen Darstellung war nun in dreien der untersuchten Fälle der Befund erledigt. In den vier anderen konnte noch eine weitere Ausdehnung des tuberkulösen Prozesses beobachtet werden. Es wurde nämlich tuberkulöses Gewebe auf dem Operculum, in welches die bindegewebige Hülle des Hypophysenstiels unmittelbar übergeht, nachgewiesen, und zwar in den vier Fällen oberhalb der Insertionsstelle des Stiels, in zweien von diesen auch unterhalb desselben. Erwähnen muß ich, daß nur der mediane, in der Ebene des Infundibulums liegende Teil des Operculums untersucht wurde. Das Operculum bildet die dünne bindegewebige Begrenzungsmembran des Drüsengewebes, und auf dieser Membran war ein schmaler Streifen tuberkulösen Granulationsgewebes vorhanden, bestehend aus epitheloiden Zellen, Lymphocyten und einigen Riesenzellen, Tuberkelbazillen fehlten nicht, einige kleinere nekrotische Partien waren auch bemerkbar. Dieses Gewebe schloß sich unmittelbar an die Infiltration der bindegewebigen Membran des Hypophysenstiels an und reichte in verschieden weiter Ausdehnung nach vorn. Unterhalb der Insertionsstelle des Hypophysenstiels war die Ausbreitung des tuberkulösen Gewebes auf dem Operculum entsprechend dem beschränkten Raum weit geringer, und dieses

fand an der Insertionsstelle des Periosts der Sattellehne ihr Ende. Ich sagte oben, daß das tuberkulöse Gewebe dem Gewebe des Operculums aufgelagert war, in diesem Falle war das letztere gut erkennbar und erhalten. Bei zwei Beobachtungen war es aber bereits infiltriert, die Fasern waren durch epitheloide Zellen auseinandergedrängt, in einem Falle hatte sich bereits Nekrose und Infiltration des anstoßenden Drüsengewebes eingestellt, es waren Tuberkel am Rand des letzteren zu erkennen. Hier schien der Prozeß direkt auf das Drüsengewebe überzugreifen. Der letztere Fall ist auch besonders dadurch bedeutungsvoll, daß der Hypophysisstiel sehr kurz war und die fibrinöse Exsudation der meningealen Falte am vorderen Rand des Chiasmas direkt in das tuberkulöse Gewebe auf dem Operculum überging. Niemals aber wurden isolierte Tuberkel im Innern der Drüse selbst gesehen, der tuberkulöse Prozeß schien sich stets nur per continuitatem zu verbreiten.

Aus obiger Darstellung geht hervor, daß in den untersuchten sieben Fällen von Meningitis tuberculosa niemals eine tuberkulöse Erkrankung der Hypophysis auf dem Blut- oder Lymphwege beobachtet wurde. Die Tuberkulose kann sich von den Meningen auf den Hypophysenstiel und von da aus auf das Operculum ausbreiten und kontinuierlich durch dieses die Peripherie der Hypophysis angreifen. Diese Beobachtung spricht weiterhin zugunsten einer relativen Immunität des Hypophysis gegen Tuberkulose.

Wenn wir nun von diesen neu gewonnenen Gesichtspunkten aus die Beziehungen zwischen Hypophysis und Meningealtuberkulose in dem zuerst mitgeteilten Fall einer Betrachtung unterziehen, so erscheint es sehr unwahrscheinlich, daß die Tuberkulose der Gland. pituitaria sich an die Meningealtuberkulose angeschlossen hat, wenn auch a priori die Lokalisation des Prozesses in den hintern Abschnitten des Vorderlappens und die Infiltration der bindegewebigen Hülle des Hypophysenstiels zugunsten dieser Auffassung zu sprechen schien. Gegen die letztere spricht auch die Anamnese des Falles. Wenn wir den Beginn der Meningealtuberkulose mit dem Eintritt der Bettlägerigkeit der Patienten annehmen, müßte sich der tuberkulöse Prozeß in der Drüse in weniger als 14 Tagen abgespielt

haben, und diese Zeit ist zu kurz dafür, daß es in ihr zu einer Zerstörung des größten Teils der Drüse kommen könnte, besonders wenn man die geringe Disposition der Blutgefäßdrüsen überhaupt zu Tuberkulose bedenkt und den im Verhältnis zu dem epithelialen geringfügigen Anteil des bindegewebigen Reticulums in Betracht zieht. Der ganze Befund spricht dafür, daß der tuberkulöse Prozeß in der Drüse unabhängig von der Meningitis entstanden und sehr chronisch verlaufen ist.

Ist diese Auffassung richtig, dann ergibt sich aus ihr ohne weiteres die Frage, ob die Entstehung der Meningitis durch kontinuierliches Übergreifen des Prozesses in der Hypophysis auf die Meningen zu erklären ist. Ein wichtiges Glied in der Kette der Beweisführung, der Nachweis einer tuberkulösen Erkrankung des zentralen Teils des Infundibulums bezw. seiner bindegewebigen Begrenzung, fehlt. Und wenn wir eine solche nach Analogie der andern untersuchten Meningitisfälle annehmen können, wird man höchstens die Möglichkeit einer genetischen Beziehung zwischen Hypophysis- und Meningealtuberkulose in dem genannten Sinne zugeben können. Andererseits spricht das überaus häufige gemeinschaftliche Vorkommen von Miliartuberkulose der Lungen und Meningitis, wie in dem vorliegenden Fall, zugunsten einer metastatischen Erkrankung der Hirnhäute, unabhängig von der Hypophysistuberkulose. In dem vorliegenden Fall eine sichere Entscheidung zu treffen, halte ich nicht für möglich.

Unter der Voraussetzung, daß das tinktorielle Verhalten des Protoplasmas der Drüsenepithelien Schlüsse auf die Funktion der Zellen zuläßt, wie das von einigen Autoren angegeben ist, ist die Feststellung von Interesse, ob und inwiefern eine Beeinträchtigung der Funktion der Drüsenzellen durch den tuberkulösen Prozeß erfolgt. Die Untersuchung der Hypophysis in den oben erwähnten Meningitisfällen ließ in dieser Beziehung keine Abweichung von der Norm erkennen, es waren granulierte Zellen in einer dem normalen Verhalten entsprechenden Menge vorhanden, in gleichmäßiger Ausbreitung über den ganzen Drüsenquerschnitt, mit Überwiegen der acidophilen Zellen. In den meisten der obigen Fälle bestand chronische Lungenphthise, und somit würde sich eine Beeinflußung der Funktion

der Hypophysiszellen weder durch die chronische Phthise noch auch durch die tuberkulöse Meningitis aus diesem Befunde ergeben. Anders ist das Verhalten, wenn der tuberkulöse Prozeß in dem Organ selbst sich abspielt. Sowohl in dem oben mitgeteilten Fall von Hypophysistuberkulose, als auch in einem zweiten der Serie von Meningitisfällen entstammenden, in welchem das tuberkulöse Gewebe nach Durchbrechen des Operculums im Übergang auf die Drüsensubstanz begriffen war, machte sich in der Nähe der tuberkulösen Neubildung ein auffälliger Mangel an chromophilen Zellen bemerkbar, besonders an eosinophilen, während cyanophile in dieser Zone in mäßiger Anzahl angetroffen wurden. Ich glaube nicht, daß dieser Befund ein rein zufälliger ist. Vielleicht ist auf Grund dieser Beobachtung die Auffassung berechtigt, daß die Drüsenepithelien durch Diffusion der Toxine in ihrer Funktion geschädigt werden und in den ruhenden chromophoben Zustand übergehen.

Bisher habe ich unberücksichtigt gelassen, daß der eingangs beschriebene Fall nicht ein normales Individuum, sondern eine Zwergin betrifft. Autopsiebefunde bei zwerghaften Menschen sind bisher in nicht allzugroßer Zahl mitgeteilt worden, und dann rechtfertigt wohl das gleichzeitige Vorkommen von Hypophysiserkrankung und Zwergwuchs ein näheres Eingehen auf diese pathologischen Zustände. Ich brauche kaum zu erwähnen, daß Zwergwuchs keine einheitliche Pathogenese hat und aus sehr verschiedenen Ursachen entstehen kann. Hier kommen Kretinismus, Rachitis, Chondrodystrophia foetalis, kongenitale Knochendefekte, vielleicht Osteogenesis imperfecta in Betracht. Alle diese Prozesse haben gemeinschaftlich, daß die Wachstumsstörungen bei ihnen Difformitäten der Knochen und eine Disproportionalität in der Länge und Dicke der einzelnen Skeletteile zur Folge haben, die auch im späteren Leben erkennbar bleibt und für bestimmte Hemmungen im Wachstum sehr charakteristisch ist. Von alledem war in unserm Falle nicht die Rede. Der Körper unserer Zwergin war in jeder Beziehung wohlgebildet, alle Glieder gut proportioniert, die Röntgenuntersuchung ließ keine Difformitäten der Knochen erkennen. Die Form des Schädels zeigte nichts Abnormes, der

Umfang des Kopfes, die zierlichen Hände und Füße entsprachen, wie die Körperlänge von 106 cm, einem Kinde von sechs Jahren. Kretinismus war nach dem Befund des Schädels und der Schilddrüse auszuschließen. Zugunsten dieser Auffassung ist wohl auch die Beschäftigung unserer Zwergin als Schauspielerin zu verwerten. Der Fall ist daher zu den proportionierten Zwergen zu rechnen und als echte Nanosomie anzusehen.

Von dieser hat v. Hansemann[1]) zwei Formen unterschieden, Nanosomia infantilis und N. primordialis. Die Zwerge der ersteren Art haben das Eigentümliche, daß sie normal groß geboren werden, daß aber ihr Wachstum in den ersten Lebensjahren oder später sistiert oder wenigstens ungenügend ist. Bei diesen Zwergen bleiben die Epiphysenlinien bis ins hohe Alter erhalten, ihr Knorpelmaterial bleibt unverbraucht liegen oder leistet quantitativ zu wenig. Solche Zwerge können späterhin im Alter von 30—36 Jahren noch wachsen, wie Joachimsthal nachgewiesen hat. Sie bleiben aber Zeit ihres Lebens infantil, die Stimme bleibt kindlich, der Haarwuchs spärlich, die Geschlechtsentwicklung unvollkommen, die psychischen Funktionen entsprechen denen eines Kindes. Ob derartige Zwerge Zeichen von Infantilismus an den innern Organen besitzen, ist noch nicht sicher gestellt. Die zweite Gruppe, die Nanosomia primordialis, zeichnet sich dadurch aus, daß die ihr zuzurechnenden Zwerge abnorm klein geboren werden. Sie bleiben auch späterhin klein, doch erreichen sie einen definitiven Abschluß ihres Wachstums, indem ihre Epiphysenknorpel etwa zu derselben Zeit, wie bei normalen Menschen verknöchern. Die Geschlechtsorgane entwickeln sich in normaler Weise. An den innern Organen können nach v. Hansemann Zeichen von Infantilismus vorhanden sein, wie persistierender Thymus, Erhaltung der Nierenrenculi, eines abnorm langen Mesocolons, trichterförmiger Abgang der Appendix.

Wenn auch über die Kinder- und Jugendjahre der kleinen Frau anamnestisch nichts bekannt ist, so können wir doch nach dem Befund annehmen, daß es sich um primordiale

[1]) Berliner klin. Wochenschr. 1902, Nr. 52.

Nanosomie handelt. Die Epiphysenknorpel waren vollständig verknöchert, die äußeren und inneren Genitalien gut entwickelt, über eine Anomalie des Uterus (Adenomes) und die Tuberkulose des Organs werde ich an anderer Stelle ausführlich berichten. An den inneren Organen waren Zeichen von Infantilismus nicht wahrzunehmen. Von der Thymus war nichts mehr nachzuweisen. Die Nieren zeigten eine vollkommen glatte Oberfläche, die Furchen der Renculi waren auch nicht andeutungsweise vorhanden. Von einem abnorm langen Mesocolon ist in dem Protokoll nichts vermerkt, auf die Abgangsstelle des Appendix ist wohl nicht geachtet worden.

Was die Blutgefäßdrüsen der Zwergin betrifft, so habe ich schon erwähnt, daß die Schilddrüse makroskopisch und mikroskopisch völlig normales Verhalten zeigte. Auffällig war die Größe der Nebennieren. Sie übertrafen sogar das Durchschnittsmaß für einen normal großen Menschen. Dabei waren die tuberkulösen Herde in ihnen zu unbedeutend, als daß sie die Vergrößerung hätten bedingen können. Die mikroskopische Untersuchung wies nach, daß neben den tuberkulösen Partien sehr reichlich normales Nebennierengewebe vorhanden war. Auch wenn man bedenkt, daß die Größe der Organe unter normalen Zuständen sehr bedeutenden Schwankungen unterworfen ist, war ihre relative Größe sehr auffallend. Es ist möglich, daß sich die Nebennieren so, wie sie bei der Geburt angelegt waren, als relativ große Organe unverändert erhalten haben. Dann würde man in ihrer absoluten und relativen Größe bei der 42jährigen Zwergin einen infantilen Zustand erblicken. Eine vikariierende Hypertrophie der Nebennieren zugunsten der ausgefallenen Funktion eines andern Organs, etwa der Hypophysis, läßt sich schwer annehmen. Die Größe der Nebennieren erscheint ferner bemerkenswert im Hinblick auf die neuerdings von Linser[1]) behaupteten Beziehungen zwischen Nebennieren und Körperwachstum. Seine Behauptungen basieren auf dem Befund eines malignen Adenoms der Nebenniere bei einem 5½jährigen Knaben, dessen Körpergröße und Entwicklung etwa der eines 14—15jährigen entsprachen. Nach Linser

[1]) Beitr. z. klin. Chir. Bd. 37. 1903.

würden die spezifisch funktionierenden Zellen des Tumors für den Riesenwuchs verantwortlich zu machen sein. Es erscheint mir unzulässig, aus dieser einzelnen Beobachtung allgemeine Schlüsse zu ziehen, wie überhaupt die Beziehungen zwischen Nebennieren und Körperwachstum noch weiterer eingehender Untersuchungen bedürfen.

Bezüglich der Tuberkulose der Nebennieren sei noch erwähnt, daß bei einem von v. Recklinghausen beschriebenem Zwerg eine Verkäsung dieser Organe gefunden wurde, die Krämpfe und den Tod zur Folge hatte. Dabei erwägt v. Recklinghausen eine ursächliche Beziehung dieser Erkrankung zu der Wachstumsstörung. Für unsern Fall muß ich eine solche Beziehung durchaus ablehnen.

Was die Ovarien anlangt, so entsprechen sie an Größe ungefähr denen einer normal großen Frau im 42. Lebensjahr, sind also im Verhältnis zu der Kleinheit der andern Organe zu groß, relativ, nicht absolut zu groß. Mikroskopisch verhalten sie sich, wie die Ovarien einer Frau, die sich dem Klimakterium nähert, die Follikel sind klein, reife Follikel kaum noch zu finden. Die Furchen und Runzeln der Oberfläche, zahlreiche größere und und kleinere Corpora lutea beweisen, daß die Organe in normaler Weise funktioniert haben.

Schließlich muß ich nochmals auf die Hypophysis zurückkommen. Wie wir oben gesehen haben, sind zwei Drittel bis drei Viertel der Drüse bei der Zwergin durch den tuberkulösen Prozeß zerstört. Entsprechend der kindlichen Größe des Schädels war die Sella klein und die Drüse ebenfalls. Der Termin des Beginns der tuberkulösen Erkrankung der Hypophysis läßt sich schwer bestimmen. Indurative Prozesse fehlten vollkommen. Jedenfalls hat die Hypophysistuberkulose mit dem Zwergwuchs nichts zu tun, und ich möchte das Vorkommen beider Prozesse nebeneinander als ein rein zufälliges betrachten. Man muß Benda zustimmen, wenn er vorläufig der Hypophysis noch keine Bedeutung für die Anomalien des Körperwachstums beilegen will. Wenn Hutchinson in der Hypophysis ein wachstumregulierendes Zentralorgan erblicken will, so glaube ich, daß man ihm darin nicht folgen darf. Eine derartige Anschauung findet in anatomisch-histologisch

nachweisbaren Veränderungen der Hypophysis keine Stütze. Auf jeden Fall fehlt bisher der Nachweis, daß Erkrankungen der Hypophysis einen wachstumshemmenden Einfluß auf den Organismus gehabt haben.

Funktionelle Ausfallerscheinungen infolge der Hypophysiserkrankung waren bei unserer Zwergin nicht vorhanden. Soweit ich die Literatur übersehe, waren in keinem der beschriebenen Fälle von Gumma der Hypophysis und auch nicht in dem von M. B. Schmidt beobachteten Fall, in welchem ein die ganze Drüse einnehmender Solitärtuberkel vorlag, Symptome von Akromegalie nachzuweisen. Bei Akromegalie scheint es sich besonders um hyperplastische Prozesse der Hypophysis zu handeln. In neuerer Zeit sind einige Fälle von allgemeiner Adiposität auf Erkrankungen der Hypophysis bezogen worden. So hat Madelung[1]) einen Fall von Adipositas universalis bei einem Mädchen mitgeteilt, bei welchem möglicherweise eine Verletzung der Hypophysis durch Schuß vorlag. Er ist geneigt, einen genetischen Zusammenhang zwischen traumatischer Verletzung des Hypophysis und der Adiposität anzunehmen. In der Diskussion zu diesem Vortrag berichtet Stolper über einen Fall von Akromegalie und Adiposität, in dem ein metastasierendes Adenom der Hypophysis gefunden wurde. Bei dieser Gelegenheit hat Benda mit Recht betont, daß bei Hypophysiserkrankungen destruktiven Charakters hypophysiprive Symptome bisher noch nicht beobachtet sind. Weder von Akromegalie noch von Adiposität war in unserem Fall etwas zu bemerken.

Wenn Veränderungen der Hypophysis in genetische Beziehung zu Zwergwuchs gebracht werden sollen, müßte der Nachweis einer angeborenen Anomalie oder eines in frühester Kindheit eingetretenen pathologischen Prozesses in der Drüse geführt werden. Die einzige derartige Beobachtung rührt von Benda[2]) her, welcher ihr indessen keine große Bedeutung zuschreibt. Benda fand bei einem 38jährigen Zwerge ein haselnußgroßes Teratom der Hypophysis, welches vom Infundibulum in die Sella turcica hineinragte. In dem ganz atrophischen Drüsenrest waren die Epithelien mit Pigment angefüllt,

[1]) Verhandl. des Chirurgenkongresses 1904.
[2]) Berl. klin. Wochenschr. 1900, Nr. 52.

typische Granulierung der Zellen war nur vereinzelt zu erkennen. Er citiert zugleich einen von Hutchinson publizierten Fall: bei einem Zwerge wurde eine Atrophie der Hypophysis durch ein Fibrom gefunden, eine Beobachtung, aus der nicht hervorgeht, zu welcher Zeit die Geschwulstbildung erfolgt ist. Weitere Befunde der Hypophysis bei Nanosomie habe ich in der Literatur nicht erheben können.

Erwähnen will ich schließlich noch, daß in unserem Fall Gefäßveränderungen fehlten. An der Mitralis waren keine etwa Insufficienz bedingenden Klappenveränderungen zu sehen, wie sie Gilbert und Rathery[1]) bei „Nanisme mitral" beschrieben und zur Erklärung der Nanosomie herangezogen haben. Ebens war die Aorta nicht abnorm eng, wie in dem von Hödlmoser[2]) mitgeteilten Fall von Zwergwuchs. Eine atavistische Form des Zwergwuchses in unserm Fall anzunehmen, wie sie Poncet und Leriche[3]) beschrieben haben, lag keine Veranlasssung vor, da über die Vorfahren unserer Zwergin nichts bekannt war.

Die Untersuchung der inneren Organe unserer Zwergin, insbesondere der Drüsen mit innerer Sekretion hat somit eine Erklärung der Nanosomie nicht ergeben. Jedenfalls konnte die Untersuchung dieser Organe nicht feststellen, daß sie einen deletären, hemmenden Einfluß auf das Körperwachstum gehabt haben. Was die letzte Veranlassung für die abnorme Kleinheit des Organismus gewesen ist, bleibt demnach ebenso dunkel wie zuvor. Vielleicht liefern späterhin einmal die noch nicht verknöcherten Epiphysenknorpel von Zwergen aus jüngern Jahren wertvolles Untersuchungsmaterial für die Pathologie des Zwergwuchses.

[1]) Presse médicale Nr. 37, 38. 1900.
[2]) Wiener klin. Wochenschr. Nr. 15. 1899.
[3]) Lyon médical. Nr. 43. 1903.

XIII.

Riesenleberzellen bei angeborener Syphilis.

(Aus dem Pathologischen Institut zu Genf.)

Von

Dr. Rudolf Oppenheimer,

Assistenten des Instituts.

(Hierzu Taf. IX.)

Die aus dem Heidelberger Pathologischen Institut stammende Arbeit Binders,[1]) welcher einen Fall von kongenitaler Lebersyphilis mit Bildung merkwürdiger epithelialer Riesenzellen genauer beschreibt und analysiert, ist der Anlaß zu vorliegender Mitteilung. Wir verfügen über eine nicht ganz kleine Folge analoger Beobachtungen, deren erste von Herrn Professor Askanazy im Jahre 1890 gemacht ist; sie wurde für so eigenartig gehalten, daß weiteres Material zu histologischen Studien bis heute aufgehoben ist. Die in Rede stehende Riesenzellenbildung wurde später noch in drei anderen Lebern syphilitischer Neugeborener oder kleiner Kinder beobachtet. Zu diesen vier mir zur Verfügung gestellten Fällen kommen noch zwei weitere hinzu, indem es bei elf Lebern syphilitischer Neugeborener, die ich einer histologischen Prüfung unterwarf, noch zweimal gelang, ganz entsprechende Riesenzellenformationen anzutreffen. Obwohl es unstatthaft wäre, aus dieser im ganzen immerhin kleinen Zahl statistische Ableitungen machen zu wollen, steht doch nach unseren Befunden so viel fest, daß eigenartige Riesenzellenbildungen in syphilitischen Lebern Neugeborener keinen ganz seltenen Befund darstellen. Um so bemerkenswerter ist, daß diesen Bildungen in der Literatur fast gar keine Beachtung zuteil geworden ist. Außer Binder haben nur noch Hecker und Babes in je einem Falle kurze Angaben über ähnliche Veränderungen der syphilitischen Leber gemacht.

Die sechs uns zur Verfügung stehenden Fälle betreffen syphilitische Foetus und Neugeborene, bei denen die klinischen

[1]) Einschlägige Literatur am Schluß der Arbeit.

Symptome und anatomischen Organveränderungen die Diagnose Lues sicher stellten (vgl. unten). Zusammenfassend können wir bemerken, daß Riesenzellen sich nur in denjenigen Lebern fanden, welche auch sonstige pathologische Veränderungen aufwiesen. In den von syphilitischen Kindern stammenden Lebern, welche keinerlei Entzündungs- oder Degenerationserscheinungen zeigten, waren auch Riesenzellen nicht zu konstatieren. Wir schildern zunächst die einzelnen Beobachtungen und verweilen bei dem ersten Fall etwas ausführlicher, um die folgenden kürzer erledigen zu können.

Fall 1.

Die Leber zeigt vielfach ausgesprochene Läppchenzeichnung, während an anderen Stellen durch den Zerfall der Leberzellbalken das Strukturbild der Leber verwischt zu sein scheint. Eine schärfere Prägung einer acinösen Struktur kommt namentlich dadurch zustande, daß sich vom periportalen Bindegewebe aus ein mittlerer Grad von Cirrhose entwickelt hat. Das Gewebe der Glissonschen Scheide ist verbreitert und bildet dickere Streifen oder Halbringe. Es ist im ganzen ziemlich reich an bindegewebigen Zellen und kleinen Rundzellen. Die Infiltration kann aber stellenweise so weit gehen, daß das periportale Bindegewebe von Leukocyten — auch von solchen mit gelappten Kernen — reichlich durchsetzt ist. Die Gallengänge sind nicht wesentlich vermehrt. Die Proliferation des Bindegewebes setzt sich noch etwas zwischen die Leberzellen fort und vielfach erscheinen die nach van Gieson rot gefärbten Faserbälkchen zwischen den Leberzellen stärker entwickelt als in der Norm, indem sich dort kleine Faserbündel präsentieren. Am auffallendsten sind nun die Veränderungen an den Leberzellen selbst. Zunächst sind die Zellbalken mehrfach in ihrer Kontinuität unterbrochen. Diese Zerlegung der Leberzellbalken in weiter auseinanderstehende Zellindividuen kann schon darum nicht artifiziell sein, weil die einzelnen Zellen vielfach von Bindegewebslinien umgrenzt sind. Unter den Leberzellen befindet sich eine größere Zahl, welche keine Besonderheiten darbietet. Sodann beobachtet man eine je nach den Leberpartien wechselnde Menge von Zellen, die durch allmählichen Schwund ihrer Kerne in nekrotische Schollen umgewandelt werden. Bei Immersionsbetrachtung charakterisieren sich die nekrotischen Leberschollen als teils grobkörnige, teils hyaline, von unregelmäßigen Vacuolen durchsetzte Körper, in denen man hier und da noch den schattenhaft gefärbten Kern rekognoszieren kann. Manche der nekrotischen, etwas glänzenden Schollen färben sich mit sauren Anilinfarben (Eosin, Pikrinsäure) tief und leuchtend. Was die Verteilung der Lebernekrosen angeht, so bilden sie unregelmäßig verstreute Flecke, die an einzelnen Stellen der Leber reichlich entwickelt sind, während sie an anderen sich nur spärlich finden. Eine gewisse Bevorzugung der Lokali-

sation kommt den zentralen Abschnitten der Läppchen zu. Die nekrotischen Leberschollen enthalten manchmal gelbliches, körniges Pigment.

Was neben den nekrotischen Leberzellen besonders ins Auge fällt, sind die in stattlicher Anzahl in der ganzen Leber verbreiteten, mannigfaltig gestalteten Riesenzellen. Sie finden sich bald mehr vereinzelt, bald zu größeren Gruppen vereinigt, und scheinen namentlich in der Peripherie der Läppchen zahlreich entwickelt. Sie verdienen den Namen der Riesenzellen, weil sie große, rundlich-ovale oder langgestreckte einheitliche Protoplasmaklumpen repräsentieren, welche immer größere Massen von Kernen — wir zählten bis zu 50 — enthalten. Bisweilen sind die Kerne so dicht gehäuft, daß man ihre Zahl gar nicht angeben kann. Fast auf den ersten Blick fällt die Ähnlichkeit dieser Riesenzellen mit Leberzellen auf, denen sie in bezug auf Kernform, sowie in bezug auf Färbbarkeit und Struktur des Protoplasmas völlig gleichen. Was die Zusammengehörigkeit der Riesenzellen mit den Zellen des Leberparenchyms weiter nahelegt, ist ihre Einrangierung in die Leberzellenbalken derart, daß Teile des Balkennetzes durch eine oder mehrere Riesenzellen gebildet werden. Man muß sich demgemäß die Frage vorlegen, ob diese Riesenzellen nicht vielleicht nur Zellbalken sind, deren Zellkonturen nicht deutlich hervortreten. Doch ist eine Verwechslung mit Leberzellenbalken schon darum auszuschließen, weil einmal die Riesenzellen ganz runde, unregelmäßige Gestalt annehmen, sodann die Gruppierung der Kerne für einen einheitlichen Zellcharakter spricht. Die Kerne liegen teils in dichten Haufen neben- und übereinander im Innern der Zellen, teils bilden sie lange Ketten, wo die einzelnen Kerne aufeinanderfolgen, ohne von einem breiteren Protoplasmasaum getrennt zu sein. Gelegentlich, aber nur ausnahmsweise, gruppieren sich die Kerne als Kranz in den peripherischen Partien des Protoplasmas, so daß der zentrale Teil ein kernloses Protoplasma darstellt und eine gewisse Ähnlichkeit mit den tuberkulösen Riesenzellen entsteht, ohne daß jedoch der Langhanssche Zelltypus vollständig erreicht wird. Manchmal sind die Kerne so verteilt, daß sie sich an diagonal gegenüberliegenden Punkten angehäuft haben, oder sie liegen an dem einen, kolbenförmig angeschwollenen Pol der Zelle beisammen, während der übrige langgestreckte Zelleib vollkommen kernlos erscheint. Es sind dies diejenigen Formen, welche auch Babes beschreibt und die er als Knospenbildungen auffassen will. An manchen Riesenzellen erscheint das Protoplasma schaumförmig von Vacuolen durchsetzt, andere zeigen an den Rändern lacunenförmige Ausbuchtungen, an welche sich einkernige Leberzellen anlehnen, die gegen die Riesenzelle mehr oder weniger scharf abgegrenzt sind. Einige dieser letzteren endlich stehen durch Protoplasmabrücken mit Leberzellen oder nekrotischen Protoplasmaklumpen in Verbindung. Vielfach findet man übrigens als Übergänge zu den Riesenzellen voluminöse Leberzellen mit 2, 3 und mehr Kernen. Bemerkenswert sind auch Kernformen in kleineren Zellen, die oft etwas gesättigter gefärbt erscheinen und eine lappige, eingeschnürte Form darbieten, Kernbilder,

die für eine Vermehrung der Kerne durch Amitose sprechen. (Vgl. Taf. IX, Fig. 4 b.) Andererseits lassen sich auch an den größeren Leberzellen und an den Riesenzellformen teilweise degenerative Kernveränderungen nachweisen: Der Kern erscheint zackig, geschrumpft, abgeplattet, manchmal wie eine leere, zusammengefallene Blase und färbt sich schließlich nur ganz schattenhaft. Auch große, vollkommen kernlose Protoplasmaklumpen, welche wahrscheinlich das letzte Stadium dieser Prozesse darstellen, liegen unter den Leberzellen umher. In und zwischen den nekrotischen Zellen sind vereinzelte Leukocyten mit dunkelgefärbtem Kern sichtbar.

In dem ganzen Lebergewebe verstreut sind, bei schwacher Vergrößerung durch ihre dunkle Kernfärbung auffallende, rundliche Herde. Sie liegen größtenteils innerhalb der Leberläppchen und besitzen eine vornehmlich intrakapilläre Lage. Zum größten Teil bestehen sie aus runden Zellen mit einem deutlichen Kern, der dunkler tingiert ist als derjenige der Leberzellen. Ihr Protoplasma ist nach Ausweis der Methylenblaupräparate ausgesprochen basophil. Zwischen diesen Elementen liegen kleine, runde Zellen, von denen man fast nur den schwärzlichen Kern sieht, und welche wahrscheinlich kernhaltige rote Blutkörperchen darstellen. Diese Zellen entsprechen den Blutbildungsherden der normalen foetalen Leber und zeigen vereinzelt noch erkennbare Mitosen. Manchmal findet man die dunkelkernigen Zellelemente in Lacunen von Leberzellen oder anscheinend im Innern ihres Protoplasmas, eine Lagebeziehung, auf welche E. Neumann zuerst hinwies.[1]) Sie kommen auch in den Riesenzellen vor, wie Fig. 1, Taf. IX beweist. Übrigens gelang es auch an vereinzelten Stellen, Megakaryocyten aufzufinden, die sich durch ihre intravasculäre Lagerung und die lappige, unregelmäßige hyperchromatische Kernfigur charakterisieren.

Den Gefäßen der Leber wurde besondere Aufmerksamkeit geschenkt, weil die Nekrosen des Lebergewebes die Beachtung der Zirkulationsverhältnisse besonders nahelegten. An den Pfortaderästen und Lebervenen war, von einer mäßigen Erweiterung der Gefäße abgesehen, nichts pathologisches zu bemerken, insbesondere keine Verschlüsse. Nur reicht die entzündliche Infiltration des periportalen Bindegewebes stellenweise bis in die Wand der Pforaderästchen und auch bis an das Epithel der Gallengänge heran, zuweilen dringen Leukocyten sogar in das Innere der Gallengänge vor. Die Leberarterien waren im allgemeinen frei von Veränderungen, nur macht hier und da die vermehrte Zahl gequollener Endothelien eine leichte Endothelwucherung wahrscheinlich. Der Inhalt der Gefäße ist reich an kernhaltigen Elementen, von denen ein großer Teil als Leukocyten angesprochen werden muß.

Fall 2.

Makroskopisch: Speckig-gummöser Leberknoten nahe der Vena portae.

[1]) Arch. f. Heilk. 1874 Bd. 15.

Mikroskopisch: Großer gummöser Herd in der Leber, teilweise von neugebildetem, mäßig zellreichem Bindegewebe umrahmt. In diesem Gewebe schleimige, mit Hämatoxylin blaugefärbte Partien eingestreut, stellenweise von Leukocyten durchsetzt. In dem gummösen Gewebe selbst faserige Struktur noch angedeutet, zum Teil aber vollkommen körnig-molekulare Nekrose. Eine von dem Zentrum nach der Peripherie hin abnehmende Infiltration mit gelapptkernigen Leukocyten in Karyorhexis. Dieser gummös schwielige Herd verliert sich in breite Bindegewebsstraßen, welche die Zellbalken der veränderten Leberacini weit auseinanderreißen. Die Zellbalken repräsentieren sich zum großen Teil unter der Form kernreicher Bänder. Auch weiter ab von dieser gummösen Nekrose finden sich langgestreckte Riesenzellbildungen, welche das Netz der langgestreckten Leberbalken nachzubilden suchen. Im übrigen Lebergewebe sind miliare Knötchen nachweisbar, welche viele multinucleäre Leukocyten enthalten und als miliare Gummata imponieren. Die Kapillaren zwischen den Leberzellen sind vielfach reich an Leukocyten, und an einzelnen Punkten erkennt man zwischen den Leberzellen auch Megakaryocyten mit ihren dunkelgefärbten, lappigen Kernen. Von den miliaren Gummata grenzen sich innerhalb der Leber manchmal kleine Haufen größerer, einkerniger Zellen ab, welche intravasculär gelegen sind, sich an den Raum der Leberzellenbalken anpassen, und Blutbildungsinseln entsprechen. Die periportalen Bindegewebszüge sind reichlich von kleinen Zellen infiltriert, an einem Arterienästchen ist das Lumen durch eine zellreiche endarteriitische Wucherung reduziert; andere Arterien sind frei. Was die Riesenzellen betrifft, so tritt ihre langgestreckte Form hier noch prägnanter hervor wie im ersten Falle. Bei flüchtiger Beobachtung könnte man glauben, gewöhnliche, pathologischerweise auseinandergedrängte Leberzellenbalken vor sich zu haben, doch fehlt nicht nur die Gliederung in Zellindividuen, sondern die Kerne haben sich auch überall haufenförmig zusammengeballt. Die Kerne bilden fast nirgends wie in der normalen Leber reihenförmige Anordnung, sondern in den Protoplasmabalken, welche abnorm breit sind, liegen die Kerne wie Kugelhaufen, nicht von einem Rande des Protoplasmas bis zum andern. An einem Zellbalken wurden 50 Kerne gezählt.

Fall 3.

Kind von 1½ Jahren, bei dessen Sektion (10. XII. 94) als wesentlicher Befund folgendes hervorzuheben ist: Hochgradiger Icterus der Hautdecken, starker Meteorismus. Nabel herniös vorgestülpt. Im Peritonaeum reichliche, intensiv gelbgefärbte, getrübte, von zahlreichen Fibrinklümpchen durchsetzte Flüssigkeit. Serosa der Darmschlingen spiegelnd. Leber überragt den Rippenkorb um 3 Querfinger. Ihre Oberfläche von grasgrüner Farbe. Im Duodenum grauer, schleimiger Inhalt. In der Mündung des Ductus choledochus ein zäher, schleimiger Pfropf. Die Innenwand der Gallengänge weißlich. Die Gallenblase 9 : 2½, sehr stark ausgedehnt, mit einer farblosen, weißlichen Flüssigkeit gefüllt. Dieselbe entleert sich auf Druck aus dem Ductus cysticus ohne Schwierigkeit. Magen-

schleimhaut mit etwas schleimigem Sekret bedeckt. An dem Duodenum präsentiert sich der Kopf des Pankreas als harter, nußgroßer Knoten. Nach Auspräparieren zeigt sich das ganze Pankreas fest und groß. 10 : 3 : 1½. Auf dem Durchschnitte überall ausgesprochene Gliederung in Läppchen, dazwischen opake gelbe Punkte und Streifen (Fettgewebsnekrosen). Leber stark vergrößert, 20 : 12 : 6, schneidet sich wie Leder, unter dem Messer knirschend. Konsistenz zäh. Es markieren sich mehr grünlich-weiße peripherische und dunkelgrüne, den Centris der Acini entsprechende Partien. Am linken Leberlappen erscheinen einzelne Partien sehr stark geschrumpft. An der Oberfläche weist die Leberserosa ganz feinkörnige Granulierung auf. Milz sehr stark vergrößert, 12,5 : 6,5 : 4,5. Kapsel gespannt. Pulpa mäßig fest, teils heller, teils dunkler bräunlichrot. Nieren etwas groß. Parenchym namentlich an den Pyramiden icterisch. An den Lungen kleine atelektatische Bezirke. Herz ohne Besonderheiten. Anatomische Diagnose: Cirrhosis hepatis, Tumor lienis, Ascites, Icterus, Induration des Pankreas mit Fettgewebsnekrosen.

Wenn auch, wie so häufig, der absolute Beweis für eine syphilitische Erkrankung hier nicht erbracht ist, so sprechen doch zugunsten der klinischen Annahme, daß hier eine syphilitische Lebercirrhose vorliegt, das jugendliche Alter des Kindes und die Induration des Pankreas.

Mikroskopisch: Ausgesprochene Cirrhose, breite Bindegewebsringe mit zahlreichen, neugebildeten Gallengängen umgeben Inseln von Lebergewebe. Doch dringt das Bindegewebe auch in das Innere dieser Leberinseln ein, so daß hier vielfach, namentlich in der Peripherie, kleine Gruppen von Zellzügen und Zellmassen durch ein an Leukocyten reiches Bindegewebe abgeschlossen werden. Diese abgesprengten Leberinseln bestehen zum großen Teil nicht aus Häufchen abgrenzbarer Leberzellen, sondern aus Riesenzellformationen. Meist sind es rundliche, seltener gestreckte Protoplasmahaufen, die übrigens teilweise, ebenso wie die einzelnen, mehr im Zentrum liegenden Leberzellen, körniges Gallenpigment aufweisen. Diese Protoplasmamassen, deren Kontur stellenweise unregelmäßig ist, entsprechen im übrigen vollkommen dem Protoplasma der Leberzellen. Sie sind mit Haufen von Leberzellkernen erfüllt, welche hypertrophisch erscheinen und, genau so wie in den einkernigen Leberzellen, im Zentrum ein oder mehrere große Kernkörperchen enthalten. Einzelne Kerne sind pyknotisch und geschrumpft. Die Kerne liegen manchmal in dichten Haufen, manchmal im Bogen geschlossen nebeneinander.

Fall 4.

Der Fall erinnert an Fall 2 insofern, als auch zahlreiche miliare Knötchen vorhanden sind, die Leberzellbalken durch cirrhotische Wucherung auseinandergerissen erscheinen. Auch hier sind die Zellbalken stellenweise ersetzt durch undifferenzierte Protoplasmabalken mit zusammengehäuften Kernen.

Fall 5.

Diese Leber zeigt wiederum einen nicht unbeträchtlichen Grad von Cirrhose. Ein mäßig zellreiches Bindegewebe ist im Bereich der periportalen Gefäßverzweigung entwickelt und dringt stellenweise in die Leberläppchen ein, diese stark auseinanderdrängend. Kleine Blutbildungsherde mit vorwiegend einkernigen Zellen vielfach zerstreut. Das Lebergewebe färbt sich sehr unregelmäßig, die Zellbalken sind, wie in Fall 2 und 4, an einzelnen Stellen durch kernreiche Protoplasmamassen substituiert, während zumeist typische Leberzellengruppen die weit auseinandergerissenen Bälkchen repräsentieren. Doch sind hier die riesenzellartigen Formationen weder in bezug auf Zahl, noch in bezug auf Größe sehr umfangreich und es fällt nur stellenweise die Konzentration der Kerne in einem Abschnitt des Leberzellbalkens auf.

Fall 6.

In dieser Leber eines syphilitschen Neugeborenen finden sich neben einer allgemeinen Erweiterung der Räume zwischen den Leberzellbalken einzelne Partien von intraacinöser Cirrhose, die sich an das verbreiterte Feld periportaler Bindegewebszüge anschließt. Auch in diesem Falle werden vereinzelte der wiederholt geschilderten Riesenzellen gefunden.

Zusammenfassung der Befunde.

In den sechs oben mitgeteilten Fällen handelt es sich um kongenitale Lebererkrankungen, bei denen fünfmal die luetische Natur sicher, das sechste Mal sehr wahrscheinlich ist. Die Lebern entstammen Neugeborenen, zum Teil Frühgeburten, ein Fall einem einjährigen Kinde. In allen Fällen bestanden leichtere oder ausgesprochenere Grade von Cirrhose, die nicht nur zur Verdickung der periportalen Bindegewebszüge geführt hatte, sondern auch eine intralobuläre Bindegewebsproliferation nach sich zog. In einem Falle hatte sich zugleich ein typisch gummöser Prozeß entwickelt, in einigen anderen fanden sich sogenannte miliare Gummata. Diese ließen sich im allgemeinen von den restierenden Blutbildungsinseln der foetalen Leber ziemlich gut unterscheiden, da die letzteren kleiner waren, sich besonders intravasculär entfalteten und ärmer an gelapptkernigen Leukocyten erschienen, außerdem jene dunkelkernigen Elemente enthielten, unter derem Bilde sich die kernhaltigen roten Blutzellen in Schnitten präsentieren. Was das Leberparenchym angeht, so besteht in all unseren Fällen eine ausgedehnte Leberzellnekrose, die mangels des Nachweises von Gefäßverschlüssen auf toxische Faktoren zurückgeführt werden

muß. Da die Untersuchung auf Bakterien und Mikroparasiten negativ ausfiel, könnte man geneigt sein, die syphilitische Infektion als Ursache der Nekrose anzusprechen, indem sich bei einer sehr virulenten Infektion die Schädigung der Zellen bis zur Nekrose zu steigern vermag. Daß das syphilitische Virus in der Leber selbst seinen Angriffspunkt hatte, beweisen ja die anderen Veränderungen dieser Lebern. Das Faktum, das uns hier am meisten interessiert, ist, daß wir in den Lebern aller sechs Fälle Riesenzellen nachzuweisen vermochten, die teils sehr reichlich in jedem Gesichtsfeld zu beobachten waren, teils nur an vereinzelten Partien oder wie im letzten Falle — in Übereinstimmung mit der geringen Ausdehnung der Lebererkrankung — nur in wenigen Exemplaren. Es stellt unser Befund somit eine Erweiterung der Angaben von Hecker, Binder und Babes dar und charakterisiert diese eigenartige Riesenzellenbildung als ein häufigeres Attribut bei Lues hepatis congenita.

Was die Riesenzellen betrifft, so liegen dieselben, in die Leberbalken eingefügt, an Stelle normaler Leberzellen, denen sie nicht nur in bezug auf ihre Lage, sondern auch hinsichtlich des Aussehens ihres Protoplasmas und ihres Kernes gleichen. Die Form der Riesenzellen ist eine wechselnde: manche sind von ovaler, andere von länglicher oder auch vollkommen unregelmäßiger Gestalt. Ebenso sind die Kerne verschieden angeordnet. Teils liegen sie gehäuft im Zentrum, seltener in den Randpartien, oder sie durchsetzen kettenförmig die langgestreckte Zelle. Die Kerne erscheinen stellenweise gezackt und offenbaren andererseits in kleineren Zellen amitotische Teilungsfiguren. Ihre Zahl ist sehr wechselnd, bis zu 50 in einer Zelle.

— — —

Bevor wir auf die Deutung der Befunde eingehen, soll der Begriff „Riesenzelle“ erst fixiert werden. Drei charakteristische Merkmale sind es, welche die Riesenzelle als solche kennzeichnen: der bedeutende Umfang der Protoplasmamasse, die Vermehrung der Kerne und endlich das Auftreten des kernreichen Gebildes als eines selbständigen Zellenindividuums. Graduell freilich schwanken sowohl Größe wie Kernreichtum der Riesenzellen innerhalb weiter Grenzen und lassen sich

daher numerisch nicht festlegen. Besonders ist die Zahl der Kerne sehr wechselnd. Weigert hat als Postulat eine wirkliche Proliferation der Kerne aufgestellt und daher die durch einfache Verschmelzung entstandenen Gebilde als „Pseudoriesenzellen" bezeichnet. Obwohl sich diese Unterscheidung, wohl hauptsächlich infolge der Schwierigkeit, die Genese der in Frage stehenden Gebilde sicher zu bestimmen, nicht allgemein eingebürgert hat, so hält man doch an einer Proliferation der Kerne als Charakteristikum echter Riesenzellen fest. Deshalb hat man auch den in blutbildenden Geweben vorkommenden großen einkernigen Zellen die Bezeichnung „Riesenzellen" vielfach verweigert und sie vielmehr mit dem Namen „Riesenkernzellen", „Megakaryocyten" (Howell)[1]) belegt, ohne allerdings der relativen Größe ihres Protoplasmaleibes gerecht zu werden. Aber auch Gebilde, welche durch den großen Umfang ihres Protoplasmas und Vermehrung der Kerne auffallen, können, wie schon oben angedeutet, nicht immer als Riesenzellen angesprochen werden, wenn sie nicht eine selbständige Zelleinheit darstellen. Wir haben hier besonders die sogenannten „Placentarriesenzellen", sowie die bei der Regeneration von Muskelelementen vorkommenden Knospenbildungen im Auge, die lediglich vielkernige Auswüchse des Syncytiums bezw. der Muskelfasern darstellen und daher den echten Riesenzellen nicht beigezählt zu werden verdienen. Andererseits freilich bestünde kein Grund, derartige Auswüchse des Syncytiums nicht als Riesenzellen zu bezeichnen, sobald sie, von ihrem Mutterboden losgelöst, in das Blut übertreten und ein selbständiges Zelleben zu führen, z. B. zu proliferieren vermögen.

Die oben beschriebenen Riesenzellen stehen zwar hie und da mit anderen Leberzellen in Verbindung, im allgemeinen wahren sie aber vollständig ihre Selbständigkeit. Da sie außerdem ein ausgedehntes Protoplasma und eine große Anzahl Kerne aufweisen, so können sie als typische Riesenzellen bezeichnet werden, und es ergibt sich nun die Frage nach ihrer Entstehung.

[1]) Journal of morphology IV. 1890.

Nach dieser Richtung scheinen mehrere Punkte von Bedeutung. Es ist schon oben erwähnt, daß die in Rede stehenden Riesenzellen in das Gefüge der Leberzellbalken eingereiht sind, und daß sie, ebenso wie die normalen Leberzellen, Bestandteile dieser Balken darstellen. Die Riesenzellen ahmen aber die normalen Leberzellen nicht nur hinsichtlich ihrer Lage nach, sondern auch sonst bestehen zwischen beiden weitgehende morphologische Analogien in der Form der Kerne und in der Beschaffenheit des Protoplasmas. In einem Falle von Icterus fand sich sogar körniges Gallenpigment in den Riesenzellen ebenso abgelagert wie in den übrigen Leberzellen. Nach alledem können wir behaupten, daß die in Frage stehenden Riesenzellen von Leberzellen ihren Ursprung nehmen, um so mehr, als sich irgendwelche Verwandtschaft mit den anderen in der Leber vorkommenden Zellarten leicht ausschließen läßt. Als solche kämen zunächst die Megakaryocyten in Betracht, die, wie erwähnt, in den Lebern einiger Fälle vorhanden sind. Dieses noch ziemlich reichliche Vorhandensein von Blutbildungszellen kann, selbst in den Lebern ausgetragener Neugeborener, nicht ungewöhnlich erscheinen. Dem syphilitischen Virus kommt nämlich die Fähigkeit zu, gelegentlich in die Entwicklung der Gewebe hemmend einzugreifen. So findet man in der Leber syphilitischer Neugeborener manchmal noch ausgesprochen hämatopoetische Partien, welche allerdings auch sonst zur Zeit der Geburt nicht immer restlos verschwunden sind. Die diesen Herden zugehörigen Megakaryocyten lassen sich von unseren Riesenzellbildungen leicht trennen, weil erstere durch den charakteristisch gestalteten lappigen Kern, das mehr homogene Protoplasma und die intrakapilläre Lage genügend gekennzeichnet sind. Auch die Möglichkeit einer Entstehung aus Gallengangepithelien ist abzulehnen, da sich einmal in den meisten Fällen überhaupt keine nennenswerten Proliferationsvorgänge am Epithel der Gallenkanälchen wahrnehmen ließen und die Riesenzellen nirgends an die Gallengänge herantreten. Für eine Abstammung der Riesenzellen aus Kapillarendothelien fehlten endlich ebenfalls Anhaltspunkte: An den Endothelzellen offenbarten sich keine Proliferationserscheinungen, und vielfach treten die

unveränderten Endothelzellen neben den Riesenzellen zutage, von diesen durch einen schmalen Bindegewebsstreifen getrennt.

Kann demnach mit Sicherheit behauptet werden, daß die in Frage stehenden Riesenzellen aus Leberzellen, und nur aus solchen, hervorgegangen sind, so ist nunmehr zu erörtern, in welcher Weise diese Entstehung stattgefunden hat. Die viel umstrittene Frage, ob die Riesenzellen aus der Vereinigung mehrerer Zellen entstehen, oder ob sie durch mehrfache Teilung der Kerne ohne nachfolgende Segmentierung des Protoplasmas gebildet sind, steht auch hier wieder zur Diskussion. Auf den ersten Blick scheint die Form der Riesenzellen für eine Deutung im ersteren Sinne zu sprechen: Die großen Zellen, welche die Form von Leberbalken aufweisen, erwecken den Gedanken, als seien sie aus den zusammengeflossenen Zelleinheiten eines Leberzellbalkens oder eines bestimmten Abschnittes desselben hervorgegangen. Nun widerlegt aber diese morphologische Beschaffenheit mancher Riesenzellen keineswegs die Annahme des zweiten Entstehungsmodus. Denn es ist natürlich, daß die Protoplasmamasse der wachsenden, pathologisch beeinflußten Leberzelle durch die mechanischen Einflüsse benachbarter Gebilde in entsprechender Form wie in der Norm modelliert wird. Diese Einflüsse werden in der Leber in erster Linie durch die Gefäße ausgeübt, und die Riesenzellen können daher um so mehr die Form von Leberbalken annehmen, wenn sie für nekrotisierte und zum Teil resorbierte Leberzellen substituierend eintreten, oder wenn, ohne daß eine Zerstörung von Leberzellen vorausgegangen ist, der wachsende Leberbalken eine Schädigung erlitten und darum die normale Gliederung in Zellindividuen nicht erfahren hat. Eine Veränderung des Zellprotoplasmas spielt aber, wie wir sehen werden, bei der Riesenzellenbildung eine Rolle. Eine einfache Verschmelzung von Zellgrenzen, wie sie v. Podwyssozki für die Riesenzellbildung in der Niere bei seinen Regenerationsversuchen angenommen hat, kann für die meisten der in Frage stehenden Riesenzellen schon um deswillen ausgeschlossen werden, weil sie öfters viel mehr Kerne aufweisen, als einer der Ausdehnung ihres Protoplasmas entsprechenden Zahl von Einzelzellen zukommen würde. Ebenso

scheint ein Zusammenfließen teilweise nekrotischer Zellen unter Bildung eines nekrotischen Zentrums bei denjenigen Riesenzellen unmöglich, bei denen die Kerne gehäuft im Mittelpunkt der Zelle liegen. Für die anderen selteneren Formen, welche randständige Kerne zeigen, läßt sich jedoch diese Art der Entstehung nicht mit Sicherheit ausschließen.

Eine viel einheitlichere und wahrscheinlichere Erklärung liefert uns jedoch die Annahme einer unicellulären Genese, zumal sie auf das Zustandekommen aller Riesenzellen anwendbar ist. Eine Partialnekrose des Protoplasmas und eine hierdurch bedingte Hemmung seiner Teilungsfähigkeit kann für viele der Riesenzellen auf Grund unserer objektiven Befunde am Protoplasma angenommen werden. Einzelne Zellen nähern sich zudem hinsichtlich ihrer Form den Langhansschen Riesenzellen, für deren Zustandekommen obige Erklärung seit den einschlägigen Arbeiten Weigerts wohl die meiste Verbreitung gefunden hat. Auch bei denjenigen Riesenzellen, bei denen die Kerne gehäuft im Mittelpunkte liegen, also eine echte zentrale Nekrose nicht vorhanden ist, dürfte eine solche Kernproliferation ohne nachfolgende Protoplasmateilung stattgefunden haben. Die Annahme eines solchen unicellulären Entstehungsmodus scheint uns darum berechtigt, weil sich vielfach in den syphilitischen Lebern Erscheinungen von Kernvermehrung nachweisen lassen. Wie schon bei der Schilderung der einzelnen Fälle angedeutet, finden sich Übergangsformen zwischen den Leberzellen und den Riesenzellen vielfach vor. Es sind dies Zellen, welche 3—4 Kerne besitzen, hinsichtlich des Umfanges ihres Protoplasmas aber die normalen Leberzellen noch nicht wesentlich an Größe übertreffen. Mehrfach lassen sich sodann in diesen Gebilden mittlerer Größe und in größeren Zelltypen als Amitose zu deutende Kerneinschnürungen erkennen, die noch gut konserviert waren. Ließen sich doch an den foetalen Blutbildungszellen sogar noch Mitosen wahrnehmen, die in Leberzellen nicht beobachtet wurden. Unter Berücksichtigung all dieser Tatsachen scheint uns die Auffassung der Riesenzellen als unicellulär entstandener Gebilde am wahrscheinlichsten.

Welches die Genese der Zellen aber auch sein mag, die

Tatsache dürfte unanfechtbar sein, daß wir eine das mikroskopische Bild beherrschende Produktion epithelialer Riesenzellen vor uns haben. Man betont neuerdings das Auftreten epithelialer Riesenzellen als eine relativ seltene Bildung, deren Existenz jedoch nicht anzuzweifeln ist. Wir glauben indessen, daß die Fähigkeit des Epithels zur Erzeugung von Riesenzellen sich durchaus nicht so ganz selten zu erkennen gibt, wie man vielfach zu glauben scheint. Wenn wir die einzelnen epithelialen Gewebe flüchtig mustern, so erkennen wir, daß den Epithelien, oder bis zu gewissem Grade den Ektodermzellen überhaupt, die Qualität zur Riesenzellbildung zugeschrieben werden muß. In der äußeren Haut ist Riesenzellbildung nicht nur bei verschiedenen pathologischen Affektionen (Variola, Varicellen Weigert, Unna) beobachtet, sondern die interessanten experimentellen Versuche von Fürst haben auch gelehrt, daß man Riesenzellbildungen sowohl in der Epidermis als auch in den Talgdrüsen schon durch vorübergehende Schädigung der Epidermis mittels Kälte beliebig in Erscheinung treten lassen kann. Daß auch in den vom Pflasterepithel sowie von manchen Schleimhäuten (Kehlkopf) abzuleitenden Krebsen Riesenzellen vorkommen, ist mehrfach mitgeteilt. In den Epithelien der von der Oberhaut abstammenden Drüsen, z. B. der Meibomschen Drüsen bei Chalazion, sind Riesenzellen öfter zu beobachten. Ebenso vermochte Fürst durch Kälteeinwirkung auch Riesenzellbildung in der Mamma hervorzurufen, wo ebenfalls epitheliale Riesenzellen bei verschiedenen Erkrankungsprozessen (Karzinom, Tuberkulose) beschrieben wurden. Von einem zweiten Produkt des Ektoderms, dem Zentralnervensystem, seien hier nur die großen Gliazellen kurz gestreift, die man bei pathologischen Gliawucherungen antrifft und die manchmal den Riesenzellen sehr nahe stehen (Monstregliazellen). In den Follikeln der Schilddrüse sind Riesenzellen neuerdings von de Quervain gelegentlich seiner Darstellung der histologischen Veränderungen bei Thyreoiditis acuta geschildert und als Fremdkörperriesenzellen um Colloidklumpen gedeutet worden, ohne daß der Autor sich für deren epitheliale Genese ausspricht. Was die Nebenniere angeht, so wurden Riesenzellen nicht nur wiederholt,

(Lubarsch, Askanazy) in Hypernephromen bezw. Strumae aberratae innerhalb der Niere gefunden, sondern Marchand und Manasse konnten auch große, mehrkernige Zellen bei einfacher Hyperplasie der Nebenniere beschreiben. Zudem beobachtete von Mende ähnliche Bildungen in einer makroskopisch und mikroskopisch im übrigen normalen Nebenniere eines Phthisikers: in der Nebennierenrinde fanden sich sehr große, protoplasmareiche Nebennierenzellen mit einzelnen mächtigen Kernen, oder solche, welche mit schwer zu zählenden, nicht erheblich vergrößerten Kernformen ausgestattet waren. (Das Präparat lag uns selbst vor.) In der Lunge kommen den Riesenzellen nahestehende, mit Kohlenstaub beladene, kernreiche Alveolarepithelien gelegentlich zur Beobachtung. Sodann ist die Beteiligung der Lungenalveolarepithelien an der Produktion tuberkulöser Riesenzellen seit Baumgartens einschlägigen Arbeiten anerkannt. Ebenso können in den verschiedensten anderen epithelialen Organen tuberkulöse Riesenzellen aus einer Proliferation der Epithelien hervorgehen, wie sich das am häufigsten bei den intracanaliculären Tuberkeln des männlichen Genitaltraktus zeigt. Riesenzellen, welche sich aus Epithelien der Harnkanälchen entwickeln, treten außerdem noch bei chronischer Nephritis und künstlich erzeugten Niereninfarcten in die Erscheinung (Weigert, Rössle, Foà). Auch wir selbst verfügen über analoge Beobachtungen. Endlich hat Herr Professor Askanazy epitheliale Riesenzellen in Retentionscysten der Cervixdrüsen gesehen. Schon aus dieser Übersicht ergibt sich, daß die Fähigkeit ekto- und entodermaler Elemente, Riesenzellen zu bilden, weit verbreitet ist. Daß die Zahl solcher Beobachtungen gegenüber der Häufigkeit der Produktion von Riesenzellen aus mesodermalen Elementen immerhin zurücktritt, liegt wohl mehr daran, daß die Bedingungen für die Entstehung epithelialer Riesenzellen nicht so häufig gegeben sind. Zunächst überwiegen im Organismus die mesodermalen Gebilde gegenüber den epithelialen. Außerdem treten im allgemeinen Bestandteile des Mesoderms (Endothelien, Bindegewebszellen) mit Schädlichkeiten, welche im Blute kreisen oder sich im Gewebe ansiedeln, in frühere und innigere Berührung als das Epithel. Die mesodermalen Elemente reagieren endlich bei entzündlichen

und proliferativen Anlässen schneller und ausgiebiger als die epithelialen.

Was die Entstehungsursache und die funktionelle Bedeutung der epithelialen Riesenzellen angeht, so schließen sie sich im allgemeinen den Riesenzellenbildungen überhaupt an. Wenn man ihnen eine besondere Beachtung widmet, so kann man dies durch zwei Momente begründen. Einmal haben die epithelialen Riesenzellen, wenn wir von den Syncytien der Placenta absehen, keine richtig physiologischen, dem normalen Organismus eigentümlichen Vorbilder im Gegensatze zu den mesodermalen Riesenzellen, für die wir z. B. in den Ostoklasten ein physiologisches Paradigma besitzen. Sodann sind die epithelialen Riesenzellen vielfach aus Zellen abzuleiten, die einer wesentlichen Organfunktion dienen, die mit besonderen, namentlich chemischen Energien begabt sind. Von den epithelialen Riesenzellen in Tumoren sehen wir zunächst ab, da sie funktionell ebensowenig einheitlich zu bewerten sind, wie die Tumorzellen überhaupt, die bald noch Restteile ihrer ursprünglichen Aufgabe erfüllen, bald nur noch der Proliferation dienen. Gewiß können nun die epithelialen Riesenzellen gelegentlich einmal als Fremdkörperriesenzellen in die Erscheinung treten, d. h. hervorgerufen durch die Anwesenheit von körperfremden oder schwer zu beseitigenden Abfallstoffen des Organismus, wobei gerade an die Leistungsfähigkeit, an die Synergie chemisch wirksamer Protoplasmamassen größere Anforderungen gestellt werden. Über ein interessantes Beispiel für derartige Vorgänge wird noch an anderer Stelle aus dem Genfer Pathologischen Institut berichtet werden. Öfter scheinen es aber gerade gesteigerte Anforderungen an die spezifische Leistungsfähigkeit der Parenchymzelle zu sein, welche Riesenzellen hervorgehen lassen, wenn eine Neubildung typischer epithelialer Zellen aus mehrfachen Gründen nicht zustande kommt. Hier ist zunächst daran zu erinnern, daß die Regenerationskraft der Epithelien im extrauterinen Leben überhaupt eine erheblich beschränktere ist, als die anderer Körperzellen. Es bestehen hier allerdings erhebliche Unterschiede, indem einzelne Parenchymzellen, wie die des Hodens, der Epidermis, der Darmschleimhaut entsprechend ihrem physiologisch reichen Verbrauch auch reichliche physiologische Proliferation erkennen

lassen, während die celluläre Regeneration in den großen Unterleibsdrüsen (Leber, Nieren) so gering ist, daß in diesen Organen normalerweise keine Mitosen und nach Zerstörungen ihres Gewebes nur unerhebliche Ansätze zur Regeneration beobachtet werden. Es ist demnach verständlich, daß bei diesen Organen eine gesteigerte Anforderung an die Zellen durch Zellvergrößerung beantwortet wird, die manchmal, wie wir noch sehen werden, an die Form von Riesenzellen heranreichen. Man kann daran denken, daß der sich vergrößernde Zelleib schließlich eine Kernvermehrung durch Kernabschnürung erfährt, wenn der ursprüngliche einzelne Kern nicht mehr für die große Protoplasmamasse genügt. Das zweite Moment, das die Bildung epithelialer Riesenzellen erklärt, ist, daß gerade am Epithel partielle Schädigungen des Zellkörpers zustande kommen, die dann in Fällen, wo eine Proliferation dieser Schädigung auf dem Fuße folgt, zur Bildung von Riesenzellen führt. Denn daß die Riesenzellen in vielen Fällen die Folge einer Kernvermehrung bei „gehemmter" Zellteilung, also eine celluläre Hemmungsbildung ist, wird heute wohl allseitig zugegeben. Diese Hemmung der Zellteilung kann einmal darin begründet sein, daß die Protoplasmamasse als solche in geringerem oder größerem Umfange funktionell oder organisch lädiert ist; sie kann aber auch darauf beruhen, daß jener Mechanismus, der den einheitlichen Ablauf der Kern- und Zellteilung reguliert, gestört ist. Wir wissen schon lange, daß bei der mitotischen Zellteilung nicht nur Chromatin und Protoplasma, sondern Zentralkörper, Centrosomen usw. eine große Rolle spielen, und es ist schon öfters festgestellt worden, daß bei der Riesenzellbildung der — sagen wir — Notbehelf der Amitose eine auffallend große Rolle spielt. So entstehen dann unter pathologischen Bedingungen epitheliale Riesenzellen als Produkte von Hypertrophie und Regeneration, die, abnorm in der Form, doch durchaus regelrecht im Sinne der Funktion arbeiten können. Denn wir erkennen immer mehr, daß der letzte Zweck der Regeneration nicht Wiederherstellung des morphologischen Status quo ante ist, sondern die Schaffung eines funktionell notwendigen Materials, das sich sogar gegen die ursprüngliche Bauform ändern muß, wenn sich die funktionellen Bedingungen, wie

bei der Heilung einer dislocierten Knochenfraktur, umgestaltet haben. So hat man unter pathologischen Verhältnissen Riesenzellbildungen als Ausdruck einer Regeneration (Niere), manchmal selbst excessive Regeneration (Haut) beobachtet.

Kehren wir nach dieser Abschweifung zu dem speziellen Fall der Riesenleberzellen bei Lues congenita zurück, so ergibt sich hier folgende Erklärungsmöglichkeit als recht naheliegend. Das syphilitische Virus schädigt die foetale Leber erfahrungsmäßig häufig und daß sich in unseren Fällen das Virus durch lokale Schädigung betätigte, spricht sich in den leichteren oder schwereren cirrhotischen Veränderungen aus, die wir in allen Fällen beobachteten, sei es, daß sich die Bindegewebswucherung als direkte Folge des Virus, sei es, daß sie sich erst als Konsequenz einer Parenchymalteration einstellte. Einmal haben sich gummöse Bildungen entwickelt. Das in der Leber angreifende syphilitiche Virus hat nun jedenfalls die Leberzellen selbst afficiert, in unserem ersten Falle ist es sogar zu Nekrosen der Leberzellen gekommen. Diese Schädigung der Leberzellen dürfte nun als Ursache der Riesenzellenbildung anzusehen sein, indem die sogleich zu betrachtende Kernvermehrung nicht mit einer regelrechten Zellteilung einherging, sondern indem das Protoplasma, welches nach Ausweis seiner oft vacuolär durchbrochenen Struktur (Fall 1) oder seines unscharfen, verschwommenen Konturs und eigenartig grobflockigen Baues (Fall 3) schwer geschädigt war, ungeteilt blieb und Zellmassen bildete, die sich nach den bei der Modellierung der Leber gültigen mechanischen Gesetzen in der Form von Balken differenzierten. Diese Balken sind teilweise durch einkernige Zellindividuen unterbrochen. Was nun die Ursache der Kernvermehrung angeht, so ist ein physiologisches und ein pathologisches Moment ins Feld zu führen. Der normale Faktor ist die foetale Vermehrung der Leberkerne beim Wachstum der Leber, der pathologische die teilweise excessive Regeneration nach Schädigung der Leberzellen und Leberzellenbalken durch den Krankheitsprozeß. Unterstützt wurde diese proliferative Tätigkeit der Kerne und die regenerative Tendenz noch durch den Umstand, daß die Leber schon im embryonalen Zustand funktioniert, wie u. a. aus der Gallenbildung klar hervorgeht. Die Riesen-

zellen nehmen an den Schicksalen der Leberzellen im allgemeinen teil, sie werden beim Icterus der Leberzellen ebenfalls mit Gallenpigment erfüllt (Fall 3), sie gehen zum Teil unter dem Einfluß des syphilitischen Virus regressive Veränderungen ein und zeigen manchmal blasse oder trümmerhafte Kerne und selbst (Fall 1) schollige Nekrose.

Wir können endlich nicht an der Frage vorübergehen, ob dem Befund von Riesenleberzellen, wenn er sich nunmehr als ein nicht ganz seltenes Vorkommnis bei Lues congenita erweist, eine differential-diagnostische Bedeutung zuzuerkennen ist. Wie oft findet man Riesenzellen in der Pathologie der Leber überhaupt und wie steht es mit dem Vorkommen von Riesenzellen bei syphilitischen Prozessen im allgemeinen? Bei der Frage nach den pathologischen Hypertrophien der Leberzellen hat man bekanntlich zu berücksichtigen, daß die Kernzahl ein etwas trügerischer Faktor sein kann, da normale Leberzellen mit 3 und 4 Kernen, selten auch noch mit 5, zu finden sind. Da diese Zellen in ihrem Volumen die anderen Zellen nicht erheblich überragen, werden sie von niemandem als Riesenzellen anerkannt werden dürfen. Anders steht es nun indessen schon mit jenen Leberzellen, die vielleicht auch nur 2 bis 5 Kerne aufweisen, die sich aber durch die Größe des Zelleibes und den hypertrophischen Kern von ihren Schwesterzellen doch deutlich unterscheiden: Zellformen, die man bei genügender Aufmerksamkeit nicht so selten bei all jenen Prozessen vorfinden kann, die zum partiellen Untergang von Lebergewebe führen. Daher kann man an eine kompensatorische Hypertrophie von Leberzellen denken, wenn man eine Anzahl der erhaltenen Leberepithelien in all ihren Teilen vergrößert findet. Wir haben diese schon bei schwacher Vergrößerung auffallenden Leberzellen in Präparaten (Herr Prof. Askanazy) von Lebercirrhosen (auch syphilitischen), Lebertumoren, Leberechinokokken und von cyanotischer Atrophie gesehen, und hier gibt es gelegentlich Formen, die man schon als kleinere Riesenzellen bezeichnen könnte. Sodann haben wir solche Formen nebst vereinzelten kleineren Riesenzellen in einem Falle von sich etwas länger hinziehender, also subchronischer Leberatrophie gefunden, wie sie ähnlich, wenn auch nur in kleineren

Dimensionen, von Meder in einem analogen Falle beschrieben und abgebildet sind. Größere Riesenzellformen sind auch bei Leberkrebsen bezw. malignen Leberadenomen von Siegenbeek van Heukelom und Babes gefunden worden. An die Teilnahme der Leberzellen an der Bildung tuberkulöser Riesenzellen sei hier auch noch erinnert. In einzelnen Fällen kommt also eine Bildung von Leberriesenzellen auch ohne jede syphilitische Infektion zur Beobachtung. Indessen scheinen uns zwei Punkte bemerkenswert, welche in differentialdiagnostischer Hinsicht immerhin Berücksichtigung verdienen; nämlich einmal der Umstand, daß es sich in all den andern Fällen um Erkrankungen der Leber im extrauterinen Leben handelt, und ferner, daß die Leberriesenzellen im extrauterinen Leben selten die Form eines ungegliederten Leberzellbalkens mit zusammengetretenen Kernen nachahmen, wie sie von den Leberriesenzellen der kongenital syphilitischen Leber dargeboten wird. Dieses Resultat scheint nun in einem krassen Widerspruch zu stehen mit der besonders von Baumgarten vertretenen und auch von Askanazy acceptierten Ansicht, daß Riesenzellen ein bei Syphilis selten zu beobachtendes histologisches Produkt sind.[1]) In der Tat ist über diesen Punkt mit Rücksicht auf die alltägliche pathologisch-histologische Diagnostik viel gestritten worden, indem die genannten Autoren die Ansicht vertreten, daß das Vorkommen von Riesenzellen namentlich in der Form des Langhansschen Typus in der Regel zugunsten einer tuberkulösen Affektion und gegen Lues spricht. Dieser Befund scheint aber auch nur gegen diese diagnostische Regel zu sprechen. Denn einmal sind Zellen vom typischen Charakter der Langhansschen Riesenzellen überhaupt nicht in unseren Fällen von Lues congenita gefunden, und nur wenige Bilder erinnerten wegen der kreisförmigen Aufstellung der Kerne an die tuberkulösen Riesenzellen. Diese Feststellung ist aber weniger belangreich als die folgende. Es handelt sich bei jener differentialdiagnostischen Frage nur um das Vorhandensein oder Nichtvorhandensein von Riesenzellen als Bestandteil der syphilitischen entzündlichen Neubildung, des syphilitischen Granuloms, d. h. Gummas. In

[1]) Letzte Diskussion Verhdlgn. d. path. Ges. Aachen 1900.

unseren Fällen von Leberlues gehören die Riesenzellen aber keineswegs in den Rahmen des eigentlichen Entzündungsprozesses hinein. Sie entstehen auf dem Boden der Lues als Ausdruck einer stellenweise fast diffusen Entwicklungsstörung des Lebergewebes, ohne daß sich die Leberriesenzellen als Bestandteile umschriebener oder diffuser entzündlicher Infiltrate präsentieren. Wir möchten sagen, daß sie ebensowenig zur eigentlichen luetischen Entzündung gehören, wie eine myogene „Riesenzelle" in einem Muskelgummi, in welchem eine durch syphilitische Myositis erzeugte Muskelatrophie zur Bildung riesenzellartiger Bruchstücke seitens der Muskelfasern geführt hat.

Es ist mir eine angenehme Pflicht, Herrn Prof. Askanazy für die Überlassung des Themas, sowie für die gütige mir zuteil gewordene Unterstützung meinen verbindlichsten Dank auszusprechen.

Während der Drucklegung dieser Arbeit konnten wir noch in einem siebenten Falle ganz analoge Bildungen von Leberriesenzellen beobachten.

Erklärung der Abbildungen auf Taf. IX.

Sämtliche Präparate sind mit Hämatoxylin-Eosin gefärbt und bei Vergrößerung mit Immersionslinse gezeichnet.

Fig. 1. Fall 1. Vergr. 530fach. Riesenzelle mit hellen, bläschenförmigen Kernen, die linkerseits klein und chromatinärmer erscheinen. Links ist eine scharf abgegrenzte Leberzelle angelagert, deren Kerne degenerativ verändert sind. Innerhalb des Protoplasmas der Riesenzelle, sowie an ihrem Rande, in lacunenförmigen Ausbuchtungen, 4 foetale Blutzellen, von denen fast nur der sehr dunkelgefärbte Kern sichtbar ist.

Fig. 2. Fall 1. Vergr. 530fach. Langgestreckte Riesenzelle mit buchtigem Kontur.

Fig. 3. Fall 3. Vergr. 530fach. Riesenzelle von Gallenpigment erfüllt.

Fig. 4a. Fall 1. Vergr. 940fach. Polymorpher, lappiger Kern einer etwa normal großen Leberzelle.

b. Fall 1. Vergr. 940fach. Riesenzelle mit 5 Kernen. Zwei derselben (links) liegen vollkommen frei. An der rosettenförmigen Kernfigur lassen sich die beiden links belegenen Kerne scharf abgrenzen. Der rechts gelegene Kern ist durch eine Einschnürung in zwei Lappen gespalten, die unten breitbasig miteinander in Verbindung stehen. In jedem Lappen ein deutliches Kernkörperchen.

Fig. 5. Fall 2. Vergr. 530fach. Riesenzelle mit randständigen Kernen, dem Langhansschen Typus ähnelnd.

Fig. 6. Fall 2. Vergr. 530fach. Langgestreckte Riesenzelle von der Form eines Leberzellbalkens mit stiefelförmigem Fortsatz. Links unten ein Spalt im Protoplasma.

Literatur.

Die einschlägige Literatur findet sich zum Teil bei Binder (dieses Archiv Bd. 177) citiert. Ferner gehören hierher:

Askanazy, vgl. Braatz.

Babes, Über epitheliale Knospenbildung und Riesenzellen. Verh. d. deutsch. path. Ges. 1904.

Braatz, Über Nierenexstirpation. D. Z. f. Chir. Bd. XLVIII.

De Quervain, Die akute, nicht eitrige Thyreoiditis. Grenzgeb. d. Med. u. Chir. 1904. 2. Suppl.-Bd.

Foà, Über Niereninfarcte. Ziegl. Beitr. Bd. 5.

Hochsinger, Zur Kenntnis der angeborenen Lebersyphilis der Säuglinge. Wiener med. Woch. 1896.

Lubarsch, Beitr. z. Histologie der von Nebennierenkeimen ausgehenden Nierengeschwülste. Dieses Arch. Bd. 135.

Manasse, Über die hyperplastischen Tumoren der Nebennieren. Dieses Arch. Bd. 133.

Marchand, Beiträge z. Kenntnis d. normal. und path. Anatomie d. Glandula carotica usw. Internat. Beitr. Virchow-Festschr. 1891, Bd. 1.

Meder, Über akute Leberatrophie mit besonderer Berücksichtigung der dabei beobachteten Regenerationserscheinungen. Zieglers Beitr. Bd. 17.

von Mende, Ein Beitrag zur Anatomie der menschlichen Nebenniere. Inaug.-Diss. Königsberg 1902.

v. Podwyssozki, Die Regeneration des Nierenepithels, der Meibomschen Drüsen und der Speicheldrüsen. Zieglers Beitr. Bd. 2.

Rössle, Störungen der Regeneration von Nierenepithelien. Dieses Arch. Bd. 170.

Siegenbeek van Heukelom, Recueil de Travaux anatomo-pathologiques du laboratoire Boerhave 1888—1898.

Unna, Histologischer Atlas der Pathologie der Haut. Heft 4.

Weigert, Die Brightsche Nierenerkrankung vom pathologisch-anatomischen Standpunkt. Volkmanns Beitr. 162/63.

Weiß, Zur Kenntnis der von versprengten Nebennierenkeimen ausgehenden Geschwülste. Zieglers Beitr. Bd. 24.

XIV.

Über die erste Entstehung von Leberabscessen durch retrograde Embolie.

(Aus dem Pathologischen Institut zu Leipzig.)

Von

Dr. W. Risel,

Privatdozenten und Prosektor am Pathologischen Institut zu Leipzig.

(Mit 1 Abbildung im Text.)

Vor längerer Zeit gelangte im Pathologischen Institut zu Leipzig ein Fall von eitriger Thrombophlebitis des Sinus sigmoideus nach Mittelohreiterung zur Sektion, in dem sich neben anderen, in den inneren Organen zustande gekommenen embolischen Herden in der Leber eine große Zahl von eben beginnenden metastatischen Abscessen vorfand, deren Entstehung nur durch die Annahme eines retrograden Transportes innerhalb der venösen Blutbahn zu erklären ist.

Von der Krankengeschichte[1]) sei hier nur mitgeteilt, daß Patient, ein Mann von 27 Jahren, etwa 4 Wochen vor der Aufnahme mit heftigen, vom linken Ohr ausstrahlenden Schmerzen erkrankte. Kurze Zeit darauf eintretender, bald mehr, bald weniger reichlicher eitriger Ausfluß aus dem linken Ohr veranlaßte den Kranken schließlich, die Universitäts-Ohrenklinik (Prof. Barth) aufzusuchen, wo unter der Annahme einer eitrigen Mittelohrentzündung zunächst die Paracentese des Trommelfelles und kurz darauf die Trepanation des Warzenfortsatzes gemacht wurden, die indes weder in der Paukenhöhle noch im Antrum mastoideum Eiter oder anderweitige, erhebliche Veränderungen nachweisen ließen. Die Operation hatte zunächst Besserung des Zustandes zur Folge; allein bereits am zweiten Tage danach trat wieder hohes Fieber ein, das auch in den nächsten Tagen mit hohen abendlichen Steigerungen fortdauerte. Das Sensorium war dabei frei. Bald stellten sich Schwellung und starke Schmerzhaftigkeit des linken Handgelenkes und der Sakralgegend ein. Durch eine zweite Operation wurde jetzt der linke Sinus sigmoideus freigelegt, der sich in großer Ausdehnung thrombosiert zeigte, ebenso auch die linke Vena jugularis interna. Letztere wurde unterbunden und zum Teil reseziert.

[1]) Für die Mitteilung der klinischen Notizen bin ich Herrn Prof. Barth zu besonderem Danke verpflichtet.

Zwei Tage darauf trat der Tod ein. Die inneren Organe hatten bis auf eine geringe Schallverkürzung und Verschärfung des Exspiriums über den Lungenspitzen keinen besonderen Befund geboten.

Die 17 Stunden nach dem Tode vorgenommene Sektion (Prof. Saxer) (S.-No. 571/1900) ergab folgenden Befund:

Thrombophlebitis purulenta venae jugularis internae sin., venae anonymae sin., sinus sigmoidei sin. ex otitide media purulenta sin. Resectio venae jugularis internae sin. Trepanatio processus mastoidei sin.

Abscessus metastatici cordis, pulmonum, lienis, renum. Necrosis circumscripta multiplex, degeneratio adiposa et icterus hepatis. Degeneratio adiposa renum. Intumescentia lienis. Abscessus metastaticus permagnus regionis glutaealis sin. Arthromeningitis purulenta articulationis carpi sin.

Sektionsprotokoll.

Große, kräftig gebaute, männliche Leiche mit deutlich icterischer Verfärbung der Haut. Am Rücken diffuse dunkelblaurote Totenflecke; starke Totenstarre. Oberhalb des linken Darmbeinkammes eine fünfmarkstückgroße Stelle, in deren Bereich die Epidermis blasig abgehoben ist. Hinter der linken Ohrmuschel eine sehr tiefe, in den Knochen führende Wundhöhle, im Anschusse daran eine längs des vorderen Randes des M. sternocleidomastoideus verlaufende Operationswunde, die nach abwärts bis an das Schlüsselbein reicht, in einer Gesamtlänge von 15 cm.

Dura mater dem Schädeldach fest adhärent. Im Sinus longitudinalis flüssiges Blut und weiche Gerinnsel. Innnenfläche der Dura glatt und glänzend. Weiche Häute an der Oberfläche des Großhirns stark weißlich getrübt, in den Maschen viel Flüssigkeit. Gefäße der Pia in den hinteren Abschnitten ziemlich stark gefüllt, namentlich die Venen. Die großen Arterien der Basis dünn und zartwandig. Weiße Substanz des Großhirns stark durchfeuchtet, von zäher Konsistenz. Graue und weiße Substanz ziemlich blutreich, nirgends Herde. Seitenventrikel etwas erweitert, enthalten ganz klares Serum. Im rechten Sinus transversus und sigmoideus flüssiges Blut und weiche Gerinnsel; ebenso auch im linken Sinus transversus nur Leichengerinnsel. Dagegen ist der linke Sinus sigmoideus zum größten Teile von gelblich-weißer Thrombusmasse ausgefüllt. Die linke Vena jugularis interna wird bis zu ihrem Eintritt in das Foramen jugulare in situ freigelegt. Sie ist ungefähr in der Höhe des Schildknorpels unterbunden und abgetrennt. Beim Aufschneiden zeigt sich die Wand derselben verdickt, an der Innenfläche sehr rauh und diffus infiltriert. In der Vene etwas schmutzig-eitrige Flüssigkeit, die unmittelbar in die etwas festeren Thrombusmassen im Sinus sigmoideus übergeht.

In der Bauchhöhle geringe Mengen dunkelgelber, flockiger Flüssigkeit. Serosa überall glatt und glänzend.

Zwerchfellstand rechts an der 3., links an der 4. Rippe. In beiden Pleurahöhlen etwas vermehrte leichtgetrübte Flüssigkeit. Beide Lungen liegen weit vor, der Herzbeutel in gewöhnlicher Ausdehnung. In demselben stark vermehrte, getrübte, flockige Flüssigkeit. Beim Aufheben kommen an der Hinterfläche des Herzens und an dessen Basis mehrere gelbliche, scharf umschriebene Flecke mit leicht gerötetem Saume und etwas rauher Oberfläche zum Vorschein, deren größter von etwa 1 cm Durchmesser am hinteren Umfange des rechten Ventrikels dicht unterhalb des Sulcus coronarius nahe an einem kleinen absteigenden Aste der hinteren Kranzarterie liegt. An der Vorderfläche des Aortenstammes finden sich ebenfalls sehr reichliche fibrinöse Auflagerungen. Beim Aufschneiden der großen Venen zeigt sich in der Vena anonyma sin. eine gelblichweiße, der Gefäßwand locker anhaftende Thrombusmasse, die das Lumen zum Teil ausfüllt und sich in das noch erhaltene Endstück der Vena jugularis int. sin. fortsetzt, welche ca. 2—2½ cm aufwärts durch eine Ligatur verschlossen ist. Das darauf folgende Stück der Vene fehlt. Herz entsprechend groß, Höhlen nicht erweitert, Muskulatur nicht verdickt. Endokard und Klappen überall zart, ohne Veränderungen; nirgends sonstige Herde. Beide Lungen etwas adhärent. Linke Lunge sehr groß, blutreich, stark oedematös. Am vorderen Umfange des Oberlappens ein keilförmiger prominenter Herd von dunkelroter Farbe auf dem Durchschnitte, der durch einen gelblichen Saum von der Umgebung abgegrenzt ist. Rechte Lunge ebenfalls sehr umfangreich und oedematös, im Unterlappen ein walnußgroßer Herd. Auf der Pleuraoberfläche verbreitete fibrinöse Auflagerungen.

Bei der Herausnahme der Halsorgane wird an der linken Halsseite ein ziemlich umfangreicher Absceß eröffnet, in den ein mit eitrigen Thrombusmassen gefüllter Ast der Vena jugularis int. direkt einmündet.

Milz stark vergrößert, 18 cm lang, am Hilus 9—10 cm breit. Pulpa sehr weich, mit einigen derberen, dunkelroten Herden. Magen ohne besondere Veränderungen.

Leber ziemlich groß, größte Breite 26 cm, Höhe des rechten Lappens 16 cm, des linken 13 cm. Oberfläche ganz glatt, von mattgelber Farbe mit einigen etwas größeren rötlichen Flecken. Im Bereich der letzteren ist, besonders in der Gegend des hinteren und oberen Teiles des rechten Lappens, die Konsistenz des Gewebes stark vermehrt, während die mattgelben Teile sehr weich und schlaff erscheinen. Auf dem Durchschnitte sind die Läppchen im Bereiche der gelben Teile sehr groß und deutlich, mit einem schmalen, hellgelben Saum und etwas dunklerem, deutlich icterischem Zentrum. Auf Durchschnitten durch die derberen und an der Oberfläche stärker gerötеten Teile ist das Gewebe sehr stark fleckig, außerdem

finden sich hier sehr zahlreiche, rundliche, verzweigte, grünlich-gelbliche Herdchen, die sich sehr deutlich an die Verzweigungen der Lebervenen anschließen. Sie sind hauptsächlich an den oberen Partien des rechten Lappens vorhanden, während der linke ganz frei davon zu sein scheint. In der Gallenblase reichliche zähe, dunkelbraungrüne Galle.

Beide Nieren groß, Kapsel leicht abziehbar, Oberfläche mattgelb, mit einigen umschriebenen stärker geröteten Stellen. Rinde auf dem Durchschnitte breit, mattgelblich, in ihr einige kleine rundliche, in der Marksubstanz sehr zahlreiche streifenförmige gelbweiße Herde. Schleimhaut des Nierenbeckens diffus gerötet.

Harnblase, Darm und Genitalien ohne besondere Veränderungen.

Beim Einschneiden in die linke Hinterbacke entleeren sich sehr reichliche Mengen dünnflüssiger eitriger, bräunlich verfärbter Massen. Zwischen Haut und Muskulatur zahlreiche buchtige, mit Eiter gefüllte Gänge und Höhlen. Fast die ganze linke Glutaealmuskulatur mürbe, mißfarbig, hämorrhagisch. Eine Verbindung dieses Abscesses mit den angrenzenden Knochen und Gelenken läßt sich nicht nachweisen. Bei Eröffnung des linken Handgelenks entleert sich ziemlich reichlich rahmiger Eiter, die Synovialis ist etwas stärker injiciert, der Knorpel etwas matt aussehend, sonst aber ohne Veränderungen.

Abstrichpräparate von den eitrig zerfallenen Thrombusmassen in der linken Vena jugularis int. zeigten reichliche Streptokokken.

Bei der mikroskopischen Untersuchung der Leber am frischen Präparat, fand sich eine sehr verbreitete feinkörnige Verfettung der Leberzellen.

Zur genaueren mikroskopischen Untersuchung wurden Teile der eigentümlichen fleckigen gelblich-weißen Herde in den derberen Partien des rechten Leberlappens, sowie Stücke von dem subperikardialen Absceß des Herzens entnommen. (Fixierung mit Müller-Formol oder Alkohol-Formol, Celloidineinbettung. Färbung mit Hämatoxylin-Eosin oder nach van Gieson oder nach der Weigertschen Methode der Bakterien- und Fibrinfärbung.)

Die makroskopisch gelblich-weißen Flecke und Streifen in der Leber bieten am gefärbten Schnitte ein sehr eigentümliches Bild. Es entsprechen ihnen — in Schnitten aus verschiedenen Teilen überall in ziemlich gleichmäßiger Weise verbreitet — zahlreiche Herde, innerhalb deren die Leberzellen entweder nur noch eine sehr mangelhafte oder überhaupt keine Kernfärbung mehr zeigen. Diese Herde beschränken sich stets auf einzelne Läppchen, und zwar auf ihre zentralen Teile, sie nehmen den größten Teil der Acini ein und lassen nur in der unmittelbaren Nähe der Pfortaderverzweigungen noch einen schmalen Saum erhaltenen Lebergewebes frei. Entsprechend den verschieden getroffenen Verzweigungen der Lebervenen ist die Form der kernlosen Herde natürlich in den verschiedenen

Schnitten sehr wechselnd. Vielfach treten sie mit benachbarten, an andere Äste der Lebervenen sich anschließenden Herden in Verbindung, bleiben aber immer auf die zentralen Teile der Läppchen beschränkt, während das Lebergewebe in der Umgebung der Pfortaderäste kaum verändert erscheint.

In den meisten Herden sind die mangelhaft gefärbten Kerne der Leberzellen noch mehr oder weniger gut erkennbar, das Protoplasma der Leberzellen zeigt in den zentralen Teilen eine meist sehr blasse rötliche Farbe (bei der Färbung mit Hämatoxylin-Eosin), die nach der Peripherie des Herdes hin allmählich an Intensität zunimmt und allmählich ohne sehr scharfe Grenze in das blauviolette Kolorit der gut erhaltenen Leberzellen an der Peripherie des Läppchens übergeht. Innerhalb des Protoplasmas finden sich kleinste helle Räume, anscheinend extrahierten Fetttröpfchen entsprechend, etwas größere derartige Räume sind stellenweise in den erhaltenen Leberzellen erkennbar. Die Kapillaren zwischen diesen offenbar im Absterben begriffenen Zellen sind zum Teil stark ausgedehnt und dicht angefüllt mit roten Blutkörperchen, sowie mit zahlreichen multinucleären Leukocyten. Stellenweise finden sich innerhalb der nekrotischen Bezirke an rundlichen circumscripten Stellen in den Kapillaren sehr dicht gedrängte kleine mehrkernige Leukocytenmassen. Derartige Leukocytenanhäufungen stellen offenbar die Übergänge dar zu anderen Stellen, innerhalb deren sich in unmittelbarem Anschluß an die Lebervene selbst oder ihre Kapillaren inmitten des den größten Teil des Acinus einnehmenden nekrotischen Bezirkes ein zweiter kleinerer, gewissermaßen das Zentrum des ersteren darstellender Herd gebildet hat, die gegeneinander durch einen sehr dichten Wall von Leukocyten geschieden sind.

Im Bereich dieses kleineren Gebietes ist alles Gewebe nekrotisch; die Zeichnung ist zwar den Umrissen nach zum Teil noch erkennbar, indes haben sowohl Leberzellen- als Endothelkerne, als auch die Kerne der Eiterkörperchen ihre Färbbarkeit völlig eingebüßt und sind vielfach kleinkörnig zerfallen. Die Äste der Lebervenen sind im Bereiche dieser Herde nicht selten durch größtenteils aus Fibrin und zahlreichen darin eingeschlossenen mehrkernigen Leukocyten bestehende Thrombusmassen verschlossen. Die Thromben sind stellenweise ebenfalls in eitrigem Zerfall begriffen und schließen öfters intensiv dunkelgefärbte Haufen von Mikrokokken ein. Diese Bakterienhaufen werden deutlicher, wenn die völlig abgestorbenen Herde im Zentrum der Läppchen schon etwas größeren Umfang erreicht haben. Dann finden sie sich hauptsächlich in den der Zentralvene zunächst liegenden Kapillaren, das Lumen prall ausfüllend und durch deren vielfache Anastomosen untereinander zusammenhängend, so daß sie zierliche, bisweilen weit verästelte, förmliche Abgüsse der Kapillarverzweigungen darstellen. Am reichlichsten und dichtesten ist die Füllung der Kapillarschlingen mit Bakterien meist an der Grenze gegen den Wall der zerfallenden Eiterkörperchen, sie läßt sich aber auch oft noch bis in diesen hinein verfolgen. In den zentralen, gänzlich abgestorbenen

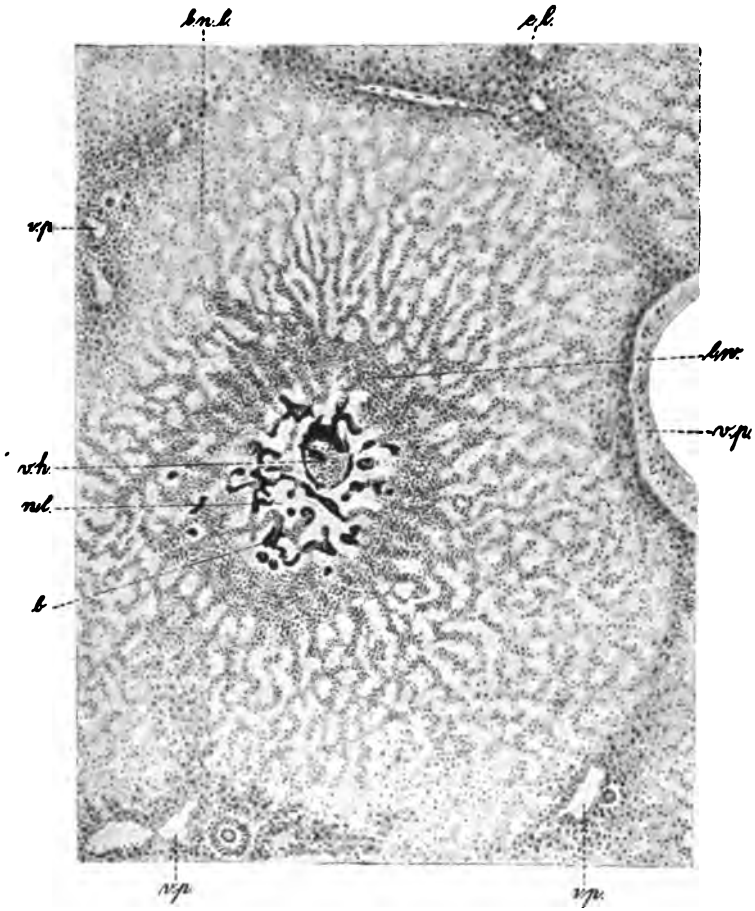

Beginnende Absceßbildung in der Leber nach retrograder Embolie der Vena hepatica.

v. h. kleiner Ast der Vena hepatica in der Mitte eines Leberläppchens, durch eitrig zerfallene Thrombusmassen verlegt. In den Leberkapillaren in der unmittelbaren Nachbarschaft dunkle Bakterienhaufen (b) und eitrig zerfallene Thromben; die Leberzellbalken (n. l.) zwischen den Kapillaren abgestorben. l. w. dichte Leukocytenanhäufung in den Leberkapillaren an der Grenze des Abscesses. b. n. l. beginnende Nekrose der Leberzellen nach der Peripherie des Läppchens hin, in den Kapillaren dazwischen Eiterkörperchen, Fibrin und Blut. v. p. Pfortaderäste mit begleitenden kleinen Gallengängen und erhaltenem Lebergewebe (e. l.) am Rande des Läppchens.

Leitz, Obj. 4, Ocul. 0. Vergr. etwa 75fach.

Teilen des Herdes sind größere Mikrokokkenhaufen seltener, meist finden sich hier mehr isolierte Streptokokkenketten.

Noch sehr viel prägnanter treten die Bakterienpfröpfe in den Kapillarverzweigungen bei der Bakterienfärbung nach Weigert hervor. Die intensiv blaugefärbten dichten Massen von Streptokokken heben sich sehr scharf ab von den rotgefärbten Kernen der Eiterkörperchen und den Schatten der abgestorbenen Leberzellbalken.

Bei der Weigertschen Fibrinfärbung zeigen sich innerhalb der nekrotischen Herde die Lumina der Kapillaren, zum Teil auch der Lebervenen, durch feinfädige fibrinöse Massen verschlossen. Sehr reichlich wird diese Exsudation innerhalb der Demarkationszone; auch jenseits derselben ist im Bereiche der einfachen Nekrose des Leberparenchyms bis nahe an die Pfortaderäste hin eine reichliche Ausscheidung von Fibrin in den Kapillaren zwischen den roten Blutkörperchen zu finden, dagegen keine Bakterien.

Sowohl in den völlig abgestorbenen, wie in den noch besser erhaltenen Leberzellen liegen feine Körnchen von gelbbräunlichem, bei Behandlung mit Ferrocyankalium und Salzsäure sich nicht veränderndem, körnigem Pigment.

An Schnitten von in Flemmingscher Lösung fixierten Stückchen (Safraninfärbung) sind die Kerne der Leberzellen in den der Zone der beginnenden Nekrose entsprechenden Teilen der Leberläppchen zum Teil nur noch mangelhaft gefärbt. Sowohl in diesen Zellen, hauptsächlich aber in solchen, bei denen die Färbbarkeit der Zellkerne noch nicht deutlich beeinträchtigt ist, zeigt sich das Protoplasma erfüllt von sehr dichten feinsten schwarzbraunen Körnchen und Pünktchen. Dazwischen liegen regellos angeordnet vereinzelte Leberzellen, in denen größere geschwärzte Tröpfchen auftreten, die eigentümlich mehr an der Peripherie der einzelnen Zellen angeordnet sind. An solchen Stellen, wo die Osmiumsäure nicht genügend hatte einwirken können, entsprechen den geschwärzten Pünktchen feinste helle Räume und Lücken im Zellprotoplasma. Hauptsächlich finden sich die Zellen mit den größeren Fetttropfen in der Nähe der Pfortaderverzweigungen. Im übrigen ist eine besondere Regelmäßigkeit in dem Vorkommen der fein- oder grobkörnig verfetteten Zellen nicht festzustellen. Da, wo die Zellkerne nicht mehr färbbar sind — im Bereich der vollständigen Nekrose, innerhalb der Absceßherde oder des sie umschließenden Leukocytenwalles—, sind die Fetttröpfchen nur spärlich (in Gestalt außerordentlich feiner, geschwärzter Körnchen) nachweisbar, oder aber — und das ist das häufigere — sie fehlen gänzlich.

Der unter dem Perikardialüberzug des Herzens gelegene Herd ist fast vollständig auf das subepikardiale Fettgewebe beschränkt, stellenweise erreicht er die Perikardialoberfläche. An einen großen, unregelmäßig begrenzten, ganz nekrotischen Bezirk, innerhalb dessen sich zwischen den Lücken des extrahierten Fettes außerordentlich reichliche

Massen von Streptokokken finden, schließt sich als eine ziemlich breite Demarkationszone ein Wall von dicht gedrängten, vielfach kleinkörnig zerfallenen multinucleären Leukocyten, der allmählich in eine das gewöhnliche Bild der eitrigen Entzündung des Fettgewebes wiederholende Zone übergeht. Namentlich an der Grenze und innerhalb des Leukocytenwalles liegen einzelne dünnwandige Gefäße, anscheinend Venen, deren Wand im ganzen noch erhalten und deren Lumen von dichten Massen zerfallender Eiterkörperchen und fibrinösen Thrombusmassen erfüllt ist. Ähnliche Gefäßdurchschnitte finden sich auch im Bereich des völlig abgestorbenen Herdes; ihre Wand ist ebenfalls erhalten, von einem dichten ringförmigen Wall von Leukocyten eingehüllt, im Lumen liegen ebenfalls eitrige Thrombusmassen, aber ebenso wie in den anderen Gefäßen relativ nur sehr wenige Bakterien. Ein hier ebenfalls gelegener Arteriendurchschnitt zeigt sich noch weniger stark verändert; die Gefäßwand ist zwar auch hier von Eiterkörperchen infiltriert, das Lumen aber frei von thrombotischen Massen. Der große Abscßherd reicht an einer circumscripten Stelle nahe an den Durchschnitt eines größeren Arterienastes heran. Seine Wand ist in geringem Grade von mehrkernigen Leukocyten und vereinzelten Streptokokkenketten durchsetzt, im übrigen aber frei. Im Lumen findet sich keine Spur von Thrombusbildung. Stellenweise reicht der eitrige Herd auch bis an die Herzmuskulatur heran. Hier ist das ganze Gewebe ziemlich stark oedematös, die einzelnen Muskelfasern sind auseinandergedrängt, zwischen ihnen ist feinfädiges Fibrin ausgeschieden. Die Muskelfasern selbst erscheinen ziemlich breit, stark gequollen und mit Hohlräumen durchsetzt; auf Durchschnitten zeigen sie ein eigentümliches, röhrenförmiges Aussehen, indem sich um eine zentrale, vacuolenartige Lücke herum die Muskelfibrillen ringförmig anordnen. Auch die Muskelkerne sind ziemlich groß, anscheinend gequollen, aber gut färbbar. Weiter von dem Abscßherde entfernt liegende Teile der Herzmuskulatur lassen dieses Verhalten vermissen. An der Grenze gegen den Absceß liegen innerhalb der Herzmuskulatur einige völlig mit Bakterien ausgestopfte Kapillaren.

Kurz zusammengefaßt handelt es sich also um die Entwicklung einer feinkörnigen Verfettung der Leberzellen und ganz frischer nekrotischer Herde im Leberparenchym mit beginnender eitriger Demarkation im Anschluß an Mikrokokkenembolien im Blutkapillarsystem der Leber, die von einer eitrigen Thrombophletitis des linken Sinus sigmoideus, der linken Vena jugularis interna und der Vena anonyma bei einer eitrigen Mittelohrentzündung ausgehen.

Diese eigentümlichen Nekrosen und beginnende Abscesse im Leberparenchym schließen sich nun

nicht, wie man nach dem Vorhandensein der metastatischen Abscesse in den Lungen zunächst annehmen sollte, an die Verzweigungen der Leberarterie an, ebensowenig handelt es sich um eine eitrige Thrombophlebitis der Pfortaderäste, sondern die Abscßherde haben ganz zweifellos und ohne Ausnahme ihren Ausgangspunkt in den feineren Verzweigungen der Lebervene. Nur in diesen finden sich meist fibrinöse, stellenweise auch eitrige thrombotische Massen, in den benachbarten Kapillargefäßen dicke Haufen von Streptokokken, ja förmliche Bakterienausgüsse der Kapillaren, während die Verzweigungen der Pfortader und der Leberarterie völlig frei sind von größeren Thrombusmassen, sowohl wie von Mikrokokkenhaufen. Die schwersten Veränderungen des Leberparenchyms haben wir stets im zentralen Teile der Acini in der unmittelbaren Nachbarschaft der durch die infektiösen Massen verlegten Blutgefäße. In den peripherischen Teilen, in der Umgebung der nicht veränderten Pfortader- und Leberarterienäste und der Gallengänge, zeigt sich auch das Leberparenchym wohlerhalten. Wir können demnach wohl ausschließen, daß die Mikrokokken oder kleinste Partikelchen thrombotischer Massen die Pfortader- oder Leberarterienäste passiert haben, ohne eine Schädigung des Leberparenchyms hervorzurufen und sich, ohne in den genannten Gefäßgebieten irgendwelche Spur ihrer Anwesenheit zu hinterlassen, in den zur Lebervene führenden Kapillaren angesiedelt und erst hier weiterentwickelt haben zu den dort nachgewiesenen großen Mikrokokkenkolonien, wobei die eitrige Thrombose der Lebervenenäste dann als secundär anzusehen wäre. Wir können den Ausgangspunkt für die Bildung der kleinen Abscßherde nur in den Lebervenen sehen, in die das infektiöse Material durch Einschwemmung von außerhalb hineingelangt sein muß. Als Ursprungsstätte für eine solche Verschleppung infizierter thrombotischer Massen kann einzig der eitrig zerfallene, bis zur Vena anonyma hinabreichende Thrombus in der linken Vena anonyma in Frage kommen. Von dort haben sich, wie auch der sonstige Befund beweist, einzelne Partikelchen losgelöst und sind mit dem Blutstrom verschleppt, zum Teil vom rechten Ventrikel aus in die

Lungen, zum Teil aber offenbar auch durch den rechten Vorhof hindurch, der gewöhnlichen Stromrichtung entgegen, in die Vene cava inferior und von dort aus in die Lebervenen.

Weniger klar ist der Ursprung der subperikardialen Abscesse. Im Bereich des größten dieser Herde finden sich ebenfalls, und zwar besonders innerhalb der eitrigen Demarkationszone, in kleinen venösen Gefäßen eitrig zerfallende Thrombusmassen. Daß diese aber auch den Ausgangspunkt für die Entwicklung der Abscesse abgegeben haben, möchte ich nicht annehmen. Ihr Aussehen macht vielmehr den Eindruck, daß es sich um eine secundäre Thrombose handelt. Während in der Nachbarschaft das Gewebe schon gänzlich abgestorben und von außerordentlich reichlichen Bakterienmassen durchsetzt ist, sind die Wandungen dieser Gefäße meist noch gut erhalten, von einem dichten Leukocytenwall umgeben, die in ihnen vorhandenen Bakterienmengen sind relativ geringfügige. Die Arterien sind an den zur Untersuchung gelangten Stellen ebenfalls intakt und frei von Thrombus- und Bakterienmassen, nur an einer circumscripten Stelle, wo der Absceß nahe an die Wand eines größeren Arterienastes heranreicht, hat die eitrige Infiltration auch auf die Gefäßwand übergegriffen. Indes ist es ja sehr leicht möglich, daß die Mikrokokken, denen diese subperikardialen Abscesse ihre Entstehung verdanken, in irgendwelche andere kleinere arterielle Gefäße oder Kapillaren verschleppt worden sind, die auf den Schnitten nicht getroffen sind. Es finden sich ja auch kleine Kapillargefäße innerhalb der Herzmuskulatur am Rande des Abscesses durch Bakterienhaufen vollständig ausgestopft. Ich möchte daher auf den Befund am Herzen weniger Gewicht legen als auf die Veränderungen in der Leber.

Hier haben wir es zweifellos zu tun mit einem reinen Fall von beginnender Absceßbildung im Anschluß an eine auf dem Wege des retrograden Transportes erfolgte Mikrokokkenembolie der Lebervenenäste, wie sie sich wohl selten so schön von ihren ersten Anfängen an verfolgen läßt.

Die Entstehung von Leberabscessen auf diese Weise ist wohl schon lange theoretisch als möglich angenommen worden,

wenn diese Möglichkeit auch von so autoritativer Seite wie von Cohnheim[1]) und v. Recklinghausen,[2]) als nicht sicher genug bewiesen, in Zweifel gezogen worden ist. Einwandsfreie Beobachtungen von solchen Fällen liegen bisher nur sehr wenige vor.

Thierfelder[3]) erwähnt einen Fall, in dem die Verhältim großen und ganzen sehr ähnlich zu liegen scheinen, wie bei dem unseren. Leider läßt seine Mitteilung aber nicht erkennen, ob der makroskopische Befund eine Kontrolle durch die mikroskopische Untersuchung erfahren hat.

Bei einem 15jährigen Hämophilen, bei dem wegen profuser Blutungen eine Arteria und Vena subclavia unterbunden worden waren, entwickelte sich im Anschluß hieran eine jauchige Thrombose der Vena subclavia. In der Leber fanden sich miliare, im Zentrum der Acini gelegene Abscesse.

Auch E. Wagner[4]) sah in 2 Fällen von Thrombose der Jugularvenen nach chirurgischen Eingriffen ohne Lungenabscesse Leberabscesse, welche er glaubte durch rückläufige Strömungen in den Lebervenen deuten zu müssen.

Conrad Abée[5]) berichtet über das Vorkommen von Leberabscessen, die auf dem Wege der retrograden Embolie zur Entwicklung gekommen waren, bei einem Falle von Aktinomykose.

Hier hatte sich von einer Perforation des Oesophagus aus eine ausgedehnte aktinomykotische Phlegmone des prävertebralen Bindegewebes entwickelt, die zur Zerstörung mehrerer Wirbelkörper und zu einer hochgradigen Einengung der Vena cava inferior dicht unterhalb ihres Eintrittes in den rechten Vorhof und schließlich zu eitriger Einschmelzung

[1]) Cohnheim, J., Vorlesungen über allgem. Pathologie. II. Aufl. Berlin 1882. S. 176.

[2]) v. Recklinghausen, Handbuch der allgemeinen Pathologie des Kreislaufes und der Ernährung. Deutsche Chirurgie. Lieferung 2 u. 3, Stuttgart 1883. S. 143.

[3]) Thierfelder, Th., Artikel Leberabsceß in Ziemssens Handbuch der speziellen Pathologie und Therapie. Bd. VIII, 1. Hälfte, Leipzig, 1878, S. 91.

[4]) Ühle und Wagner, E., Handbuch der allgem. Pathologie. VI. Aufl. Leipzig 1874. S. 263.

[5]) Conrad Abée, Drei Fälle von tödlich verlaufener Aktinomykose. Zieglers Beiträge. Bd. XXII, 1897, S. 132, Fall II.

und circumscripter Perforation ihrer Wand geführt hatte. An der Innenfläche der Venenwand fanden sich hier Reste thrombotischer Auflagerungen; etwas größere, in der Mitte erweichte Thrombusmasssen zeigten sich noch weiter abwärts. Außer Metastasen in den Lungen und in der Milz, waren solche in der Leber vorhanden, und zwar besonders in den hinteren und oberen Teilen. Durch ihre verzweigten Formen ließen die Herde ihre Entstehung aus Gefäßen erkennen. Sie waren meist mit flüssigem, gelblichem, eitrigem Inhalt gefüllt. Auch einige größere Äste der Lebervene enthielten eitrig erweichte Thrombusmassen, welche in zwei größeren Hauptstämmen eine derbere Konsistenz und graurötliche Färbung hatten. Diese reichten bis an die Einmündung in die Vena cava inferior. Die mikroskopische Untersuchung lehrte, daß die Abscesse in der Leber ihren Ausgang vorwiegend von Ästen der Vena hepatica genommen hatten. Diese waren zum großen Teil sehr stark ausgedehnt und von Gerinnungsmassen und eitrigen Thromben erfüllt. Zuweilen waren die Eitermassen noch allseitig von der stark verdickten Venenwand umschlossen, an manchen Stellen aber hatte sich der Prozeß durch die Gefäßwand hindurch auf das nächstliegende Lebergewebe fortgesetzt. Auch in den Pfortaderästen waren häufig frische Thrombusmassen zu finden, auch ein Teil der Abscesse schien von ihnen ausgegangen zu sein.

Abée führt in diesem Falle die Entstehung der Leberabscesse auf die schwere Behinderung zurück, welche die Zirkulation in der Vena cava inferior durch die hochgradige Einengung und ausgedehnte Thrombusbildung notwendig erfahren mußte, und glaubt, daß dadurch sehr leicht Wirbelströmungen und auch sehr leicht partielle Umkehrungen des Blutstromes hervorgerufen werden konnten, die das Entstehen einer retrograden Embolie begünstigten.

In früherer vorantiseptischer Zeit sind Leberabscesse nach Kopfverletzungen nicht selten zur Beobachtung gelangt. Der in solchen Fällen häufiger konstatierte Befund, daß sich die Lebervenen in der Nachbarschaft derartiger Herde verhältnismäßig oft thrombosiert, die Äste der Pfortader und besonders der Leberarterie dagegen nicht selten ganz frei von thrombotischen Massen fanden, hatte nach dem Vorgange von Magendie[1]) und H. Meckel[2]) zu der Anschauung geführt, daß man den Ausgangspunkt der Abscesse in der Verlegung der Lebervenenäste zu sehen habe, die ihrerseits bedingt sei durch die Einschwemmung thrombotischen Materials, das aus der

[1]) Magendie, Handbuch der Physiologie. Deutsch von C. F. Heusinger. Eisenach u. Wien. 1836. Bd. II. S. 247 u. 255.

[2]) Meckel, H, Die Eiterung beim Abfallen des Nabelstranges. Annalen des Charité-Krankenhauses Bd. IV. (1853) H. 2. S. 234.

Vena cava superior, entgegen der gewöhnlichen Richtung des Blutstromes, durch den rechten Vorhof und die Vena cava superior rückläufig in die Lebervenen hineingelangt sei. Ist diese Anschauung, trotz des später zu erwähnenden Versuchs, sie experimentell zu stützen, vielfachen Zweifeln begegnet, so ist sie völlig zu Falle gebracht worden, als K. Bärensprung[1]) auf Grund eingehender Prüfung des Sektionsmaterials des Berliner Pathologischen Instituts hatte feststellen können, daß die obige Erklärung im allgemeinen nicht zutrifft, daß eine Regelmäßigkeit, ja auch nur eine besondere Häufigkeit von Leberabscessen nach Kopfverletzungen nicht besteht. Die bei solchen Traumen vorgefundenen Leberabscesse ließen sich in der Regel auf andere ätiologische Momente zurückführen, während die Thrombose der Lebervenenäste als eine secundäre, durch das Vorhandensein des Leberabscesses bedingte Erscheinung anzusehen war. Darin, daß ein rückläufiger Transport im Venensystem kein so häufiges Vorkommnis ist, wie man früher wohl anzunehmen geneigt war, mag man Bärensprung wohl beistimmen, er geht aber zweifellos darin zu weit, daß er mit B. Cohn[2]) die Möglichkeit einer solchen Embolie überhaupt in Abrede stellt.

Daß corpusculäre Elemente im Venensystem wie in den Lymphbahnen in rückläufiger Richtung verschleppt werden können, ist heute eine Tatsache, die seit v. Recklinghausens[3]) ersten Beobachtungen durch Sektionsbefunde wie durch experimentelle Untersuchungen unzweifelhaft sichergestellt ist. Das als Beweis für die Lehre vom retrograden Transport tatsächlich vorliegende kasuistische Material ist freilich auch heute noch keineswegs sehr umfangreich. Die ganze Kasuistik ist zuletzt genauer von Scheven[4]) zusammengestellt worden; sie hat seitdem eine wesentliche Bereicherung kaum erfahren.

[1]) Bärensprung, K., Der Leberabsceß nach Kopfverletzungen. Langenbecks Archiv für klinische Chirurgie Bd. XVIII. (1875) H. 3. S. 557.

[2]) Cohn, B., Klinik d. embolischen Gefäßkrankheiten. Berlin 1860, S. 484.

[3]) v. Recklinghausen, Über die venöse Embolie und den retrograden Transport in den Venen und Lymphgefäßen. Dieses Archiv Bd. 100. S. 156.

[4]) Scheven, A., Zur Lehre von der atypischen Embolie. Dissert. Rostock 1894. S. 39 ff.

Hinsichtlich der Einzelheiten der hier in Betracht kommenden Mitteilungen von Heller[1]), Arnold[2]), Bonome[3]), Zahn[4]), Lubarsch[5]), Ernst[6]), denen es gelang, in Lebervenenästen embolische Pfröpfe, teils von einfachen Thrombusmassen, teils von Geschwulstgewebe nachzuweisen, die nur auf dem Wege der retrograden Embolie von ihrer Ursprungsstätte in Gebiete der oberen oder zumeist der unteren Hohlvene dorthin gelangt sein konnten, verweise ich auf die Arbeit von Scheven und auf das kürzlich erschienene zusammenfassende Referat von Thorel[7]), deren Angaben ich nur wiederholen könnte.

Daß eine immerhin nicht ganz kleine Zahl von Fällen vorliegt, bei denen es in verschiedenen anderen Organen des Körpers zu einer rückläufigen Verschleppung von corpusculären Elementen (blanden oder infizierten thrombotischen Pfröpfen, Parenchymzellen, Teilen von Geschwulstthromben) im Venensystem gekommen war, braucht kaum erwähnt zu werden. Kurz hingewiesen sei nur auf die große Bedeutung, die die Möglichkeit einer Metastasenbildung auf diesem Wege für die Lehre vom malignen Chorionepitheliom gewonnen hat; verdanken doch die bei dieser Geschwulstform so häufig in der Scheide auftretenden metastatischen Tumoren, wie Marchand[8]) zuerst her-

[1]) Heller, A., Zur Lehre von den metastatischen Prozessen in der Leber. Deutsches Archiv für klinische Medizin. Bd. 7. 1870. S. 127.

[2]) Arnold, J. Über den rückläufigen Transport. Dieses Archiv. Bd. 124 (1891) S. 387.

[3]) Bonome, A., Sul trasporto retrogrado degli emboli nelle vene e sul' embolia cruciata. Archivio per le scienze mediche. Bd. XIII. 1889. Nr. 11. S. 267.

[4]) Zahn, Fr. W., Über die paradoxe Embolie und ihre Bedeutung für die Geschwulstmetastasen. Dieses Archiv Bd. 115. S. 78.

[5]) Mitgeteilt von Scheven a. a. O. S. 44.

[6]) Ernst, J., Über rückläufigen Transport von Geschwulstteilen in Herz- und Lebervenen, Dieses Archiv Bd. 151. S. 69.

[7]) Thorel, Ch., Pathologie der Kreislauforgane. B. Gefäße, II. Venen, 3. Embolie der Venen. Zusammenfassendes Referat in Lubarsch-Ostertags Ergebnissen der allgem. Pathologie. Jahrg. IX., Abt. 1, für 1903. S. 1098.

[8]) Marchand, F., Die sogenannten „decidualen" Geschwülste im Anschluß an normale Geburt, Abort, Blasenmole und Extrauterinschwangerschaft. Monatsschr. f. Geburtshilfe u. Gynäkologie 1895. I, S. 560.

vorgehoben hat, ihre Entstehung einer rückläufigen Verschleppung in die venöse Blutbahn eingedrungener, wucherungsfähiger, chorioepithelialer Elemente.

Auch für das experimentelle Studium des retrograden Transportes im Venensystem hat die Theorie, daß metastatische Leberabscesse durch eine auf diesem Wege erfolgte Verschleppung infektiösen Materials zustande kommen könnten, mit die wesentlichste Anregung gegeben. Nach zum Teil weit zurückliegenden Versuchen älterer Autoren, denen es gelang, in den Nieren- und Lebervenen Quecksilberkügelchen wiederzufinden, die sie durch die Jugularvene eingebracht hatten — Versuchen, denen mit Rücksicht auf die Schwere des injicierten Körpers mit vollem Recht eine Beweiskraft abgesprochen worden ist —, vermochten B. Cohn, Heller, Arnold bei der Verwendung specifisch leichterer Körper (Zinnoberleim, Aufschwemmung von Weizengries) befriedigende Resultate zu erzielen.[1]) Es war ihnen möglich, nach dem Tode der Tiere, der meist sehr bald nach der Einfuhr des Injektionsmateriales unter zunehmender Dyspnoe und schließlich unter Krämpfen eintrat, die verwendeten Körper nicht nur in den Coronarvenen des Herzens, in den Leber- und Nierenvenen und in der unteren Hohlader, sondern zum Teil auch in den Venen der Orbita, den Sinus der Dura mater oder in den Venen des Gehirns wieder aufzufinden.

Die Resultate der Versuche von Heller und Arnold konnten Paulsen und Scheven, welche unter Leitung von Lubarsch ähnliche Weizengriesexperimente anstellten, im wesentlichen bestätigen. Den gleichen Erfolg hatte später auch Ribbert[2]) bei einer Wiederholung dieser Versuche.

Übereinstimmend ist dadurch dargetan, daß auch experimentell eine Verschleppung körperlicher Elemente in der venösen Blutbahn entgegen der gewöhnlichen Richtung des Blutstromes erzielt werden kann. Über diese Tatsache an sich herrscht

[1]) Genaueres über die Einzelheiten der Versuche enthalten die Arbeiten v. Recklinghausens, Arnolds, Schevens und das zusammenfassende Referat von Thorel.

[2]) Ribbert, H., Über den retrograden Transport im Venensystem. Zentralbl. f. allgemeine Pathologie und patholog. Anatomie, Bd. VIII, 1897, S. 433.

auch kein Zweifel, wohl aber gehen die Meinungen über den Modus auseinander, nach dem dieser retrograde Transport stattfindet.

Nach der durch Heller und besonders von v. Recklinghausen vertretenen Ansicht handelt es sich dabei um einen wirklichen embolischen Vorgang infolge rückläufigen Venenstromes. Zu einer solchen Änderung in der Richtung des Blutstromes kommt es unter gewissen Bedingungen in denjenigen Teilen der venösen Blutbahn, in denen schon für gewöhnlich ein sehr geringer und leicht Schwankungen unterworfener Blutdruck herrscht. Solche Gefäßgebiete sind die klappenlosen großen Venenstämme in der Nähe des Herzens, wie das der hier unter normalen wie pathologischen Verhältnissen beobachtete Venenpuls beweist. Den in diesen Venen vorhandenen physiologischen negativen Druck zu einem positiven zu machen, eine Umkehr des Blutstromes herbeizuführen, sind einmal solche Momente geeignet, die dauernd eine Rückstauung des Blutes im rechten Herzen zur Folge haben (Tricuspidalinsufficienz), andererseits solche, die eine plötzliche vorübergehende Drucksteigerung bewirken, wie man es bei forcierten Expirationen, z. B. Hustenstössen, sieht. Dabei wird der intrathorakale Druck plötzlich höher als der in den außerhalb des Thorax gelegenen großen Venenstämmen; die Aspiration des Blutes durch den Thorax wird aufgehoben; das in den beiden Hohlvenen enthaltene Blut wird oben und unten herausgepreßt, so daß es an der Mündung der großen klappenlosen Venen zu einer momentanen Umkehr des Blutstromes kommt, die mit solcher Gewalt erfolgen kann, daß mit demselben feste, in die Blutbahn gelangte Partikelchen in die peripherischen Venen hineingetrieben, ja daselbst fest eingekeilt werden können.

Den gleichen Effekt können auch andere, mit Respirationsstörungen einhergehende Zustände hervorrufen. Als solche Bedingungen sind sehr verschiedene Prozesse angeführt worden, zunächst alle mit Husten verbundenen Erkrankungen der Atmungsorgane: Verengerungen der Luftwege (Trachea, Bronchen) (v. Recklinghausen, Bonome, Scheven), Emphysem, ferner Bronchitis capillaris, Ergüsse in die Pleurahöhlen,

intrathorakale Geschwülste (Heller), Unregelmäßigkeit der Athmung durch Vaguskompression (Bonome), eklamptische Krampfanfälle (Schmorl, Lubarsch), Respirationskrämpfe (Arnold), die Chloroformnarkose mit ihren tiefen Atmungsbewegungen und der Reizung der Schleimhaut (Heller, Ernst), und endlich die künstliche Atmung (Ernst); andererseits wäre aber auch zu nennen die oberflächliche Atmung mit wenig ausgiebiger Respiration, wie wir sie bei hohem Fieber, bei Peritonitis (Thierfelder) sehen.

Schon Arnold hat nun darauf aufmerksam gemacht, daß nach den Ergebnissen einer von ihm angestellten zweiten Versuchsreihe, bei welcher er die Injektion mit dem Auftreten der ersten Anzeichen von Atemnot aussetzte, auch schon ohne erhebliche Änderung der Druckverhältnisse innerhalb des Thorax ein retrograder Transport erfolgen könne, daß nach der Lagerung der Grieskörner an der Gefäßwand, ihrer Umhüllung durch dünne Fibrinschichten, offenbar auch ein stationsweis erfolgendes Vorrücken der eingeführten corpusculären Elemente angenommen werden müsse. Dieses vollzieht sich seiner Ansicht nach in der Weise, daß „die an der Wand haftenden Körperchen zunächst an Ort und Stelle liegen bleiben, um vielleicht mit der nächsten rückläufigen Welle weiter nach der Peripherie befördert zu werden, bis sie schließlich in den feineren Verzweigungen steckenbleiben", während alle im Lumen des Gefäßes gelegenen Körner mit dem Blutstrom wieder abgeführt werden. Erkennen Arnold und Scheven diesem Modus des rückläufigen Transportes, dem „stationsweisen Vorrücken in rückwärtigen Richtung", gegenüber der Annahme einer „sich auf einmal vollziehenden Verschleppung und Einkeilung", namentlich bei hohen Druckschwankungen, also dem Vorkommen einer wirklichen retrograden Embolie, nur eine untergeordnete Bedeutung zu, so sieht Ribbert in ihm die allein mögliche Erklärung für das Zustandekommen des rückläufigen Transportes. Gegen die Theorie einer wirklichen Umkehr des Blutstroms macht er mehrere Bedenken geltend.

Eine wesentliche Stütze für seine Anschauung findet er in einigen experimentellen Beobachtungen. Wenn er beim Auftreten der durch die

Einführung von Weizengrieskörnern in eine Jugularvene bedingten Dyspnoe Öltröpfchen oder Luftbläschen in die andere Vene injicierte, so bewegten sich diese pendelnd an der Injektionsstelle hin und her oder sie wurden nur langsam und stoßweise in zentrifugaler Richtung vorgeschoben, während nichts auf eine einmalige oder wiederholte vollständige Umkehrung des Blutstromes schließen ließ. Dieses Verhalten konnte Ribbert auch innerhalb des Tierkörpers mit Hilfe der Wasserleitung und eines einfachen Schlauchapparates zur Anschauung bringen. Nach einer einmaligen Injektion großer Mengen von Lycopodiumkörnern fand er bei seinem Versuchstier nach dem innerhalb $\frac{1}{2}$—$\frac{3}{4}$ Minute eingetretenen Tode größere Körnermengen nur in den intrathorakalen Abschnitten der Hohlvenen, zahlreiche auch in den Ästen der Lebervenen, weniger schon in der Vena cava abdominalis und den Halsvenen, während sich Gehirn- und Nierenvenen noch frei von Körnern zeigten. Bevor die Ausbreitung der Körner in zentrifugaler Richtung bis in die kleinen Venen hinein erfolgt ist, bedarf es also offenbar einer gewissen Zeit, sie kann also nicht auf ein einmaliges Rückwärtsschleudern zurückgeführt werden.

Die Erklärung für die Entstehung dieses retrograden Transportes findet Ribbert darin, daß die der Gefäßwand locker durch Vermittelung von dünnen Fibrinschichten oder Blutplättchen anhaftenden corpusculären Elemente mit der von den Vorhofskontraktionen ausgehenden rückläufigen Pulswelle jedesmal eine geringe Strecke in rückwärtiger Richtung weiter geschoben werden.

Gegen Ribberts Versuche hat kürzlich Bouma[1]) verschiedene Einwände erhoben. Er hat gezeigt, daß bei ihnen die Verschleppung in rückwärtiger Richtung nur durch eine Regurgitationswelle zustande kommt.

Bei eigenen Versuchen mit Hilfe eines aus einer Woulffschen Flasche, Gummischläuchen und Glasrohren konstruierten Apparates fand er, daß auch unter dem Einflusse rhythmischer Druckschwankungen allein ein retrograder Transport der im Wasser suspendierten Partikelchen stattfinden kann, der diese Körperchen innerhalb von 5 Minuten einen Weg von 1 m Länge zurücklegen ließ.

Bouma kommt sonach zu dem Schluß, daß auch unter ganz normalen Respirations- und Kreislaufsverhältnissen durch die kombinierte Wirkung der periodischen Hemmung der venösen Blutzufuhr infolge der Herztätigkeit und der rhythmischen Schwankungen des Thoraxdruckes bei den Respirationsbewe-

[1]) Bouma, Jakob, Über den retrograden Transport im Venensystem. Dieses Archiv, Bd. 171, S. 8.

gungen ein retrograder Transport von Geschwulstzellen, Emboli und Mikroorganismen herbeigeführt werden könne. Seiner Ansicht nach sind erhebliche Druckschwankungen im Thoraxraum hier nur insofern von Bedeutung, als sie die rückläufige Verschleppung zu beschleunigen vermögen.

Daß auf dem Wege des stationsweise erfolgenden Vorrückens eine Verschleppung in rückläufiger Richtung zustande kommen kann, soll nicht bestritten werden. Die allgemeine Bedeutung aber, die Ribbert für seine Theorie in Anspruch nimmt, kann ich ihr nicht zuerkennen. Sie mag wohl, wie das Arnold ja bereits angenommen hat, geeignet sein, hin und wieder die Verschleppung kleiner, corpusculärer Elemente zu erklären. Sie ist aber sicherlich nicht für alle Fälle ausreichend. Wie auch Lubarsch[1]) jüngst betont hat, zwingen die Fälle von rückwärtiger Verschleppung größerer Emboli unbedingt zur Annahme einer Zurückschleuderung des Pfropfes mit einer gewissen Gewalt, die ohne eine Umkehr des Blutstromes, ohne einen wirklichen embolischen Prozeß in rückläufiger Richtung nicht denkbar ist. Das wäre ja sehr wohl möglich in der Weise, daß plötzliche Drucksteigerungen innerhalb des Thorax die rückwärts gerichtete Wellenbewegung des Venenpulses verstärken und so wenigstens auf Augenblicke eine gewisse beschränkte Umkehr des Stromes in den Venen herbeizuführen vermögen, der so auch größere Emboli auf einmal über eine weitere Strecke zu verschleppen imstande ist.

Dem von Ribbert gegen diese Erklärung des retrograden Transportes erhobenen Einwande, daß das in den Venen enthaltene Blut vor der vom Herzen her rückläufig andringenden Blutsäule nicht auszuweichen vermöge, begegnet Ernst mit dem Hinweis auf die enorme Dehnbarkeit der Venen und deren große, zur Verfügung stehende Reservekapazität. Einen anderen, mehr indirekten Beweis für das Vorkommen eines rückläufigen Blutstromes in den Venen findet Ernst in dem Vorhandensein der Venenklappen, denen die Aufgabe zukommt, ein Rückströmen des Blutes in der Richtung nach der Peripherie zu verhindern.

[1]) O. Lubarsch, Die allgemeine Pathologie, Bd. I, Abth. 1. Wiesbaden 1905, S. 209.

Nach den Beobachtungen Wertheimers[1]), auf die ebenfalls von Ernst hingewiesen worden ist, zeigen die respiratorischen Druckschwankungen in den Venen oberhalb und unterhalb des Zwerchfells (in der Vena brachialis und femoralis) keinen erheblichen Unterschied, und diese durch die Aspiration des Thorax bei der Inspiration bedingten negativen Druckschwankungen haben sich beim Tiere bis in den untersten Abschnitt der Vena saphena neben der Achillessehne verfolgen lassen, ein Beweis dafür, daß nicht nur die großen Venenstämme, sondern auch die mehr peripherischen, noch beträchtlichen Änderungen in der Höhe des Blutdrucks ausgesetzt sind. Wenn ferner schon bei jeder Vorhofsystole unter normalen Verhältnissen bei dem Mangel einer abschließenden Klappe eine geringe Menge von Blut in die Hohlvenen zurückgeworfen wird (Tigerstedt[2]), François Franck[3]), und wenn dieser systolische Rückstrom auch in den großen Venen des Herzens und in den Venae cavae, und nach Zerstörung der Klappen am Bulbus der Vena jugularis auch in dieser direkt nachgewiesen werden konnte, so scheint es mir doch auch sehr wahrscheinlich, daß eine bis zur Einmündungsstelle der Vena profunda femoris fortgepflanzte rückläufige Pulswelle, wie sie Zahn[4]) beobachtet hat, mit einer wirklichen momentanen Umkehr des Blutstromes, die eine venöse Embolie zu vermitteln vermag, verbunden ist. Noch mehr erscheint mir dies wahrscheinlich, wenn zu dieser positiven Druckschwankung innerhalb der Vene — mag der Ursprung der Pulsation in den einzelnen Fällen nun auf die Vorhofskontraktionen (normaler Venenpuls Riegels[5])) oder auf die Systole des Ventrikels (pathologischer Venenpuls

[1]) Wertheimer, E., Influence de la respiration sur la circulation veineuse des membres inférieurs. Archives de physiologie normale et pathologique. T. XXVII (1895), p. 107.

[2]) Tigerstedt, Physiologie des Kreislaufs, Leipzig 1893.

[3]) Franck, Fr., Variations de la vitesse du sang dans les veines sous l'influence de la systole de l'oreillet droite. Archives de physiologie normale et pathologique. T. XXII (1890), p. 351.

[4]) Zahn, Fr. W., Über Geschwulstmetastasen durch Kapillarembolie. Dieses Archiv, Bd. 117, S. 29.

[5]) Riegel, Fr., Über den normalen und pathologischen Venenpuls. Deutsches Archiv für klinische Medizin. Bd. XXXI (1882), S. 1.

bei Tricuspidalinsufficienz) zurückzuführen sein — noch eins der oben erwähnten, eine plötzliche Erhöhung des intrathorakalen Druckes bedingenden Momente hinzutritt. Für die Annahme einer Umkehr des Blutstromes beim rückläufigen Transport in den Venen spricht auch eine von Ernst[1]) mitgeteilte Beobachtung Arnolds, der bei seinen Versuchen an der freigelegten Nierenvene des Tieres beim Eintreten der Respirationskrämpfe den Anprall der Grieskörner an die Gefäßwand direkt wahrnehmen konnte. Diese Beobachtung ist jüngst auch von Lubarsch bestätigt worden.

Nach alledem, glaube ich, müssen wir an der von Arnold vertretenen Ansicht festhalten, daß die Verschleppung in rückwärtiger Richtung vor allem durch eine wirkliche retrograde Embolie, namentlich bei hohen intrathorakalen Druckschwankungen zustande kommen kann.

Gerade für so kleine corpusculäre Elemente, wie Bakterien, kommt meiner Meinung nach dieser Modus hauptsächlich in Frage. Das Vorkommen von den Venen ausgehender embolischer Herde in geringer Entfernung vom rechten Vorhof, am Herzen in der Umgebung der größeren Kranzvenen, in der Leber hauptsächlich in den hinteren und oberen Teilen des rechten Lappens, also in der Nähe der großen Lebervenenäste, scheint mir dafür zu sprechen, daß die Bakterienmassen mit einer einzigen rückläufigen Welle zurückgeworfen und bis in die Kapillaren verschleppt worden sind. Orth[2]) hält es freilich gerade wegen der Kleinheit dieser körperlichen Elemente bei den septischen Embolien in den Lebervenen für unwahrscheinlich, daß sie bis in die feineren Verzweigungen der Vena hepatica geschleudert werden; er weist ferner darauf hin, daß das Haften eines solchen Embolus jedenfalls dadurch sehr erschwert werde, daß jeder in die Leber gehenden Pulswelle ein centripetaler Strom folgen müsse. Bei der sehr langsamen Circulation und dem niedrigen Druck, der in den Lebervenen für gewöhnlich herrscht, möchte ich aber gerade glauben, daß eine rückläufige Welle, wie sie unter den oben angeführten

[1]) a. a. O. S. 88.

[2]) Orth, J., Lehrbuch der speziellen pathologischen Anatomie. Bd. 1, S. 919. Berlin 1887.

Bedingungen zustande kommen kann, im Blute vorhandene Mikroorganismen und kleinste Partikel infektiöser Emboli nicht nur in die größeren Äste, sondern bis in die kleinsten Verzweigungen der Lebervene hineinzuschwemmen vermag, wo sie leicht an der Gefäßwand kleben bleiben können. Als Hilfsmoment würde in unserem Falle wohl, ähnlich wie in den Fällen von Heller und Ernst, die Chloroformnarkose mit ihren tiefen Atembewegungen in Frage kommen; das mikroskopische Verhalten der Herde würde mit dieser Annahme eines Alters von etwa 2×24 Stunden ganz gut in Einklang stehen.

Darin, daß retrograde Embolien in den Lebervenen ein ganz außergewöhnliches Ereignis darstellen, ist Orth unbedingt zuzustimmen. Einen zweiten ähnlichen Fall habe ich in den Jahren seit dem Vorkommen des beschriebenen nicht beobachten können.

Es ist mir gelungen, auch experimentell die Möglichkeit der Entstehung von Leberabscessen durch retrograden Transport von den Lebervenen aus zu erweisen.

Ich verfuhr bei den Versuchen in der Weise, daß ich Kaninchen eine lange Glaskanüle in der Jugularvene möglichst bis in den rechten Vorhof einführte und ihnen eine Aufschwemmung einer $1-2 \times 24$ stündigen Agarkultur von Staphylococcus aureus in physiologischer Kochsalzlösung, der reichlich Lycopodiumkörner beigemischt waren, injicierte. Ein Teil der Versuchstiere verendete unter schweren Respirationskrämpfen direkt nach dem Eingriff, besonders wenn die Injektion nicht allmählich, sondern mit einem Ruck erfolgte.

Die übrigen Tiere wurden verschieden lange Zeit nach der Injektion getötet. Bei den meisten fanden sich neben Veränderungen anderer Organe (ulceröser Endokarditis [2 Fälle], Lungen- und Nierenabscessen) auch größere oder kleinere gelbliche Fleckchen oder Streifchen in der Leber. Als Ausgangspunkt dieser Leberabscesse konnten die Lebervenen mit Sicherheit jedoch nur bei zwei Tieren nachgewiesen werden, die nach 2 und 6 Tagen zur Untersuchung gelangten.

Bei den Abscessen vom zweiten Tage zeigte sich der Prozeß im ganzen bereits weiter vorgeschritten, als bei meiner oben mitgeteilten Beobachtung beim Menschen. Veränderungen, welche etwa diesen entsprachen, fanden sich nur bei kleinen, ganz umschriebenen Absceßherden, die offenbar von der Arterie aus entstanden waren, in Gestalt sehr reichlicher Anhäufung von Bakterien in den Leberkapillaren, die im Bereich der Herde damit völlig ausgestopft waren. Am Rande waren die Herde von einem breiten, dichten Wall von mehrkernigen Leukocyten begrenzt, die nach der Mitte zu in Zerfall begriffen waren. Die Leberzellbälkchen im Gebiete des Abscesses waren vollständig abgestorben.

Die von der Vene aus entstandenen Herde hatten bereits eine größere Ausdehnung gewonnen. Sie nahmen fast einen ganzen Acinus ein, sich bis zum Pfortaderbindegewebe erstreckend. Ihr Zentrum bildeten nekrotische, fibrinöseitrige Massen, häufig von etwas hämorrhagischem Charakter; von Leberzellbälkchen war hier nichts mehr zu sehen. Mitunter ließ sich in der Mitte der Herde noch die Wand der Lebervene deutlich erkennen, ihr Lumen war mit zerfallenen Thrombusmassen ausgefüllt. Den Rand der Herde bildete ebenfalls wieder ein breiterer oder schmälerer Saum von multinucleären Leukocyten, zwischen denen noch Reste der abgestorbenen Leberzellbälkchen sichtbar waren. Bakterien fanden sich nur selten, in einzelnen Haufen beisammenliegend. Lycopodiumkörner habe ich in diesen Herden nicht gefunden. Vom Pfortaderbindegewebe geht bereits eine sehr lebhafte Entwicklung von Granulationsgewebe aus, das den Absceßherd umschließt. Große, helle, spindelförmige Zellen liegen an dem äußeren Rande des Leukocytenwalles, sehr oft finden sich große, mehrkernige Zellen. An Präparaten von Stücken, die in Flemmingscher Lösung fixiert waren, kommen in den Bälkchen von mangelhaft gefärbten Leberzellen größere oder kleinere geschwärzte Fetttropfen zum Vorschein, vornehmlich haben aber die großen, phagocytären Elemente des Granulationsgewebes Fetttröpfchen in sich aufgenommen. Am Rande der Herde beginnt eine Wucherung der kleinen Gallengänge.

Die Abscesse vom sechsten Tage sind an Ausdehnung denen vom zweiten Tage etwa gleich.

Im Zentrum der Herde liegen die schattenhaften Reste der abgestorbenen Leberzellbalken, dazwischen mehr oder weniger reichliche Kerntrümmer. Ebensolche füllen auch das Lumen der Lebervene aus, die noch an dem Ring ihrer nekrotischen, bindegewebigen Elemente erkennbar ist. Die peripherische Leukocytenzone ist nur noch schmal, die Leukocytenkerne sind ebenfalls größtenteils zerfallen. Eine große Ausdehnung hat jetzt die Zone des neugebildeten Granulationsgewebes erreicht. Zwischen den großen, hellen, spindelförmigen Elementen des Granulationsgewebes treten bereits feine, rotgefärbte Bindegewebsfibrillen auf. Die Riesenzellen mit vielen Kernen sind jetzt sehr reichlich und mitunter außerordentlich groß; sie enthalten zum Teil sehr feine, durch Osmiumsäure geschwärzte Fetttröpfchen. In dem Granulationsgewebe sind außerordentlich reichliche, neugebildete Gallengänge vorhanden.

Die histologischen Veränderungen, die sich bei der Entwicklung der miliaren Abscesse von den Lebervenen aus am Leberparenchym selbst abspielen, sind genau dieselben wie sie von der Bildung metastatischer eitriger Herde von den Pfortader- oder Leberarterienästen aus bekannt sind. Freilich dürfte es wohl selten möglich sein, den Prozeß so von seinen ersten Anfängen an zu verfolgen, wie das hier möglich war. Nur bei einem Falle miliarer Leberabscesse, die bei croupöser Pneu-

monie durch Diplokokken hervorgerufen waren, fand ich ähnliche Bilder, nur daß sich der Ausgang von verlegten Arterienästen nicht mit der Sicherheit feststellen ließ, wie bei dem oben mitgeteilten Falle der Beginn des Prozesses in einem Verschlusse der Lebervenenäste. Genauer hierauf einzugehen ist aber wohl überflüssig.

Mit einigen Worten sei nur noch der feinkörnigen Verfettung der Leberzellen gedacht, die in der unmittelbaren Umgebung der kleinen Absceßherde an den Leberzellen zu beobachten ist.

Es treten in der Zone der beginnenden Nekrose in der Nachbarschaft der eigentlichen Absceßchen in den Leberzellen, deren Kerne dabei zunächst noch gut erhalten sind, sehr zahlreiche und sehr feine Fetttröpfchen auf; in anderen meist an der Peripherie der Läppchen liegenden Leberzellen mit gleichfalls gut erhaltenen Kernen erreichen sie etwas größere Dimensionen. In bereits vollständig der Nekrose verfallenen Zellen sind die Fetttröpfchen nur sehr spärlich vorhanden und sehr fein.

Darüber, daß das Auftreten dieser feinkörnigen Verfettung der Leberzellen als der Ausdruck einer Schädigung anzusehen ist, welche dieselben durch die Einwirkung der reichlich vorhandenen Bakterien bezw. ihrer Toxine in Verbindung mit der Wirkung der durch die Verlegung der Kapillaren bedingten Zirkulationsstörungen erfahren haben, kann ein Zweifel wohl kaum obwalten. Ich möchte aber weniger glauben, daß diese Verfettung in dem Sinne aufzufassen ist, daß die Fetttropfen aus dem Zelleiweiß selbst entstehen, als vielmehr annehmen, daß es sich um eine Schädigung in der Lebenstätigkeit der Zellen handelt, ähnlich wie bei anderen Prozessen auch, wobei die Zellen mehr oder weniger die Fähigkeit eingebüßt haben, das ihnen zugeführte Fett in der gewöhnlichen Weise weiter zu verarbeiten, sondern es statt dessen in sich aufspeichern. Der Zellkern ist dabei zunächst noch erhalten, die Zelle selbst ist noch funktionsfähig. Das Auftreten der feinen Fetttröpfchen in den mehr zentralen Teilen könnte vielleicht darauf zu beziehen sein, daß die Störung in der Zelltätigkeit, in der Assimilation des Nahrungsfettes erst seit kurzer Zeit besteht.

XV.

Doppelseitiges Nierensarkom mit chromaffinen Zellnestern.

(Aus dem Pathologischen Institut der Universität Bologna.)

Von

Bindo de Vecchi,

Assistenten und Privatdozenten.

(Hierzu Taf. X.)

Unsere Kenntnisse über die Struktur der Nierengeschwülste sind in letzter Zeit durch zahlreiche anatomische Beobachtungen bereichert worden, auf Grund deren die einzelnen Autoren Theorien über die Entwicklung der verschiedenen Formen von Neubildungen in der Niere aufstellen und sie nach histologischen Merkmalen gruppieren konnten.

Trotz dieser Fortschritte bleiben einige Punkte dieses Kapitels der Pathologie noch im Dunkeln, nicht alle anatomischen Befunde können mit Sicherheit erklärt werden, die histogenetischen Annahmen sind nicht hinreichend, um die Entstehung einiger einfachen Neubildungen zu erklären, man stößt hin und wieder auf Bildungen, die sich von allen früher beschriebenen unterscheiden.

Der Fall, den ich zu beobachten Gelegenheit hatte, ist von den vielen anderen, so weit ich nach den sehr zahlreichen Veröffentlichungen über dieses Thema urteilen kann, wesentlich verschieden.

Im März 1903 machte ich die Sektion eines Knaben, der, 1 Jahr 7 Monate alt, in der Kinderklinik an linksseitiger Bronchopneumonie, verbunden mit leichten parenchymatösen Leber- und Nierenstörungen, gestorben war. Der kleine Patient war wenige Tage vorher aufgenommen worden; in der kurzen Zeit klinischer Beobachtung konnte kein Zeichen einer Erkrankung des urogenetischen Systems entdeckt werden.

Ich unterlasse die Erwähnung der übrigen Sektionsbefunde, insoweit sie kein Interesse für den vorliegenden Fall haben; ich gebe nur den makroskopischen Nierenbefund genau wieder.

Linke Niere: Volumen leicht vergrößert, Kapsel leicht abziehbar, Oberfläche glatt, graugelblich, mit zahlreichen renkulären Furchen, Konsistenz leicht vermindert. Auf dem Durchschnitt zeigt sich das Parenchym

auffällig anämisch, die Grenze der Rinden- und Marksubstanz ist durch Füllung der Venenbogen markiert, an einigen Stellen ist die Rinde leicht verdickt, trübe, etwas körnig. Das Nierenbecken ist nicht erweitert.

Was auf dem Durchschnitt am meisten in die Augen fällt, ist eine den Hilus einnehmende derbere, rötliche fleischähnliche Substanz, die bis an die Papillen hinreicht, ohne in das Nierengewebe einzudringen. Bei näherem Zusehen findet man, daß diese Substanz die höheren Abschnitte der Nierenkelche manschettenartig umhüllt. Während in der Nähe der Kapillaren das Gewebe den oben beschriebenen Charakter hat, ändert es sich weiter weg in ein weicheres, fast gallertiges, gelbliches Gewebe um. Diese die Kelche umhüllende Substanz ist am oberen Nierenpol reichlicher vorhanden, aber auch im unteren Abschnitt sieht man sie, zwischen die Kelche und das Nierengewebe eingeschoben, liegen. Die Gefäße erscheinen normal und verlaufen quer durch die Neubildung nach dem Nierenparenchym hin. Auch der Ureter zeigt makroskopisch keine Veränderung, ebensowenig die von außen betrachtete, nicht aufgeschnittene Niere.

Linke Nebenniere an normaler Stelle ohne Veränderungen.

Rechte Niere: Die Veränderungen ähnlich wie die der linken Niere. Auch hier deutliche Zeichen einer akuten parenchymatösen Entzündung und Vorhandensein eines pathologischen Gewebes zwischen den Kelchen und den Becken einer- und dem Nierenparenchym andrerseits. Die Neubildung ist hier weniger ausgebreitet als links, auch liegt sie vorzugsweise in der oberen Hälfte.

Gefäße, Ureter, Nebenniere makroskopisch ohne erwähnenswerte Veränderung.

Unter möglichster Schonung des ganzen Präparates, das ich mit den Nebennieren und ziemlichen Stücken der Ureteren in Müller-Formol aufhob, nahm ich verschiedene Stückchen der Neubildung und ihrer Nachbargewebe heraus und fixierte sie in verschiedenen Flüssigkeiten (Alkohol, Sublimat, Hermann, Müller-Formol).

Die mikroskopische Untersuchung läßt schon bei ganz schwacher Vergrößerung ziemlich wichtige Einzelheiten des durch den Sitz und die Verteilung der Neubildung ungewöhnlichen Hilusinhalts erkennen. Zwischen den Wänden der Kelche, deren Submucosa verdickt, mit normalem Epithel ausgekleidet ist, und dem Nierenparenchym liegt ein aus rundlichen dichtstehenden Zellen bestehendes Gewebe, das im ganzen schon bei schwacher Vergrößerung den Sarkomcharakter darbietet. An den Bertinischen Säulen ist das neoplastische Gewebe reichlicher, an den Markkegeln weniger ausgebildet, an den Papillen fehlt es ganz. Das Nierengewebe setzt sich deutlich davon ab, es wird bald durch eigene bindegewebige Streifen, bald durch Gefäße davon getrennt, ausnahmsweise kann man nur an einzelnen Stellen ein leichtes Eindringen der Neubildung in die Marksubstanz der Niere beobachten.

Die Neubildung hat einen ausgesprochen sarkomatösen Bau (Fig. 1), bei stärkerer Vergrößerung sieht man, daß sie tatsächlich aus hauptsäch-

lich runden Zellen verschiedener Größe gebildet wird. Selten sind die Zellen länglich, sie stehen dicht nebeneinander, es ist wenig Intercellularsubstanz vorhanden. Fast überall sind die Zellen wohlerhalten, ihr Kern bläschenförmig, mit weitem Chromatinnetz, bisweilen aber ist der Kern in den kleineren Zellen ebenfalls kleiner, das Fadengerüst dichter. Oft finden sich Kernteilungsfiguren. Daneben sieht man, wenn auch nicht häufig, in verschiedenen Präparaten sehr große, unregelmäßig gestaltete Bildungen: Riesenzellen. Sie haben einen gelappten Kern mit weitem Chromatinnetz, homogenem Protoplasma, das sich mit den sauren Anilinfarben intensiv färbt.

Um das sarkomatöse Gewebe herum liegt, sich mit demselben vermengend, ein mehr oder weniger dichtes Bindegewebe, zwischen dessen Fasern sich die größeren Gefäß- und Nervenstämme befinden. Bald sieht das Bindegewebe mehr myxomatös aus, bald ist es wie von Fettklumpen durchsetzt.

Im Innern des sarkomatösen Gewebes habe ich keine Muskelfasern, weder glatte noch gestreifte, erkennen können (mit der van Gieson-Färbung und ihren Modifikationen). Dagegen sah ich außerhalb der Neubildung in der verdickten Wand des Nierenbeckens kleine Bündel glatter Muskulatur. In den Nierenpapillen finden sich solche Bündel auch sonst, von ihnen gehen Fasern ab, die sich an den Seiten der Papille ausbreiten und die Marksubstanz der Niere umgeben (Henlescher Muskel).

Ebensowenig gelang es mir, innerhalb der Neubildung Epithelzellen aufzufinden, weder in dichten Lagern noch in alveolären oder cystischen Räumen angeordnet, auch nirgends weiter ausgebildetes Bindesubstanzgewebe, etwa Knorpel oder Knochen.

Nur ein ziemlich einfaches Gewebe, das bald mit dem Sarkom vermischt, bald von ihm getrennt ist, ist in einigen Präparaten zu finden. Dicht unter der Beckenwand oder etwas weiter davon entfernt liegen von Bindegewebe umgeben Zellgruppen, die entweder regellos angeordnet oder zu einer Art Läppchen vereinigt sind. Die Struktur dieser Zellen wechselt außerordentlich in den verschiedenen Schnitten, je nach dem Teil des Tumors, den man vornimmt, und nach den Fixationsmethoden.

In den mit Alkohol absolutus, Zenkerscher Flüssigkeit oder Sublimat fixierten, verschieden gefärbten Präparaten erscheinen die Zellen gleichsam von Hüllen umgeben, die bald ein homogenes, bald ein feinfädiges Aussehen und längliche, pyknotische Kerne haben (Fig. 2, Taf. X). Somit sieht es aus, als wenn die Zellen in kleine rundliche oder polygonale Hohlräume hineingelagert sind. Der Kern ist, wenn er gut erhalten ist, bläschenförmig und hat ein deutliches Chromatingerüst, das Protoplasma ist grobkörnig und füllt nicht vollständig den Hohlraum, so daß größere oder kleinere leere Räume zwischen den Septen und den Zellen übrig bleiben.

Das meist intensiv gefärbte Protoplasma läßt bisweilen gelbliche Granula sehen, die nicht die Reaktion auf Eisensalze geben. Auch

Glykogen läßt sich in diesen Zellen nicht nachweisen, mit Jodlösung nehmen sowohl diese Zellen wie auch das sie umgebende Gewebe eine blaßgelbe Färbung an, wenn die Stücke in Alkohol fixiert waren.

An einigen Läppchen sind die Septen so breit, daß die Zellen wie von einer wirklichen strukturlosen Intercellularsubstanz, wie beim Knorpel, umgeben erscheinen, manchmal finden sich aber auch feine Gefäße darin, und die zahlreichen länglichen und pyknotischen Kerne in diesen Trabekeln erweisen sich zum größten Teil als Gefäßendothelkerne. An einigen Stellen sind die Zellen wohlerhalten, Kerne, Protoplasma gut hervortretend, an anderen dagegen zeigen sich die Zeichen der Degeneration, leere Kapseln oder nur ein Rest gekörnten Protoplasmas mit zerfallenen und pyknotischen Kernen.

In den mit Osmiumsäure enthaltenden Flüssigkeiten konservierten Präparaten (Fig. 3, Taf. X) ist der Eindruck, den die Zellen machen, ein etwas anderer: die die Zellen umgebenden Kapseln sind in derselben Weise zu sehen, im Protoplasma der Zellen erscheinen nun aber Fetttröpfchen in schwarzer Färbung, entweder ganz kleine oder größere, die einen großen Teil des Zelleibes einnehmen; bisweilen füllt das Fett dermaßen die ganze Kapsel aus, daß von den die Zelle zusammensetzenden Teilen nichts mehr zu erkennen ist. Gewöhnlich liegt in der Zelle nur ein mehr oder weniger großer Fetttropfen.

Bei Anwendung geeigneter Methoden (Heidenhain, Galeotti) zeigt sich, daß im Protoplasma sehr vieler Zellen Granula vorhanden sind, welche entweder spärlich und verstreut oder so reichlich sind, daß die Zellen geradezu einen granulierten Habitus erhalten.

In den mit Kali bichromat. behandelten Stücken (Fig. 4, Taf. X) ist wiederum etwas Neues zu sehen. Die Zwischensubstanz ist nicht mehr so reichlich vorhanden, um Hohlräume zu bilden, man sieht vielmehr nur ein Fasernetz mit vielen länglichen Kernen zwischen den Zellen liegen. Oft kann man nachweisen, daß diese Septen durch Kapillaren, die sich in den verschiedenen Richtungen verzweigen, gebildet werden. Der Zelleib sieht fast homogen aus und ist ähnlich gefärbt wie die Markzellen der Nebennieren (chromaffine Zellen) bei solcher Behandlung. Das Protoplasma ist weniger körnig und enthält rundliche mehr oder weniger große Vacuolen. Letzteres sieht man besonders an denjenigen Stellen, wo die Läppchen, außerhalb des Nierenhilus gelegen, nicht durch das umgebende Bindegewebe komprimiert werden.

Die Anordnung der Zellen innerhalb eines Läppchens bietet nichts Charakteristisches dar, sie liegen dicht nebeneinander und nur durch Septen voneinander getrennt.

Die Zahl der Zellen, welche die Läppchen zusammensetzen, ist sehr verschieden, auch isolierte Zellen von der Art derjenigen, die die Lobuli bilden, finden sich im Bindegewebe des Nierenhilus. Bald besteht eine förmliche Bindegewebskapsel um die Lobuli herum, bald gehen sie ohne scharfe Grenze in das Hilusbindegewebe über (Fig. 5, Taf. X). Endlich

können sich Sarkomzellen in den Läppchen vorfinden und so einen Übergang zwischen dem lobulären und dem sarkomatösen Gewebe darstellen. In diesen Übergangszonen sieht man ein embryonales Bindegewebe, reich an kleinen runden Kernen, die Außenzellen des Läppchens umgeben und so gleichsam die Beziehungen zwischen ihnen und dem benachbarten Bindegewebe stören und sie von letzterem trennen, indessen bemerkt man an diesen Stellen stark erweiterte Gefäße und massenhaft ausgetretene rote Blutkörperchen. Stufenweise wandelt sich das embryonale Gewebe in das oben beschriebene sarkomatöse um.

Aus dem Bau der Lobuli geht unzweifelhaft hervor, daß es sich um eine ungewöhnliche Neubildung im Nierenhilus handelt, deren Entstehung nicht durch Umwandlung präexistierender Elemente erklärt werden kann. Man muß deswegen an ein Eindringen eines Gewebes in den Hilus, vielleicht während der Entwicklung der Niere, denken.

Auf Grund solcher Annahmen konnte ich deutlich den Mechanismus zeigen, mit dem der Einschluß fremden Gewebes vor sich gegangen sein dürfte. Von den in Müller-Formol konservierten Stücken untersuchte ich, am Gefäßeintritt beginnend, einige Verzweigungen in Serienschnitten. Angelagert an die Wandungen der Gefäße und Nervenäste und von Bindegewebe umgeben, treten Lobuli in Erscheinung, die aus braunem Gewebe bestehen; sie sind denen ziemlich gleichgebaut und ähnlich, die ich als Einschlüsse im Nierenhilus oben erwähnt habe (Fig. 6, Taf. X).

Ich konnte mir aber keine Rechenschaft geben, ob diese Läppchen mehr den Arterien, den Venen oder den Nerven angelagert waren, sie lagen im perivasculären Bindegewebe und zeigten keine näheren Beziehungen zu einem der drei Stämme.

Der feinere Bau dieser Läppchen war den oben beschriebenen, im Nierenhilus gelegenen sehr ähnlich, auch hier hatten die Zellen mit Kali bichromatum eine kupferbraune Färbung angenommen; an einigen Stellen schienen sie die äußere Gefäßwand zu umgeben, an andern waren sie gleichsam netzartig angeordnet; das reichliche intercelluläre Bindegewebe hatte viele Kerne und ein dichtes Gefäßnetz. Nur lagen hier die Zellen nicht so dicht nebeneinander, die Bindegewebssepten bildeten hier keine Kapseln um die Zellen, sondern waren ziemlich dünn. Das Zellprotoplasma war nicht feinkörnig und enthielt keine Pigmentklumpen, indessen sah man in einigen Zellen rundliche, wohl von Fett erfüllt gewesene Vacuolen.

Diese Beschreibung reicht vollständig aus, um zu zeigen, daß es sich hier nicht um eine der gewöhnlichen Nierengeschwülste handeln konnte; weder den epithelialen, noch den bindegewebigen Tumoren, die hier beschrieben sind, kann dieser Fall angereiht werden. Dadurch, daß die Neubildung neben den sich zur Niere begebenden Gefäßen und Nerven gelegen ist, wird ihre Natur und der Mechanismus ihrer Entstehung klargestellt. Die mikroskopische Untersuchung, die Reaktion

mit den Chromsalzen, die Anordnung der Zellen, der Reichtum an Gefäßen gestatten, ein sicheres Urteil über ihre Natur abzugeben, es handelt sich augenscheinlich um Läppchen chromaffinen Gewebes, das an einigen Stellen auf dem Wege ist zu degenerieren oder wirklich schon degeneriert ist, wie im Hilus der Niere; dadurch, daß man ähnliche Gewebsstücke längs der Gefäßnervenbündel findet, erhält man die Erklärung für ihre Gegenwart.

Das chromaffine Gewebe, ein zuerst von Kohn vorgeschlagener Name, oder Paraganglion, wie der neuerdings ebenfalls von Kohn vorgeschlagene Name lautet, bildet bei den Säugetieren das Mark der Nebenniere. Die chromaffinen Zellen liegen zum Teil in Nestern oder sich verzweigenden und miteinander anastomosierenden Strängen, zwischen denen sich weite Bluträume befinden, teils sind sie nach Art des die Venenwand umkleidenden Epithels angeordnet.

Gruppen chromaffiner Zellen („Zellnester" nach Sig. Mayer) sind meist in Verbindung mit dem Stamm oder den Ganglien des Sympathicus beschrieben worden; ihre Anordnung wich bisweilen von der im Mark der Nebenniere etwas ab. Sie finden sich bei allen Wirbeltieren (bei Fischen, Amphibien, Reptilien, Vögeln) und, wie aus den folgenden Beobachtungen hervorgeht, auch bei den Säugetieren und beim Menschen.

Dostojewski hatte dicht bei den Nebennieren einiger Säuger im Innern sympathischer Ganglien Zellgruppen gefunden, welche die den Markzellen der Nebenniere charakteristische Reaktion gaben; er hielt diese Bildungen für accessorische Nebennieren.

Stilling sah Zellen, die denen der Carotisdrüse ähnlich waren, er fand später ähnliche in den Bauchganglien von Kaninchen, Katze und Hund (chromophile Zellen). Immer im Zusammenhang mit den sympathischen Ganglien fanden Mitzukuri und Pfaundler solche Zellen.

In letzter Zeit haben Kohn und Kose diese Zellhaufen an verschiedenen Stellen des Sympathicus untersucht, am Bauchteil wie am Brustteil, bei Säugetieren und beim Menschen, und schließlich beschreibt Zuckerkandl als konstant beim Menschen zwei große Haufen chromaffiner Zellen ohne Ganglienzellen mitten im sympathischen Geflecht der Bauchaorta.

Meist nahmen die Autoren an, daß die Verbreitung dieser Zellen mit den sympathischen Nerven zusammenhängt. Neuere Untersuchungen sprechen dagegen, wenigstens bei den Amphibien, Reptilien und Vögeln scheinen die chromaffinen Zellen den Venen, nicht dem Sympathicus zu folgen. Auf Grund dessen glaubt Giacomini nachsehen zu müssen, ob nicht auch bei Säugern chromaffine Zellen vorhanden wären „eingeschlossen in die Wand des hintern Umfanges der Vena cava inferior, die sich aus der Pars caudalis der Vena cardinalis dextra bildet, und in der Vena azygos und hemiazygos, den Resten der Pars cranialis der Venae cardinales posteriores".

Die Anwesenheit der chromaffinen Zellgruppen, die ich im Nierenhilus an der Wand des Beckens und der Kelche beobachtet habe, und die ich am Gefäß-Nervenstiel der Niere deutlich zeigen konnte, ist in ähnlicher Weise zu erklären wie das Vorhandensein der Zellennester des Sympathicus beim Tiere und Menschen. Mag nun das chromaffine Gewebe den Verzweigungen des Bauchteils des Sympathicus folgen oder sich an die Äste der Venae cardinalis anschließen, in jedem Falle ist seine Anwesenheit in der Niere gleich verständlich. Die Nerven der Nieren gehen von dem großen Bauchganglion des Sympathicus ab, die Venen stammen von den Venae cardinales her, vielleicht hätte im vorliegenden Falle eine genauere Untersuchung den Mechanismus der Verbreitung der einen oder der anderen Insel chromaffinen Gewebes aufdecken können.

Um die Art der Nierengeschwulst genau klassifizieren zu können, ist es notwendig, etwas über die physiologische Bedeutung und die embryologische Herkunft des chromaffinen Gewebes zu wissen. Wenn man die Identität der chromaffinen Zellennester des Sympathicus und der Marksubstanz der Nebennieren aufrecht erhält, so läßt sich die Bedeutung und Herkunft der ersteren auch dadurch erklären, daß man etwas über die letzteren aussagt. Die ganze Frage besteht, kurz gesagt, darin: sollen die chromaffinen Zellen als modifizierte Nervenzellen oder als secernierende Epithelzellen angesehen werden.

Fast alle Embryologen haben die Theorie, daß die Marksubstanz der Nebenniere durch Umwandlung aus der Rindensubstanz entstünde, aufgegeben (Mihalcovics, Janosic,

Valenti), heute glaubt man vielmehr (Kölliker, Mitsukuri, Inaba, Fusari, Kohn, Wiesel), daß die Marksubstanz ebenso wie alles chromaffine Gewebe von Sprossen der sympathischen Ganglien abzuleiten ist, während die Rinde der Nebenniere vom Cölomepithel abstammt.

Wenn man den ektodermalen Ursprung der chromaffinen Zellen zuläßt, so darf man dieselben nicht für Nervenzellen halten, wie es Kohn auch jüngst noch tut, sondern sie sind vielmehr als Epithelzellen mit spezifischer, sekretorischer Funktion aufzufassen. Ihre epitheliale Natur wird durch phylo- und ontogenetische Vergleiche (Diamare, Giacomini) und durch ihre physiologische Tätigkeit, die sie auf den ganzen Organismus ausüben, bewiesen; auch haben Untersuchungen der letzten Zeit die se- und exkretorische Tätigkeit der Marksubstanz der Nebenniere sichergestellt. Zeichen dafür sind: das Vorhandensein runder, transparenter, öfters miteinander zu homogenen Massen verschmolzener Körper, die sich in den Markvenen finden, nachdem sie das Gefäßendothel durchdrungen haben, sie kommen von den chromaffinen Markzellen her (Manasse, Pfaundler, Hultgreen und Anderson, Ciaccio, Bonnamour); das Vorhandensein exkretorischer Kanälchen im Innern dieser Zellen (Félicine, Holmgreen) und schließlich der Befund richtiger protoplamatischer Granula, die sich bei verschiedenen Färbungen different verhalten, die die Zellen mehr oder weniger vollständig erfüllen, die auf besondere dem Körper einverleibte Stoffe reagieren und welche veränderlich sind, je nach dem Zustand und der Art des untersuchten Tieres (Tiberti).

Für mich besteht kein Zweifel, daß es sich hier um ein doppelseitiges beginnendes Sarkom am Nierenhilus handelt.[1]) Aber die Einschlüsse eines besonderen Gewebes, welches sich entweder dicht neben oder sogar innerhalb des Neoplasmas

[1]) Ich möchte mir hier zu bemerken erlauben, daß das doppelseitige Nierensarkom, ohne gerade häufig zu sein, beim Kinde weniger selten als beim Erwachsenen gefunden wird. Ich habe jüngst bei einem 44jährigen Phthisiker (zusammen mit Sinibaldi) einen solchen Fall beobachtet und darüber in der Sitzung vom 19. Mai 1904 in der medizinisch-chirurgischen Gesellschaft von Bologna berichtet.

findet, gestatten, diesen Fall unter die „Mischgeschwülste“ der Niere zu rechnen.

Solche Geschwülste, dem jugendlichen Alter eigen, häufig doppelseitig, entwickeln sich in der Umgebung der Nierenbecken (Ribbert, Hansemann), entstehen hauptsächlich aus embryonalem Bindegewebe, sind sarkomatös, oft findet sich Schleim-, Fett- und fibrilläres Gewebe damit zusammen vor. In derartigem Grundgewebe findet man als Einschlüsse 1. epitheliale Bildungen, die in soliden Strängen, in Alveolen oder in cystischen Hohlräumen angeordnet sind (das Epithel ist kubisch, zylindrisch oder auch mit Wimpern versehen), 2. gestreifte und glatte Muskelfasern in verschieden weitem Entwicklungsstadium, selten in großen Verbänden, 3. wohldifferenzierte Bindesubstanzgewebe: Knorpel (Hoisholt, Ribbert [Fall 2], Manasse, Perthes) und Knochen (Hildebrand). Außerdem wurden noch ganz besondere Bildungen gefunden; so erwähnt Busse in seinem 3. Fall neben Muskelfasern, Epithelien und hyalinem Knorpel auch Ganglienzellen.

Die Frage nach dem Ursprung und der Entwicklung solcher Tumoren gehört zu den in der Pathologie am meisten diskutierten. Eberth, der als erster in der Niere ein Sarkom mit Muskelfasern beschrieb, hielt letztere für Überreste des Wolfschen Körpers, während Cohnheim in einem ähnlichen Fall an Zellabkömmlinge der Urwirbel oder der Muskelplatten dachte. Bei Sarkomen mit Epithel- und Muskeleinschlüssen dachte Weigert, daß alle solche Bildungen von der Uranlage des Ureters abzuleiten seien. Reste wären in der Niere zurückgeblieben, während nach Langhans-Kocher die Muskelzellen von Myomereneinschlüssen (nach der Cohnheimschen Annahme) herrühren sollten, die epithelialen aber von umgewandelten Nierenepithelien abstammten, eine auch von Cornil und Ranvier und jüngst noch von Paul, Barth, Muus und anderen unterstützte Theorie.

Birch-Hirschfeld und seine Schule nahmen die Ebertsche Theorie wieder auf auf Grund zahlreicher Beobachtungen an der Hand neuer Beweisführungen. Sie fanden viele Anhänger. Wilms betrachtete schließlich alle diese Tumoren als hervorgehend aus einem nicht differenzierten Keimgewebe,

epitheloide Zellen sollten die Matrix für Epithelzellen sein; während der Entwicklung könnte das eine Gewebe die Oberhand gewinnen. Die Möglichkeit solcher Entwicklung ließe sich aus den Metastasen erklären. Er hält diese Tumoren für ausschließliche mesodermale Anlagen und bringt die Namen: Adenosarkom, Karzinosarkom und Teratom (Paul) in Vorschlag, wie diese Tumoren von den verschiedenen Autoren benannt wurden.

Diese Wilmssche Theorie ist viel umstritten worden, nur Jenkel nimmt sie, soviel ich weiß, offen an, um eine Mischgeschwulst der Niere bei einer 43jährigen Frau zu erklären. Bis dahin erklärte man diese Tumoren stets als aus embryonal abgesprengten Keimen entstanden, aus Einschlüssen des Wolfschen Körpers oder aus Umwandlungen, welche die verschiedenen in der Niere, der Bindegewebskapsel, der Becken- und Kelchwand befindlichen Gewebe bei der Entwicklung des Organs eingehen.

Ich habe mich überzeugen können, daß bisher noch niemals die von mir gemachten Beobachtungen anatomischer Natur von jemand, der sich mit diesen Geschwülsten befaßt hat, beschrieben worden sind. Weder in den Beschreibungen noch in den diese begleitenden Abbildungen konnte ich Gewebe finden, die dem von mir im Nierenhilus gesehenen ähnlich gewesen wären.

Ich habe gezeigt, daß auf Grund anatomischer und chemischer Betrachtungen der Zellen sowie ihrer Anordnung und ihres Sitzes solche Zellnester als aus gewandertem chromaffinen Gewebe entstanden gedacht werden müssen, daß sie ein den sympathischen Zellnestern ziemlich ähnliches Merkmal hätten. Das Vorhandensein eines solchen Gewebes erklärt bis zu einem gewissen Punkte die Entstehung des doppelseitigen Nierentumors.

Bei Annahme der Cohnheimschen oder der Birch-Hirschfeldschen Theorie lassen sich die embryonalen Gewebseinschlüsse (Urwirbel, Reste der Urniere) zur Erklärung der Nierenmischgeschwülste heranziehen, es könnte vielleicht eine Umwandlung ihrer Zellen stattgefunden haben oder aber, und das ist das Wahrscheinlichere, die bloße Anwesenheit fremden

Gewebes gibt einen Reiz ab, durch die Reizung des Bindegewebes der Niere oder ihrer Kapsel entsteht ein embryonales, sarkomatöses Gewebe. So mag auch in meinem Falle durch die chromaffinen Gewebsläppchen ein Reiz auf das Gewebe im Nierenhilus ausgeübt worden sein. — Wie kann nun aber dadurch ein polymorphes Sarkom entstehen? Eine Reizung kann wohl zur Entstehung einer Neubildung führen, aber man darf nicht ohne weiteres schließen, daß die Zellen des gereizten Gewebes sich in Sarkomzellen direkt umwandeln. Sicherlich befanden sich die in der Submucosa der Nierenkelche und Pelvis eingelagerten chromaffinen Zellen nicht in vorteilhaftem Ernährungszustand, es zeigten sich nämlich Zeichen der regressiven Metamorphose an ihnen, die viel stärker waren als an den freien, längs des Nierenstiels sitzenden Läppchen. Der Grund der Unterernährung ist wohl in der Schwierigkeit zu suchen, welche das Blut auf dem Wege bis zum Zentrum der Läppchen zu überwinden hat, wo das Gefäßnetz stark komprimiert oder obliteriert ist. Aber in den Zonen, die ich zwischen verändertem chromaffinen Gewebe und Sarkom untersuchte, konnte ich an den veränderten bezw. zerstörten Zellen sehen, wie sich das Bindegewebe und das daneben liegende gefäßhaltige Gewebe in ein kleinzelliges embryonales mit runden Elementen umwandelte, das sich dann ohne Grenze in die Hauptmasse des Sarkoms verlor.

Natürlich läßt sich auf Grund einer einzigen Beobachtung keine Theorie aufbauen, ich will mich deswegen weder für die eine, noch für die andere Erklärung binden. Jedenfalls ist der von mir untersuchte Tumor zu den „Mischgeschwülsten der Niere“ zu zählen oder, wenn man die epitheliale Natur des chromaffinen Gewebes nicht zuläßt, als „Adenosarcoma embryonale renis“ zu bezeichnen, ein viel gebrauchter Name.

Hansemann hat jüngst eine sehr brauchbare Einteilung der Nierengeschwülste vorgeschlagen. Er unterscheidet:

1. Tumoren des Nierenparenchyms: Cystome, Adenome, Karzinome.

2. Tumoren des Stromas der Niere, a) des bindegewebigen: Fibrome, Sarkome, b) des vasalen: Hämangiome, Lymphangiome, endotheliale Adenome.

3. Tumoren aus embryonalen Einschlüssen, a) aus einer Gewebsart: Hypernephrome, Lipome, Chondrome, b) aus verschiedenen Geweben: Mischgeschwülste, gut- und bösartige Teratome.

4. Pseudotumoren: Cystenniere, Echinococcus usw.

Mein Fall gehört in die Gruppe 3b, er besteht aus Resten embryonalen Gewebes (chromaffinen Gewebes) und aus sarkomatösem Gewebe.

Der Umstand, daß ich die Geschwulst bei einem so jugendlichen Individuum beobachten konnte, setzte mich in den Stand, die Strukturverhältnisse klarlegen zu können; in höherem Alter wäre dies, glaube ich, nicht mehr möglich. Die chromaffinen Lobuli, die von Bindegewebe durchsetzt und von Sarkomgewebe umgeben waren, zeigten schon so starke regressive Veränderungen, daß man nur aus Analogien mit ähnlichem daneben-liegenden Gewebe Schlüsse auf ihre ursprüngliche Struktur ziehen konnte. Wahrscheinlich würden diese Zellennester unter dem Andrang des sarkomatösen Gewebes bald vollständig verschwunden sein. Man hätte also später nur ein Sarkom gefunden, in dem sich einige ihrer Abstammung nach nicht mehr zu identifizierende Zellen befunden hätten. Man hätte ihn dann vielleicht zur Gruppe 2a gerechnet. Die an den Gefäßen liegenden chromaffinen Lobuli würden sich wohl aber in einem besseren Ernährungszustande befunden haben, dadurch hätte man sie wohl auch noch in einem späteren Stadium erkennen können.

Der von mir beschriebene Fall stellt einen neuen Typus von Mischgeschwulst der Niere dar, es handelt sich um ein doppelseitiges Sarkom, das seinen Ursprung im Bindegewebe des Beckens und der Kelche hat, durchsetzt mit Gewebsinseln, die da, wo sie noch gut erhalten sind, die charakteristischen Zeichen chromaffinen Gewebes sowohl in morphologischer wie in chemischer Hinsicht zeigen.

Auf Grund des hier Auseinandergesetzten glaube ich, daß einige Nierensarkome genetisch mit derartigen Einschlüssen zusammen im Parenchym und unter der Kapsel der Niere vorkommen, wahrscheinlich verschwinden aber meist auf degenerativem Wege diese Einschlüsse, und ein einfaches Sarkom bleibt übrig.

Das chromaffine Gewebe verbreitet sich in der Niere längs der Sympathicusäste oder, noch wahrscheinlicher, längs der Nierenvenen. Deswegen muß das Augenmerk bei Untersuchungen in erster Linie auf die Gefäßnervenscheide und die Verzweigungen derselben, wenigstens in den Anfangsformen, gerichtet werden. Ich glaube nicht, daß mein Fall eine Ausnahme bildet, deswegen werden vielleicht fortgesetzte Untersuchungen dieser Regionen an Leichen von jungen Kindern, sowohl an solchen mit Sarkomen wie auch an normalen, imstande sein, einige noch dunkle Punkte in der Genese der Nierensarkome aufzuhellen.

Literatur

über das chromaffine Gewebe.

1. Bonnamour, Recherches histologiques sur la sécrétion des capsules surrénales. Comptes rendus de l'Assoc. des Anatom. IV session 1902. Montpellier.
2. Braun, Über den Bau und die Entwicklung der Nebennieren bei Reptilien. Arbeiten aus dem zool.-zoot. Institut zu Würzburg, Bd. V, 1879.
3. Ciaccio, Richerche sui processi di secrezione cellulare nelle capsule surrenali dei vertebrati. Anat. Anzeiger. Bd. XXIII, Nr. 16—17, 1903.
4. Diamare, Sulla costituzione dei ganglii simpatici negli elasmobranchi e sulla morfologia dei nidi cellulari del simpatico in generale. Anat. Anzeiger Bd. XX, 1902.
5. Dostojewsky, Ein Beitrag zur mikroskopischen Anatomie der Nebennieren bei Säugetieren. Arch. f. mikr. Anatomie. Bd. XXVII. 1886.
6. Félicine Lydia, Beitrag zur Anatomie der Nebenniere. Anat. Anzeiger. Bd. XXII, S. 152. 1903.
7. Fusari, Contribuzione allo studio dello sviluppo delle capsule surrenali e del simpatico nel pollo e nei mammiferi. Arch. per le Scienze mediche. Vol. XVI, 1892.
8. Giacomini, Sopra la fine struttura delle capsule surrenali degli anfibii e sopra nidi cellulari del simpatico in questi vertebrati. Siena 1902.
9. Derselbe, Contributo alla conoscenza delle capsule surrenali nei Ciclostomi. Sulle capsule surrenali dei Petromizonti. Monitore zool. ital. anno XIII, No. 6. 1902.
10. Derselbe, Sulla esistenza della sostanza midollare nelle capsule dei Teleostei. Monitore zool. ital. anno XIII, No. 7. 1902.

11. Derselbe, Sulle capsule surrenali di Missinoidi. R. Acc. della Scienze di Bologna seduta 29 maggio 1904.
12. Derselbe, Contributo alla conoscenza delle capsule surrenali dei Ganoidi. Monitore zool. ital. anno XV No. 1, 1904.
13. Hoffmann, Zur Entwicklungsgeschichte der Urogenitalorgane bei den Reptilien. Zeitschr. f. wiss. Zoologie. Bd. XLVIII. 1889.
14. Holmgreen, Über die Saftkanälchen der Leberzellen und der Epithelzellen der Nebennieren. Anat. Anzeiger. Bd. XXII, Nr. 1. 1902.
15. Derselbe, Weitere Mitteilungen über Trophospongienkanälchen der Nebennieren vom Igel. Anat. Anzeiger Bd. XXII Nr. 22, 1902.
16. Hultgreen und Anderson, Studien über die Physiologie und Anatomie der Nebennieren. Skandinav. Arch. f. Physiologie. Bd. IX, 1899.
17. Inaba, Notes on the developpment of the suprarenal bodies in the mouse. Journ. of the College of Science, Imperial University. Tokio Vol. IV, 1891.
18. Janosik, Bemerkungen über die Entwicklung der Nebennieren. Arch. für mikros. Anat. Bd. XXII, 1883.
19. Kohn, Über die Nebenniere. Prager mediz. Wchschr. Jahrg. XXIII. Nr. 17. 1898.
20. Derselbe. Über den Bau und Entwicklung der sogen. Carotisdrüse. Archiv für mikr. Anatomie, Bd. LVI, 1900.
21. Koelliker, Entwicklungsgesch. des Menschen und der höheren Tiere. Leipzig 1879.
22. Kose, Über das Vorkommen „chromaffiner Zellen" im Sympathicus des Menschen und der Säugetiere. Sitzungsber. des Deutschen naturw. und med. Vereines für Böhmen. „Lotos" 1898, Nr. 6.
23. Manasse, Über die Beziehungen der Nebennieren zu den Venen und den venösen Kreislauf. Dieses Archiv. Bd. CXXX, 1894.
24. Mihalcovics, Untersuchungen über die Entwicklung des Harn- und Geschlechtsapparates der Amnioten. Internat. Monatsschrift f. Anat. und Histol. Bd. II, 1885.
25. Mitsukuri, On the developpment of the suprarenal bodies in Mammalia. Journ. of microscop. Science. Vol. XXII, 1882.
26. Pfaundler, Zur Anatomie der Nebenniere. Sitzber. der K. Akad. der Wissensch. Wien. Bd. CI, Abt. III. 1892.
27. Rabl, Die Entwicklung und Struktur der Nebennieren bei den Vögeln. Arch. f. mikr. Anatomie. Bd. XXXVIII, 1890.
28. Stilling, Du ganglion intercarotidien. Recueil inaug. de l'Université de Lausanne 1892.
29. Stilling, Die chromophilen Zellen und Körperchen des Sympathicus. Anat. Anzeiger Bd. XV, 1899.
30. Tiberti, Über die Sekretionserscheinungen in den Nebennieren der Amphibien. Zieglers Beiträge Bd. XXXVI, 1904, S. 161.

31. Wiesel, Über die Entwicklung der Nebenniere des Schweines, besonders der Marksubstanz. Anat. Hefte. Abt. 1. H. 50. 1901.
32. Valenti, Sullo sviluppo delle capsule surrenali nel pollo ed in alcuni mammiferi. Atti della Soc. Toscana di scienze naturali. Pisa. Vol. X, 1899.
33. Zuckerkandl, Über Nebenorgane des Sympathicus im Retroperitonaealraum des Menschen. Verhandl. der anat. Gesellschaft auf der 15. Versammlung in Bonn 1901.

Über die Mischgeschwülste der Niere.

34. Barth, Über Nephrektomie. Deutsche med. Wochschr. 1892. 8. Juni. S. 531.
35. Birch-Hirschfeld, Sarkomatöse Drüsengeschwulst der Niere im Kindesalter (Embryonales Adenosarkom). Zieglers Beiträge Bd. XXIV, 1898, S. 343.
36. Borst, Die Lehre von den Geschwülsten II. Bd. S. 860.
37. Cohnheim, Kongenitales, quergestreiftes Muskelsarkom der Nieren. Dieses Archiv Bd. LXV, 1875, S. 64.
38. Cornil et Ranvier, Manuel d'Istologie Pathologique. 1884.
39. Eberth, Myoma sarcomatodes renum. Dieses Archiv, Bd. LV, 1872, S. 518.
40. Hansemann, Adenomyxosarkom der Niere. Berliner klinische Wchschr. 1894, Nr. 31, S. 717.
41. Derselbe, Über Nierengeschwülste. Zeitschr. f. klin. Medizin, 1902, S. 1.
42. Hildebrand, Weiterer Beitrag zur patholog. Anatomie der Nierengeschwülste. Archiv für klin. Chirurgie. Bd. XLVIII, 1894, S. 343.
43. Hoisholt, Mischgeschwulst der Niere (Chondromyosarkom). Dieses Archiv, Bd. CIV, 1886, S. 118.
44. Jenkel, Beitrag zur Kenntnis der sog. embryonalen Drüsengeschwülste der Niere. Deutsche Zeitschr. f. Chirurgie, Bd. 60, 1901, S. 500.
45. Langhans-Kocher, Deutsche Zeitschr. für Chirurgie, Bd. IX, 1878.
46. Manasse, Zur Histologie und Histogenese der primären Nierengeschwülste. Die Rhabdomyom. Dieses Archiv, Bd. CXLV, 1896, S. 147.
47. Muus, Über die embryonalen Mischgeschwülste der Niere. Dieses Archiv, Bd. CLV, 1899, S. 401.
48. Paul, Congenitales adeno-sarcoma of the kidney. Trans. of the path. Society of London XXXVII. 1886, pag. 292.
49. Perthes, Über Nierenextirpationen. Deutsche Zeitschr. für Chirurgie, Bd. XLII, 1896.
50. Ribbert, Über ein Myosarcoma striocellulare des Nierenbeckens und des Ureters. Dieses Archiv, Bd. CVI, 1886, S. 282.
51. Derselbe, Beiträge zur Kenntnis der Rhabdomyome. Dieses Archiv, Bd. CXXX, 1892, S. 249.
52. Weigert, Adenocarcinoma renum congenitum. Dieses Archiv, Bd. LXVII, 1876, S. 192.
53. Wilms, Die Mischgeschwülste. Bd. I, II, III. Leipzig (Georgi).

XVI.

Über Nierenamyloidose.

(Aus der Prosektur des Kaiser Franz Josef-Spitals, Wien X.)

Von

Dr. Hugo Raubitschek.

(Hierzu Tafel XI.)

Bartels[1]) hat noch im Jahre 1875 in eindeutiger Weise die Ansicht vertreten, daß der Nachweis von Eiweiß eine ganz unerläßliche Grundlage für die Diagnose einer amyloiden Nierenentartung sei, obwohl schon Pleischl-Klob[2]) und wenige Jahre später Litten[3]) Fälle von Nierenamyloidose beschrieben haben, bei denen während einer längeren klinischen Beobachtung im Harn kein Eiweiß nachgewiesen werden konnte. Seit der Zeit hat sich die Zahl der ohne Albuminurie einhergehenden Nierenamyloidosen gehäuft. So hat Weigert in seiner Arbeit über die Brightsche Nierenerkrankung[4]) derartige Fälle publiziert und auch pathologisch-histologisch zu erklären gesucht, und Wagner hat im Ziemssenschen Handbuch fünf einschlägige Fälle veröffentlicht. Man hat sich seitdem mit der Tatsache abfinden müssen, daß nicht etwa nur diejenigen Amyloidnieren, deren außerordentlich spärliche Veränderung sich nur histologisch vielleicht an den Glomerulischlingen nachweisen lassen, ohne Eiweißharn klinisch verlaufen, sondern daß auch Nieren, die ohne jede mikro-chemische Reaktion schon mit freiem Auge als „Specknieren" zu diagnostizieren waren, keine Albuminurie verursachen. In der letzten Zeit häufen sich die Angaben besonders der physiologischen Chemiker über scheinbar spezifische Stoffe im Urin bei Nierenamyloidose. So hat Reale[5]) auf das Vorkommen von Paraglobulin im Harn von Amyloidkranken hingewiesen, eine

[1]) Ziemssens Handbuch der spez. Patholog. und Therapie IX. Bd.
[2]) Wiener med. Wochenschrift 1860.
[3]) Berl. klin. Wochenschrift 1878.
[4]) Volkmanns Sammlung Nr. 162/163.
[5]) Wiener med. Wochenschrift 1904.

Tatsache, die schon Senator[1]) viel früher hervorgehoben hat. Vor der Hand muß man aber noch daran festhalten, daß kein einziger Bestandteil im Harn pathognomonisch für die histologisch so ungemein charakteristische Nierenveränderung ist, und man wird wohl annehmen müssen, daß diese Veränderung des Bindegewebe-Gefäßapparates überhaupt für die Zusammensetzung des Harns nicht von so eminenter Bedeutung ist. Andererseits wird man vielleicht hoffen dürfen, gerade beim ganz exakten histologischen Studium der Nierenamyloidose, falls tatsächlich das eine Mal mit, das andere Mal ohne Albuminurie einhergeht, der Frage der Harnabsonderung im normalen und pathologischen Zustand für ganz gewisse Fälle allerdings näher zu kommen.

An Erklärungen, warum Nierenamyloidose mit und ohne Albuminurie einhergehen könne, ist allerdings kein Mangel.

So hat Litten[2]) früher die Ansicht vertreten, daß das Eiweiß in den Nieren ausschließlich von den Glomerulis ausgeschieden würde und geglaubt, daß in den Fällen, in denen die Glomeruligefäße so entarten, daß nur außerordentlich wenig Blut in sie gelangen kann, auch kein Albumen ausgeschieden werde. Sicherlich gibt es aber Fälle, die mit hochgradigster Amyloidose der Glomerulischlingen Eiweiß im Harn aufweisen. Später hat Litten[3]) beobachtet, daß bei Nierenamyloidose kurze Perioden mit Albuminurie mit viel längeren Perioden ohne Albuminurie abwechseln, ein Befund, der seither scheinbar nicht gemacht wurde. Er erklärte sich diese Erscheinung entweder mit einer vorübergehenden Drucksteigerung von seiten des Herzens, oder aber, daß ein neuer Schub von Amyloid in den Gefäßen „abgelagert" wurde, etwa in dem Sinn, daß in die amyloidfreien Gefäße durch die plötzlich vergrößerte Einengung der Strombahn mehr Blut hineingelangt (reflektorische Drucksteigerung). Das Eiweiß müßte nach dieser Erklärung aus den gesunden Gefäßen stammen. In seiner letzten Arbeit über den genannten Gegenstand[4]) vertritt er die An-

[1]) Nothnagels Handbuch der spez. Path. u. Ther. Dieses Archiv Bd. 60.
[2]) Berl. klin. Wochenschrift 1878.
[3]) Deutsche med. Wochenschrift 1887.
[4]) Berl. klin. Wochenschrift 1900.

schauung, daß auch normalerweise das Glomerulussekret eiweißhaltig ist, das aber von den normalen Epitheln der Harnkanälchen wieder resorbiert wird. Der Harn als solcher ist also eiweißfrei. Sind aber die Epithelien geschädigt, so können sie das Eiweiß nicht resorbieren und es erscheint im Harn. Ungefähr ähnlich hat sich Weigert (a. a. O.) diese Verhältnisse erklärt. Bei intaktem Epithel wäre der Harn auch von hochgradigen Amyloidnieren eiweißfrei. Andererseits sollte Albuminurie auftreten, wenn Epithelveränderungen oder konsekutive Interstitialwucherung (infolge der Amyloidose?) vorhanden sei.

Nach Cohnheim[1]) sollten die Gefäße, die total amyloid entartet sind, Eiweiß durchlassen. Lecorche[2]) wiederum behauptet, daß Amyloidnieren allein überhaupt nie Eiweiß ausscheiden, und wenn Albuminurie bestünde, so sei sie auf Rechnung der gleichzeitig bestehenden chronisch entzündlichen Veränderungen zu setzen.

Seitdem Virchow[3]) die Form der Brightschen Nierenerkrankung, die Rokitansky in seinem Lehrbuch als achte Form beschreibt, durch seine elektive Jod-Schwefelsäurereaktion von den eigentlichen entzündlichen Nierenerkrankungen abgetrennt hat, sind eine ganze Reihe von Untersuchungen über Amyloidose auf chemisch-histologischer und experimenteller Basis erschienen, auf die hier um so weniger eingegangen werden soll, als gerade in der letzten Zeit eine Reihe von zusammenfassenden und kritischen Referaten erschienen sind.[4])

Einen gewaltigen Fortschritt in der Amyloidoseforschung ergab die Kenntnis der chemischen Zusammensetzung. Nachdem Kekulé[5]) die Eiweißnatur des Amyloids nachgewiesen hat, gelang es Krawkow,[6]) angeregt durch Oddis[7]) Unter-

[1]) Dieses Archiv 1872.
[2]) Traité des malad. des reins, ref. Schmidts Jahrb. 166. Bd.
[3]) Archiv für pathol. Anatom. 1854.
[4]) Vgl. Litten: Berl. klin. Wochenschrift 1900. Wichmann: Amyloiderkrankung, Zieglers Beiträge 13. Bd. Lubarsch: Die amyl. Degeneration, Ergebnisse der allgem. Pathol. IV. Schmidt-Neuberg: Deutsche patholog. Gesellsch. 1904.
[5]) Dieses Archiv Bd. 16.
[6]) Archiv für exp. Path. Bd. XL.
[7]) Archiv für exp. Path. Bd. XXXIII.

suchungen, zu zeigen, daß das genuine, in den entarteten Organen enthaltene Amyloid eine feste, vielleicht esterartige in schwachen Alkalien unlösliche Verbindung von Chondroitinschwefelsäure mit einer Eiweißsubstanz ist. Eine weitere Tatsache gelang Krawkow festzustellen, daß nämlich auch in der Aortenwand des Pferdes, ferner im Ligamentum nuchae des Rindes, im Stroma der Kalbsmilz Chondroitinschwefelsäureverbindungen vorkommen, Verbindungen, die zu den basischen Proteinstoffen im engeren Sinn gehören, und mit den Protaminen, den basischen Bestandteilen der reifen Fischhoden und dem Histon des Thymus verwandt sind. Damit scheint in der neuesten Zeit das Amyloid seine Ausnahmestellung zu verlieren, da ja auch für das Amyloid physiologische Vorbilder existieren und wie Schmiedeberg[1]) meint, die pathologische Amyloidentartung im wesentlichen eine Heterotopie physiologischer Substanz ist.

Hat also die Kenntnis der Chemie des Amyloids nicht wesentlich zur Erklärung der Pathogenese beigetragen, so wurde es eigentlich noch viel schwieriger, die Tatsachen zu deuten, als es Krawkow[2]) als erstem und später noch Nowak,[3]) Maximow,[4]) Tarchetti,[5]) Czerny,[6]) Ravenna[7]) gelang, durch Injektionen von Staphylokokken, älterem, sterilisiertem Eiter, Terpentinöl, filtrierter, faulender Bouillon, ja sogar Tuberkulin bei den verschiedensten Tieren, eine Veränderung an der Milz, Leber, Niere hervorzurufen, die wenigstens in der mikro-chemischen Reaktion, wenn auch nicht im makroskopischen Aussehen und in Konsistenz[8]) mit dem menschlichen Amyloid übereinstimmen.

Gerade die Ergebnisse dieser experimentell hervorgerufenen

[1]) Verh. des 13. internation. med. Kongr. in Moskau 1897.
[2]) Mitteilg. aus dem Kongreß der russ. Ärzte, Petersburg 1893. Archiv für exp. Path. Bd. 40.
[3]) Dieses Archiv 152. Bp.
[4]) Dieses Archiv 153. Bd. (Literatur!)
[5]) Clinica med. ital. 1900.
[6]) Archiv für exp. Path.
[7]) Soc. ital. di patholog. Torino 1902.
[8]) Vgl. Rabe: Über Pferdeamyloid. Jahresber. der königl. Tierarzneischule Hannover 1883/84.

Amyloidose haben wohl die Ansicht bestärkt, daß man in der Amyloidose den Ausdruck einer toxischen Schädlichkeit zu sehen hat, haben aber eigentlich recht wenig zur Klarheit über die Herkunft des Amyloids beigetragen.

Browicz[1]) gibt über diese Frage eine Literaturübersicht, aus der hervorgeht, daß bezüglich des Materials, aus welchem diese Substanz entstehen soll, die Ansichten der einzelnen Autoren noch sehr auseinander weichen. Als solches Material wurden Serumalbumin, Leukocyten, Fibrin, Erythrocyten, teilweise auch Gewebszellen selbst angesehen. Er selbst hat bei seinen ausgedehnten Studien über das Leberamyloid sich die Ansicht gebildet, „daß die Amyloidose ein Infiltrationszustand der Gewebe mit extravasierten amyloid-metamorphosierten Erythrocyten (vgl. Obrzut[2])) ist, oder als Anhäufung derselben infolge Stromverlangsamung innerhalb der Blutkapillaren anzusehen ist, welche Anschauung die Lokalisation und Morphologie amyloider Ablagerungen und die engen Beziehungen der Amyloidosis zum Blutgefäßsystem am leichtesten erklärt.[3]) Die amyloide Substanz würde demnach als eine besondere, spezifisch chemische Bindung der Substanz gewisser Erythrocyten mit einer gewissen, chemischen, hauptsächlich durch Mikroben (?) produzierten Substanz angesehen werden müssen.

Interessant ist die Beobachtung, daß bei den Tierversuchen die Amyloidbildung zeitlich so ziemlich mit der Immunitätsentwicklung, also Antitoxinproduktion zusammenfällt (Schmidt[4])). Vielleicht steht damit in einem gewissen Zusammenhang der Befund Davidsohns,[5]) daß es nicht gelingt, bei entmilzten Tieren experimentell Amyloid hervorzurufen. Oder aber ist der Befund Davidsohns dadurch zu erklären, daß in der Milz die roten Blutkörperchen zugrunde gehen, und nach der Browicz-

[1]) W sprawie pochodzenia substancyi skrobiowatej 1901. Verhandl. der Akad. d. Wissenschaften, Krakau 24. April und 1. Juli 1901. — W sprawie pochodzenia substancyi skrobiowatej (Przegląd lekarski 1901) klinisch-therapeut. Wochenschrift 1901.

[2]) Arch. de med. exp. 1900.

[3]) Ausführliches Referat Centralbl. für allg. Path. u. path. Anatomie XIII. Bd. 1902.

[4]) Verhandl. der deutschen pathol. Gesellschaft Berlin, Mai 1904.

[5]) Centralbl. für path. Anatomie 1904.

Obrzutschen Anschauung über die Herkunft des Amyloids dasselbe bei Fehlen der Milz nicht entstehen kann?

Nach den vorstehenden Ausführungen über die Natur des Amyloid, das doch sicher mit einer Entzündung nichts zu tun hat, muß es doch auffallend sein, daß alle Autoren, die sich speziell mit der Nierenamyloidose beschäftigen, sich bemühen, in die verschiedenen Formen der Amyloidniere eine gewisse Einteilung zu bringen, die sich mehr oder weniger eng an die Systematik der verschiedenen Nephritiden anschließt. Ein jeder dieser Autoren betont jedoch, daß ihm, wenn auch relativ selten, Nieren vorgekommen wären, deren histologische Untersuchung lediglich eine amyloide Entartung des Bindegewebgefäßapparates ohne irgendwelche sonstigen pathologischen Veränderungen darboten. Litten,[1]) Bartels,[2]) Wagner,[3]) Stewart und Grainger[4]) haben die Amyloidnieren in verschiedene Gruppen nach ihrem makroskopischen und mikroskopischen Bild eingeteilt, und kaum einer ist auf die Frage näher eingegangen, ob nicht ihre verschiedenen Formen der Amyloidniere von nephritischen resp. postnephritischen Veränderungen herrühren könnten, die sich mehr oder weniger mit amyloider Entartung kombinieren.[5]) Das Vorkommen von amyloider Entartung neben anderen — vorwiegend entzündlichen — Erkrankungen des Nierenparenchyms läßt sich ohne weiteres mehrfach erklären. Entweder können beide, die amyloiden und die nephritischen Veränderungen die voneinander unabhängige Folge einer gemeinsamen Ursache sein, denn wir finden ja die gewöhnlichen Ursachen der Amyloidentartung (Tuberkulose, Caries, Knocheneiterungen usw.) auch in der Ätiologie der Nephritis. Es kann aber auch die Amyloidentartung die primäre Erkrankung sein, in deren Folge es so oft zu einer Ernährungsstörung des Parenchyms und entsprechend

[1]) Berl. klin. Wochenschr. 1878, 1885, 1900. Deutsche med. Wochenschrift 1887.

[2]) Ziemssens Handbuch IX. Bd.

[3]) Deutsches Archiv für klin. Med. 1881.

[4]) Ref. auf den intern. Kongr. Berlin, 1890 referiert. Wiener med. Presse 1890 Nr. 43/44.

[5]) Volkmanns Vorträge 162.

der von Weigert[1]) vertretenen Auffassung des engen Zusammenhangs von Parenchymsstörung und interstitiellen Veränderungen, zu Bindegewebsvermehrung kommen kann.[2]) Es können aber auch gerade umgekehrt die chronisch entzündlichen Veränderungen zuerst in der Niere auftreten und erst später die Amyloidentartung hinzukommen infolge der sich allmählich entwickelnden Ernährungsstörung und Kachexien. Übrigens führt Hjelmann[3]) in seiner ziemlich umfangreichen Statistik über die Grundkrankheit der Amyloidose auch die chronische Nephritis als solche an, und Lubarsch[8]) hat zwei ähnliche Fälle beobachtet, und hebt hervor, daß die entzündliche Entartung der Nieren in diesen Fällen am stärksten und ältesten zu sein pflegt. In diesen Fällen besteht ausgesprochene Hypertrophie des linken Herzens, was bei reiner Nierenamyloidose nie in dem Ausmaß vorkommt. Die verschiedene Ausbreitungsweise, die so ungemein wechselnde Lokalisation der ersten Amyloidentartung in den Gefäßen (Glomerulischlingen, Vasa afferentia, Vasa efferentia, Art. rectae des Markes, die Kapillaren der Rinde) spricht im hohen Grade dafür, daß die Ursachen für die amyloide Entartung nicht immer dieselben sind. Es wird sich auch demgemäß nicht immer entscheiden lassen, welches gerade der Entwicklungsgang der verschiedenen Erkrankungsprozesse gewesen und in welchem zeitlichen und ursächlichen Verhältnis zueinander dieselben stehen. Deshalb wird es ganz passend sein, beim Studium der Nierenamyloidose alle jene Fälle auszuschließen, welche nach exaktester histologischer Untersuchung irgendwelche andere pathologische Veränderungen erkennen lassen, die auch auf chronisch entzündliche Prozesse zu beziehen wären. Also nur Nieren, deren einzige Veränderung die amyloid reagierenden Gefäße, Bindegewebe oder Membrana propria waren, bildeten das Material dieser Untersuchung.

Derartige Fälle von reiner Nierenamyloidose zeigen bei

[0]) Vgl. Senator in Nothnagels Handbuch.

[2]) Studier öfver Amyloidnjurens etiologi och symptomatologi. Diss. Helsingfors 1890.

[3]) Die albuminös. Degener. Lubarsch-Ostertag, Ergebn. der allg. path. Morph. u. Phys. 1895.

der genauen histologischen Untersuchung das Amyloid in der überwiegenden Mehrheit in den Gefäßwänden. Da man sich leicht an Serienschnitten überzeugen kann, daß die Amyloidose das betreffende Gefäß keineswegs im ganzen Bereich spezifisch verändert, sondern die amyloide Entartung sich nur stellenweise findet, so wird es wohl unmöglich, zu entscheiden, an welchen Gefäßen diese Entartung zuerst auftritt. Sicher ist es, daß man relativ häufig Fälle sieht, bei denen fast jeder Glomerulus mehr oder weniger amyloid entartet ist, während die anderen Gefäße entweder normal erscheinen oder doch diese Veränderung nicht so hochgradig aufweisen, wie die Gefäßschlingen der Nierenkörner. Nichts spricht aber dagegen, daß nicht die Veränderung an allen Gefäßen gleichzeitig einsetzte, bei den Kapillaren der Malpighischen Körper nur weiter vorgeschritten ist. Sicher ist, daß alle Gefäße der Niere dieser Entartung anheimfallen können, die einen (Glomerulischlingen) allerdings häufiger, die anderen (Rindenkapillaren) seltener. An welchen Teilen der Gefäßwand die Amyloidose zuerst und vorwiegend auftritt, ist bekanntlich eine Streitfrage (vgl. Wichmann [a. a. O.] und Kyber[1])). Ich habe ausschließlich die Media erkrankt gesehen, niemals die Intima der Gefäße, und bin der Ansicht, daß nur das Bindegewebe amyloid entarten kann, denn auch bei vorgeschritteneren Fällen von Amyloidose der Gefäße habe ich bei ganz starker Vergrößerung die einzelnen Muskelzellen noch sehen können (vgl. Taf. XI, Fig. 1). An Längsschnitten kleiner Arterien, besonders solcher, die nur eine Schicht quergelagerter Muskelzellen zeigen, sieht man die einzelnen Muskelfasern von konfluierenden, zur Adventitia stets vollständig geschlossenen, zur erhaltenen Intima häufig offenen, homogenen Amyloidringen umgeben, so daß der ganze Amyloidkörper dieser Media im Schnitt fast wie die zur Intima gerichteten, abenteuerlich geformten Zähne einer Säge aussieht,[2]) zwischen denen die Muskelzellen eingekeilt stecken. An einem Längsschnitt, der die Muskulatur eines solchen Gefäßes gerade nur gestreift hat, kann man die angeschnittenen Muskelzellen wie in einem Amyloidgitter nebeneinander, durch

[1]) Dieses Archiv, 81. Bd.

[2]) Vgl. Zwingmann, Die Amyloidtumoren, Diss. Dorpat 1879.

die parallelen Stäbe des Gitters getrennt, liegen sehen, bald gleichmäßig breit, bald in der Mitte eingeschnürt, bald ganz vom Amyloidgitter durchbrochen. An manchen Stellen sind die Amyloidstreifen dicker, bisweilen höckerig vorgetrieben, dem dann eine deutliche Einbuchtung in das farblose Protoplasma der Muskelfaser entspricht, welche hinlänglich scharf abgegrenzt erscheint. Wieder an anderen Stellen kann man die Muskelzelle mit ihrem Kern mehr atrophisch eingekeilt in die Amyloidsubstanz sehen. Vielleicht sind die geschilderten Bilder die Übergänge zur vollständigen Amyloidose der Gefäßwand, die dann in ein ganz homogenes Rohr umgewandelt zu sein scheint, nachdem die Muskelzelle samt ihrem Kern geschwunden ist. Es muß nach dem Gesagten immerhin auffallend sein, daß bei der relativen Häufigkeit der Erkrankung der Glomerulischlingen die Intima der größeren Gefäße nie erkrankt gefunden wurde. Da die Kapillarschlingen der Nierenkörper nach der normalen Histologie ausschließlich aus dem Endothel kapillarer Blutgefäße bestehen, so scheint die Intima der größeren Gefäße, wenn auch nicht morphologisch, so doch so gut wie sicher physiologisch, von den Kapillarendothelien der Glomeruli wegen ihrer spezifischen Harnsekretion verschieden zu sein.

Stellenweise findet man auch, allerdings wohl nur in Nieren, die pathologische Bindegewebswucherung oder Narbenbildung aufweisen, das interstitielle Bindegewebe amyloid entartet; doch gelang es mir nie, einwandfrei zu entscheiden, ob man es hier mit primär erkranktem, pathologisch gewuchertem Bindegewebe zu tun hat, oder ob es sich um teilweise obliterierte Residuen amyloid erkrankter Kapillaren handelt. Bei den reinen Nierenamyloidosen wird man wohl nie das normalerweise ohnehin so spärliche Bindegewebe amyloid entartet finden.

Was die Durchgängigkeit amyloider Gefäße anbetrifft, so existiert eine Untersuchung von Münzel,[1]) die sich mit den Messungen des Kalibers derartig veränderter Gefäße befaßt. Er fand den Durchmesser der injicierten Kapillaren nicht verschieden von denen normaler Gefäße und schließt hieraus,

[1]) Über amyloide Degeneration der Nieren. Inaug.-Diss. Jena 1865.

daß durch die Amyloidose selbst keine besonderen Hindernisse für den Blutstrom entstünden. Ähnliche Untersuchungen, die aber zu ganz anderen Resultaten geführt haben, hat Litten (a. a. O.) veröffentlicht. Auch bei der genauen histologischen Untersuchung habe ich in stark amyloiden Glomerulischlingen nie ein Lumen sehen können, so daß der Schluß gerechtfertigt erscheint, daß zu einer gewissen Zeit das Gefäß verschlossen ist. Tatsächlich hat auch Litten Fälle gesehen, bei denen sich die Gefäße nicht mehr injicieren ließen. Allerdings soll häufig noch eine Injektion möglich sein, wenn auch das Gefäßrohr histologisch scheinbar vollständig lumenlos erscheint. Infolge der früher erwähnten, ungleichmäßigen, mehr fleckweisen Amyloidose der Gefäße ist es klar, daß es zu circumscripten Gefäßstrikturen kommen muß oder kommen kann, die dem Blutstrom bedeutende Hindernisse setzen. Weiter unten soll ausführlicher davon die Rede sein.

Sehr häufig sieht man auch die Membrana propria der Tubuli amyloid. An manchen Schnitten gelingt es an der noch ziemlich normal aussehenden Tunica propria amyloide Stellen zu sehen, die wie ganz feine rote Fäden aussehen. An anderen Stellen wiederum erscheint die Membran viel breiter, wie aufgequollen, und gibt in einem großen Bereich amyloide Reaktion.

Auch an diesen Stellen kann man das Epithel der Harnkanälchen scheinbar normal finden, manchmal sieht man die Zellen niedriger wie gewöhnlich, häufiger jedoch erscheinen dieselben gequollen, geschwellt, sich buckelförmig ins Lumen der Harnkanälchen vorbauchend. Derartige Zellen zeigen ein deutlich grobgekörntes Protoplasma, was sich besonders mit Säurefuchsin scharf darstellen läßt. Es ist mir nie gelungen, an den Epithelzellen die amyloide Reaktion hervorzurufen, scheinbar zum Unterschied von einer ganzen Reihe von Autoren,[1]) die eine amyloide Degeneration der Epithelzellen beschreiben. Allerdings ist an den Stellen, an denen an der Membrana propria die mächtig verbreitert amyloide Reaktion gibt, ganz niedrige, wie atrophische Epithelzellen liegen, nur bei sehr dünnen Schnitten und sehr exakter Untersuchung

[1]) Literatur siehe Wiehmann, Zieglers Beiträge, 13. Bd.

möglich zu entscheiden, was Epithelzellen und was Tunica propria ist. Ebenso allgemein beschreiben die meisten Autoren eine hochgradige fettige Degeneration des Epithels, die sie bei allen ihren Formen der Amyloidniere beobachtet haben wollen. Tatsächlich geben Amyloidnieren, nach Celloidin- oder Paraffinbehandlung mit Hämalaun-Eosin gefärbt, histologische Bilder, die große Ähnlichkeit mit schwerster fettiger Degeneration haben. Man sieht die schon erwähnten großen Epithelien, das Protoplasma durchsetzt von einer Reihe von Vacuolen in allen Größen, häufig eine einzige besonders mächtig, an Größe den Kern noch übertreffend. Behandelt man jedoch derartige Nieren mit einer Osmiumfixierung (Chrom-Osmium Essigsäure z. B.) oder fertigt von in Müller-Formol fixierten Stücken Gefrierschnitte an, die man mit Sudan oder Indophenol usw. färbt, so sieht man, daß nur der geringste Teil der Vacuolen, und zwar nur die kleinsten, gewöhnlich gegen die Membrana propria zu gelegenen, die bekannte Fettreaktion gegeben (vgl. Taf. XI, Fig. 2). Die großen Vacuolen geben diese Reaktion nie, sondern erscheinen auch nach dieser Behandlung als farblose, runde Gebilde. Da es mir nicht gelungen ist, irgendwelche spezifische mikrochemische Reaktion an ihnen zu erhalten, so vermag ich nichts über die Natur dieser Gebilde auszusagen. Ich habe sie nur äußerst selten in anderen Nieren, nie aber in der Häufigkeit gesehen, wie in Amyloidnieren, denn bei diesen Nieren weist fast jede Epithelzelle derartige Vacuolen auf.

Ich vermag auch nicht zu entscheiden, ob diese Vacuolen, die die Epithelzellen weit ins Lumen der Harnkanälchen vorbuchten, Zeichen einer Sekretion oder Resorption sind. Vielleicht handelt es sich hier um ähnliche Vorgänge, wie sie Gurwitsch[1]) an Froschnieren beschrieben hat. Auch er hat neben kleinsten Fettkugeln, die mehr an der Basis der Zelle um den Kern herum gelagert sind, große Vacuolen gesehen, welche dicht unter dem freien Zellrand liegen, und diesen ins Lumen vorbauchen. Er unterscheidet Granula oder Vacuolen aus fettartigem, jedenfalls sich mit Osmiumsäure schwärzendem

[1]) Pflügers Archiv 1902.

Material, Granula, einen Eiweißstoff enthaltend, und Granula, die scheinbar nur wässerig sind. Vielleicht stapeln alle drei Sorten verschiedene Blutbestandteile auf.[1]) Im Lumen der Harnkanälchen selbst sieht man überaus häufig weiße Blutzellen (uni- und multinucleäre) an ganz vereinzelten Stellen sogar, wie sie zwischen zwei Epithelzellen durchs Epithel durchwandern. Dieser histologische Befund erklärt es, warum man im Harnsediment von Amyloidnieren fast immer weiße Blutkörperchen finden kann, ein Symptom, auf das wohl zuerst Senator aufmerksam gemacht hat. Daneben sieht man stellenweise das Lumen der Harnkanälchen von mehr homogenen Massen ausgefüllt (Zylinder), die manchmal die Fibrin-, in seltenen Fällen, meistens an Stellen der Nierenpapille, amyloide Reaktion geben. Auf dieses Phänomen, das von vielen Autoren (Wichmann Literatur) geleugnet wird, hat zuerst Jürgens,[2]) später Kyber,[3]) zuletzt Virchow[4]) aufmerksam gemacht, welcher diese Zylinder nicht als Blutexsudatfaserstoff, sondern als Produkt einer Ernährungsstörung ansieht. Diese Zylinder füllen nur selten das Lumen der Harnkanälchen homogen und vollständig aus, meist lassen sie kreisrunde, farblose, scharf abgegrenzte Flecke (Vacuolen?) erkennen, die sicher kein Kunstprodukt der histologischen Behandlung sind, da man dieselben an nicht fixierten frischen Präparaten als nicht auffallend stark lichtbrechende, farblose Kugeln sehen kann. Die Größe und das Aussehen stimmen wohl mit den Gebilden im allgemeinen überein, die früher in den Nierenepithelien beschrieben wurden, doch da auch auf diese Gebilde mir keine mikrochemische Reaktion gelang, so vermag ich auch darüber nichts auszusagen. Vielleicht handelt es sich bei diesen Zylindern nicht um ein homogenes Transsudat, sondern um eine Mischung von zwei Substanzen, die eine mehr, die andere weniger flüssig, von denen die eine farblos, vielleicht wässerig wie Tropfen in der anderen suspendiert ist. Ähnliche Bilder

[1]) Vgl. Höber, Die physiol. Chemie der Zelle und Gewebe, Leipzig 1902 (Abschnitt: Sekretion und Lymphbildung).
[2]) Dieses Archiv 1865.
[3]) Dieses Archiv 1881.
[4]) Berl. med. Gesellschaft, Sitzung vom 4. November 1885.

gibt ja auch das Schilddrüsensekret im mikroskopischen Präparat, und auch für dieses Aussehen wurde bekanntlich eine ähnliche Erklärung herbeigezogen.

An dieser Stelle möchte ich noch eines Transsudates erwähnen, daß ich in meinen Fällen von reiner Nierenamyloidose fast in allen Kapselräumen der Malpighischen Körperchen beobachtet habe. Dieses zellfreie Transsudat, das zwischen den Gefäßschlingen und der Bowmannschen Membrana liegt, gibt keine Amyloid- und keine Fibrinreaktion (Fig. 3, Taf. XI). Auf diese letzte Tatsache möchte ich um so mehr Gewicht legen, als ich bei allen Fällen von frischen Stauungen, die noch keine cyanotische Induration aufwiesen, die mit reichlichem Sediment und Albumen intra vitam einhergingen,[1]) neben den Fibrinfäden in den Glomerulischlingen, die schon Reichel[2]) beobachtet und abgebildet hat, im Kapselraum ein zellfreies Transsudat gefunden habe, das die Fibrinreaktion nicht gibt (Fig. 4, Taf. XI). Wo immer im Körper irgendein Transsudat lediglich infolge einer Drucksteigerung ohne jede entzündliche Reizung auftritt, ist dieses eine eiweißhaltige Flüssigkeit, die kein Fibrin enthält und entweder gar nicht, oder nur sehr spät gerinnt, entweder weil eins der beiden Fibringeneratoren fehlt (?) oder, nach Eichwald,[3]) weil die Alkalescenz dieser Flüssigkeit zu groß ist. Kurz, bei reinen, nicht entzündlichen Stauungstranssudaten findet sich im lebenden Körper Fibrin entweder gar nicht oder sehr spärlich nach längerer Zeit. Vielleicht handelt es sich bei der Stauungsniere und der Amyloidniere in Beziehung auf das zellfreie Transsudat im Kapselraum und die Eiweißabsonderung im Harn um ganz ähnliche Verhältnisse. Hier wie dort herrschen Zirkulationsstörungen, bei der Stauungsniere allgemeiner Natur,[4]) bei der Amyloidniere, infolge circumscripter Struktur eines amyloidentarteten Gefäßes nur streng umschriebene Stauung eines Ge-

[1]) vgl. Klieneberger: Über Urin und Urinsedimente bei chron. und lokalen Stauungen. Münch. med. Woch. 1905.

[2]) Zeitschrift für Heilkunde 1905.

[3]) Beitr. zur Chemie. Berlin 1893.

[4]) vgl. Runeberg: Pathogen. Bedingungen der Albuminurie. Deutsches Archiv f. klin. Medizin. Bd. XXIII.

fäßbezirkes mit Fibrinbildung innerhalb der Glomerulusschlingen und zellfreien Transsudat im Kapselraum. Es ist übrigens nicht notwendig, anzunehmen, daß die strikturierte Gefäßschlinge im Zirkulationssystem der Niere nach den Glomeruluskapillaren liegt; daß also die Gefäßschlinge des Malpighischen Körperchen im Zustand der passiven Stauungshyperämie sich bebefinden. Es kann ganz gut die amyloide Gefäßstriktur vor den Kapillaren des Nierenkorns gelegen sein, so daß in dieselben das Blut unter bedeutend geringerem Druck steht. Da jede tierische Membran Eiweiß, das unter geringerem Druck steht, weit eher durchläßt, als unter höherem Druck, so ist es erklärlich, warum die nur mäßig mit Blut gefüllten Kapillarschlingen eines Glomerulus bei Nierenamyloidose positive Fibrinreaktion zeigen, und im Kapselraum selbst ein zellfreies Transsudat nachzuweisen ist. Jedenfalls muß die Tatsache auffallend sein, daß ich in den — allerdings sehr spärlichen — Fällen von Amyloidniere, die ich zu untersuchen Gelegenheit hatte, die klinisch sicher ohne Eiweißharn verliefen, das geschilderte Transsudat im Kapselraum nicht gesehen habe.

Schließlich bliebe noch die Frage zu beantworten, welches der endliche Ausgang der Nierenamyloidose ist. Ich möchte hier nicht weiter auf die schöne, und schematisch im allgemeinen sicher richtige Skala von Lubarsch[1]) eingehen, der vom Hyalin, das noch die Weigertsche Fibrinreaktion gibt, Übergänge zeigt zu dem Hyalin, das schon die Anilinviolettreaktionen wie Amyloid gibt, und dann die typischen Amyloidreaktionen mit den Anilinfarben und Jod anschließt, bis endlich zu dem Amyloid, das nur mehr die atypischen Jodreaktionen gibt. Hier handelt es sich hauptsächlich um die Frage, ob Veränderungen durch die Amyloidose selbst in den Nieren vorkommen, ob in einem Stadium, in einem gewissen Sinn natürlich nur, Heilungsvorgänge zu konstatieren sind. In seltenen Fällen sieht man allerdings, daß bei totaler amyloider Entartung der Glomerulusschlingen, wenn das Malpighische Körperchen, auf der Höhe der Entartung sicher größer als

[1]) Die album. Degenerationen. Ergebnisse der allgemeinen pathologischen Morphologie und Physiologie 1895.

normal, wieder etwas kleiner geworden ist, die Glomeruluskapsel verdickt; und in seltenen Fällen sieht man eine derartige verdickte Bowmannsche Kapsel amyloid entartet, zum Unterschied von dem aus anderen Ursachen verdickten Bowmannschen Kapseln, die relatig häufig und frühzeitig die Amyloidreaktion geben. Die früher erwähnten Kapselveränderungen darf man aber nur dann als Reaktion des noch scheinbar gesunden Gewebes auf die Amyloidose auffassen, wenn man gar keinen anderen Grund für die Kapselverdickung annehmen kann (also irgendwelche chronisch entzündliche oder angiosklerotische Veränderungen[1]) ausschließen darf.) Es liegt vielleicht in der Natur der Sache, daß die ganz späten Stadien der Amyloidose dem Anatomen nicht zu Gesicht kommen können, weil der Organismus schon früher der Grundkrankheit erliegt.

Wir sind in dieser Frage fast nur auf experimentell gewonnene Tatsachen angewiesen. Zuerst hat Litten[2]) die Frage der Resorbierbarkeit des Amyloids, durch Frerichs[3]) Untersuchungen angeregt, genauer studiert. Kleine Würfel gehärteter Amyloidmilzen oder Nieren brachte er Kaninchen in die Bauchhöhle und stellte dann nach Wochen oder Monaten fest, welche Veränderung die amyloide Substanz durchgemacht hatte. Abgesehen von den bekannten histologischen Vorgängen bei Fremdkörpereinheilung, sah er reichlich Riesenzellen, teils den amyloiden Massen angelagert, teils auch solche, die scheinbar amyloide Substanz aufgenommen hatten. Die Reaktion auf Anilinfarben der mehr minder eingeheilten Amyloidwürfel war teils völlig verloren gegangen, teils bedeutend undeutlicher, teils in atypischen Farben. Hieraus schloß Litten, daß durch die Tätigkeit lebender Zellen die amyloide Substanz aufgelöst werden kann und glaubt, analoge Vorgänge auch beim Menschen wenigstens für beginnende Amyloidentartung annehmen zu dürfen.

Virchow hat damals energisch opponiert und nur die Möglichkeit zugegeben, daß Amyloid in eine Flüssigkeit umge-

[1]) vgl. Jores, dieses Archiv Bd. 178.
[2]) Deutsche med. Wochenschrift 1887.
[3]) Berl. klin. Wochenschrift 1885.

wandelt, resorbiert werden könnte. Auch Klebs[1]) glaubt, daß eine Restitutio ad integrum nicht völlig von der Hand zu weisen sei. Wichmann[2]) glaubt sogar, „daß bei beginnender, wenig fortgeschrittener Amyloidentartung, nach Beseitigung der Primärkrankheit und der chronischen Anämie durch Steigerung der Zellprozesse, durch gesteigerte Proliferationsfähigkeit der zelligen Elemente eine Heilung möglich, ja sehr wahrscheinlich ist". Stephanowitsch[3]) hat bei Hühnern und Kaninchen experimentell durch Injektion von Staphylokokkenbouillonkulturen Amyloidose der Leber erzeugt. Nach Excision oder Verschorfung konnte er nicht nur den langsamen Rückgang der Leberamyloidose, auch bei Fortsetzung der Kulturinjektionen beobachten, sondern er sah die regenerierenden Leberzellen nie amyloid entartet. Raehlmann[4]) will durch Keilexcision einen Amyloidtumor der Conjunctiva zum Schwinden gebracht haben. Wenn auch gerade bei dem letzten angeführten Fall alle Verhältnisse wesentlich anders liegen, als bei der Nierenamyloidose, so würde ich doch raten, dem Glauben der verschiedenen Autoren große Skepsis entgegenzusetzen. Ich habe bei allen meinen Amyloidnieren der verschiedensten Stadien, außer der erwähnten Verdickung der Bowmannschen Kapsel, die man doch sicher nicht als „Heilungstendenz" deuten darf, nie auch nur die geringsten histologischen Veränderungen gesehen, die auf eine „Heilung" oder gar „Restitutio ad integrum" schließen ließen. Ich bin im Gegenteil der Ansicht, daß die Nierenamyloidose, allerdings in den allerseltensten Fällen unmittelbare Todesursache, eine irreparable pathologische Veränderung ist.

Als Material der vorliegenden Untersuchung dienten 72 Fälle von Nierenamyloidose. Mit Ausnahme von 2 Fällen war dieselbe immer gleichzeitig mit Amyloidose der Leber und Milz kombiniert. Unter diesen 72 Fällen waren nur 13 Fälle, in denen eine reine Nierenamyloidose ohne sonstige entzündliche Veränderungen vorlag. Von den übrigen Fällen gehörten

[1]) Handb. der allgem. Pathologie, II. Band.
[2]) Zieglers Beiträge. Bd. 13.
[3]) Petersburger med. u. chir. Gesellschaft. 14./27. Nov. 1902.
[4]) Dieses Archiv. Bd. 87.

41 Fälle der sogenannten „großen weißen Niere mit Amyloid“ an (Litten), die übrigen waren „bunte“ oder Schrumpfnieren, die mit Amyloidose kombiniert waren. In allen 59 Fällen war mehr oder weniger ausgesprochene Herzhypertrophie, mit Ausnahme von einem Fall, der Amyloidose mit ganz akuter Nephritis zeigte. Die 13 Fälle von reiner Nierenamyloidose zeigten keine nennenswerte Herzhypertrophie und gingen — 2 Fälle ausgenommen — klinisch mit Albuminurie einher.

Zum Schlusse möchte ich noch eine Arbeit von Rosenbach[1]) erwähnen, die sich zum geringen Teil mit der Albuminurie bei Nierenamyloidose beschäftigt. Da der Inhalt nur schwer kurz und verständlich wiederzugeben ist, andererseits ein ausführlicheres Eingehen auf dieselbe den Rahmen dieser Arbeit weit überschreiten würde, so muß auf das Original verwiesen werden.

Erklärung der Abbildungen auf Taf. XI.

Fig. 1. Schnitt durch eine Amyloidniere, mit Gentianaviolett gefärbt, mit 1% Essigsäure differenziert, in Zuckergummi eingeschlossen.

Fig. 2. Schnitt durch eine Amyloidniere in Flemmingscher Flüssigkeit fixiert, durch Petroleumäther in Paraffin eingebettet. 5 μ dick. gefärbt mit Saffranin.

Fig. 3. Malpighisches Körperchen einer Amyloidniere. Die Gefäßschlingen amyloid reagierend. Zwischen den Gefäßschlingen und der nur angedeuteten Kapsel ein zellfreies Transsudat, das die Amyloidreaktion nicht gibt [Technik wie Fig. 1].

Fig. 4. Stauungsniere (Herzfehler) nach der Weigertschen Fibrinmethode (Methylviolett) gefärbt. Innerhalb der Glomerulischlingen die tiefblauen Fibrinfäden, zwischen den Gefäßschlingen und der Kapsel (die sich auch blau gefärbt hat) ein zellfreies Transsudat, das die Fibrinreaktion nicht gibt.

[1]) Rosenbach, Über regulator. Albuminurie. Zeitschr. f. klin. Medizin. 1884, Bd. VIII.

XVII.

Über den Fettgehalt der Nebenniere.

(Aus dem Pathologischen Institut des Städtischen Krankenhauses im Friedrichshain, Berlin.)

Von

Dr. Otto Napp,

Oberarzt beim Invalidenhaus, kommandiert zum Pathologischen Institut des Städtischen Krankenhauses im Friedrichshain.

In seinem Lehrbuche der pathologischen Anatomie führt Orth aus, daß der Fettgehalt der Nebennieren bis gegen das 10. Lebensjahr hin steigt und im Alter wieder allmählich schwindet. „Pathologisch", sagt Orth, „tritt der Fettschwund (die Abmagerung) bei allen schweren Ernährungsstörungen ein." Das Fett tritt in Form kleinster Tröpfchen in den Zellen auf. Diese Tröpfchen fließen zu größern Tropfen zusammen und erfüllen die ganze Zelle, so daß die Kerne stellenweise an die Wand gedrückt werden. Dabei liegen oft zahlreiche, mit Fett gefüllte Zellen dicht nebeneinander, so daß ganze Konglomerate von Fettzellen entstehen. So lautet die Anschauung der früheren Forscher, wie sie May in seinen Untersuchungen über die pathologischen Veränderungen der Nebenniere zusammenfaßte. Er selbst kommt bei seinen Untersuchungen zu dem Resultate, daß sich bei den verschiedensten Krankheiten auch Veränderungen in den Nebennieren einstellen, welche sich bald als trübe Schwellung, bald als fettige Degeneration äußern. Ebenso beobachtete Marchetti das Auftreten von Fett in der Nebenniere bei den verschiedensten Krankheiten, wobei er in einigen typischen Fällen eine gewisse Regelmäßigkeit in der Gruppierung des Fettes innerhalb der Nebenniere feststellte. Er kommt in bezug auf das Verhältnis zu den Krankheiten im wesentlichen zu demselben Resultate wie May, doch mit dem Unterschiede, daß er den Begriff der trüben Schwellung verläßt und mehr eine Fettinfiltration konstatieren zu können glaubte. Daß es sich bei dem Vorkommen von Fett in der Nebenniere um eine physiologische Infiltration handelt, nimmt Ewald an, weil er einerseits durch Tierversuche feststellen konnte, daß

der Fettgehalt der Nebenniere je nach dem Ernährungszustande der Tiere Schwankungen unterworfen ist, und weil andrerseits gerade diejenigen Gebiete der Zellen mit Fetttröpfchen angefüllt sind, welche den bindegewebigen Septen, das heißt den Kapillaren und Gefäßen, anliegen, ähnlich wie dies in der Thymusdrüse von Herxheimer angenommen wird. Ewald weist in seiner Arbeit ferner darauf hin, daß in der Nebenniere noch ein fettähnlicher Stoff vorhanden sein muß, weil sich die Zellen der Rindenschicht mit Scharlach-R. diffus hellrot färben. Zu erwähnen sind hier die Arbeiten von v. Brunn, Orgler und neuerdings Löhlein, welche das Vorkommen feinster Körnchen in den Parenchymzellen der Nebenniere bestätigen. Orgler konnte dieselben nach seiner Angabe als mit Protagon identisch nachweisen. Diese Körnchen sind im Gegensatz zu den isotropen Fetttröpfchen anisotrop. Diese Eigenschaft geht ihnen jedoch im gefärbten Präparate verloren. Da aber eine genaue Übersicht über eine große Anzahl von Fällen nur an der Hand gefärbter Präparate zu gewinnen ist, so beschränke ich mich im folgenden, ohne Zuhilfenahme des Polarisationsmikroskops, auf die morphologische Beschreibung, ob Fett bezw. fettähnliche Substanz in der Form kleinster Körnchen oder größerer Tropfen und Schollen vorkommt.

Der Zweck meiner Untersuchungen ist, festzustellen, ob eine bestimmte Norm in der Gruppierung des Fettes in der Nebenniere besteht und wie sich diese unter den verschiedensten pathologischen Verhältnissen äußert. Gleichzeitig soll untersucht werden, in welchem Verhältnis der Fettgehalt der Nebennieren zum gesamten Ernährungszustande des betreffenden Individuums steht; ich bespreche diese Untersuchungen im Anschluß an die übrigen Ausführungen zusammenfassend.

Bei den Untersuchungen berücksichtige ich im wesentlichen Diphtherie, Scharlach, Masern, Tuberkulose, die fibrinöse Pneumonie, die tuberkulöse Lungenphthise, sowie die verschiedensten andern Krankheitsformen, welche pathogenen Spaltpilzen ihre Entstehung verdanken. Eine Trennung der tuberkulösen Lungenphthise von der reinen Tuberkulose nehme ich deshalb vor, weil es sich bei der Phthise um keine reine, akut verlaufende Form der Tuberkulose, sondern um eine chronisch

verlaufende Form derselben handelt und demgemäß der Organismus unter wesentlich andern Bedingungen steht, wie bei der akuten Tuberkulose, als deren schwerste und schnellst verlaufende Form ich auch die Miliartuberkulose einer getrennten Betrachtung unterziehe.

Die untersuchten Nebennieren wurden nach den Angaben von Fischer einen Tag in 5% Formalinlösung gehärtet, dann nach kurzem Wässern mit dem Gefriermikrotom geschnitten und mit Sudan III je nachdem verschieden lange gefärbt und mit Hämatoxylin nachgefärbt. Im ganzen kamen 95 Fälle zur Untersuchung, welche Zahl sich ziemlich gleichmäßig auf die verschiedenen Krankheitsformen verteilt. Mit Ausnahme einer nahezu fettlosen Nebenniere, welche von einem an einer sehr ausgedehnten Verbrennung sehr schnell zugrundegegangenen Kinde stammte, waren alle Nebennieren mehr oder weniger stark fetthaltig. Das Fett bezw. die fettähnliche Substanz findet sich teils in Form kleinster Körnchen in den Zellen, teils in Form großer Tropfen. Diese füllen die Zelle zum größten Teil oder auch ganz aus und pressen den Kern an die Wandung. Dabei behält der Kern nicht immer seine normale runde Form, sondern ist stellenweise polyedrisch und verkleinert. Außerdem liegen zuweilen kleine, hellrot leuchtende Schollen im interstitiellen Gewebe. Die Beobachtung von Ewald, nach welcher sich Fetttropfen nur in der Peripherie der „Acini" nachweisen lassen, während das Zentrum der Zellhaufen gewöhnlich frei bleibt, kann ich nach meinen Untersuchungen weder bei Kindern noch bei Erwachsenen bestätigen. Dagegen fand auch ich, daß die Zellen in der Umgebung der Gefäße, namentlich der größern Venen, ganz besonders stark fetthaltig waren.

Die fetthaltigen Zellen können den verschiedensten Schichten der Rinde, der Zona glomerularis, fasciculata und reticularis angehören, während die Marksubstanz stets frei von Fett bleibt. Als auffallendste Erscheinung ist zu konstatieren, daß je nach dem Alter des Individuums ein deutlicher Unterschied in der Gruppierung des Fettes hervortritt. Bei Individuen unter 20 Jahren ist in erster Linie die Zonula glomerularis fetthaltig, und zwar in so ausgesprochener Weise, daß dieselbe im mikroskopischen,

mit Sudan III gefärbten Bilde als hellrot leuchtende Kette imponiert. In zweiter Linie enthält die Zona reticularis Fett, doch kommt hier eine mehr herdförmige Verteilung zur Geltung. Fast stets, mit Ausnahme der Fälle, in welchen alle drei Rindenzonen gleichmäßig fetthaltig sind, bleibt die Zona fasciculata frei von Fett. Ganz anders ist das Bild beim Erwachsenen. Hier tritt stets die Zona fasciculata in den Vordergrund, welche teils in umschriebenen Herden, teils in zusammenhängender Kette fetthaltig ist. Erst in zweiter Linie und entschieden nicht in so ausgedehntem Maße sind die Zona reticularis und die Zona glomerularis fetthaltig.

Wende ich mich nun zu den einzelnen Krankheitsformen, so tritt der Unterschied in der Gruppierung des Fettes zwischen jugendlichen und älteren Personen sehr deutlich bei der Diphtherie zutage. Bei zehn jugendlichen Individuen bildete die Zonula glomerularis eine zusammenhängende, hellrot leuchtende Kette. In einem Falle war sie allein fetthaltig, in zwei Fällen war das der Zona reticularis zugewendete Drittel der Zona fasciculata in gleicher Weise an dem Fettgehalte beteiligt. In den übrigen Fällen sind sämtliche Zellen der andern Rindenschichten mit spärlichen kleinsten, rot gefärbten Körnchen angefüllt, deren Rot jedoch in der Zona fasciculata und reticularis entschieden nicht so leuchtend hervortritt, wie in der Zona glomerularis. In einem Falle hingegen, der von einer 25jährigen Frau stammt, ist nur die Zona fasciculata leuchtend fetthaltig, die Zona reticularis ist fein gekörnt, die Zonula glomerulosa hingegen ist gänzlich frei von Fett.

Von 6 Scharlachfällen betrafen 4 Kinder im Alter von 3—8 Jahren, 2 Fälle Erwachsene im Alter von 22 und 34 Jahren. Bei den jugendlichen Individuen waren alle Schichten gleichmäßig feingekörnt, dabei trat bei zweien die Zona glomerularis in der schon oben erwähnten Weise deutlich hervor. Die Nebennieren der beiden Erwachsenen haben eine sehr stark fetthaltige fasciculäre Schicht, und zwar liegt das Fett in Form großer Tropfen in den Zellen. Außerdem liegen stellenweise kleinste Körnchen in der Zonula reticularis. Die Zonula glomerulosa ist bei beiden frei von Fett.

Von 5 Masernfällen war 1 durch Croup, die 4 andern

durch eine ausgedehnte Tuberkulose der Lungen kompliziert. In dem ersten Falle bildet die Zona glomerulosa eine zusammenhängende, hellrot leuchtende Kette. Dieselbe ist durch eine diffuse Infiltration sämtlicher Zellen der Zona glomerulosa mit kleinsten Körnchen und größeren Tropfen gebildet. Die Zona fasciculata sowie der peripherische Teil der Zona reticularis sind gänzlich fettfrei, während sich in den zentralen Zellen der Zona reticularis hier und da Fett in Form kleinster Körnchen findet, doch gewinnt man nicht den zusammenhängenden Eindruck, welchen die Zonula glomerulosa auf den ersten Blick gewährt. In den 4 weitern Fällen besteht mehr eine diffuse, alle Schichten der Rinde einnehmende, feingekörnte Infiltration aller Rindenzellen, doch tritt in einem Falle die Zonula glomerulosa stärker hervor, während in zwei weiteren auch die Zona reticularis stärker fetthaltig ist, als die Zona fascicularis. Zwischen den beiden fetthaltigen Zonen der Rinde stellen einzelne fetthaltige Säulen der Zona fascicularis eine Verbindung her, welche streckenweise dadurch unterbrochen wird, daß nur das zentrale Drittel der Zona fasciculata Fett enthält.

Damit komme ich zur nächsten Rubrik, der Lungentuberkulose. Von den untersuchten Fällen waren 7 jugendliche Individuen von 1—8 Jahren, während das Alter der Erwachsenen zwischen 21 und 50 Jahren schwankte. Bei einem Kinde von 8 Jahren sind die Zona reticularis und glomerulosa diffus fetthaltig, dazwischen stellen einzelne Komplexe von fetthaltigen Säulen eine Verbindung her, während streckenweise die fasciculäre Schicht vollkommen frei von Fett ist. Bei den übrigen Kindern bilden alle drei Rindenschichten einen zusammenhängenden fetthaltigen Streifen, welcher sich deutlich gegen die fettfreie Marksubstanz absetzt. Nur in einzelnen Zellen sind kleinste Körnchen zu erkennen, da meist die ganze Zelle vollkommen von einem großen, zusammengeflossenen Fetttropfen ausgefüllt ist. Dabei läßt sich deutlich erkennen, daß die Kerne an die Wand gedrückt sind und zum Teil ihre runde Form verloren haben. In vielen Fällen läßt sich ein Kern überhaupt nicht mehr unterscheiden. Die Interstitien der Zellsäulen sind deutlich zu erkennen, nur ab und zu sind kleine, hellrote Schollen in die Zwischenräume eingelagert. Anders ist das

Bild, welches wir beim Erwachsenen finden. Hier ist das Fett nicht diffus, sondern in Form von Inseln verteilt. An der Bildung der Inseln beteiligen sich die reticuläre und die fasciculäre Schicht, letztere namentlich in ihrem peripherischen Drittel. Nur bei einem 21jährigen Manne ist auch die Zona glomerulosa streckenweise fetthaltig.

Dieselbe Art der Fettgruppierung zeigt sich auch bei der Miliartuberkulose. Nur bei einem einzigen Kinde, welches in seiner Ernährung außerordentlich stark heruntergekommen war, ist der Fettgehalt ein sehr geringer. Hier findet sich Fett in Form kleinster Körnchen in allen Schichten verteilt unter wesentlicher Beteiligung der Zonula glomerularis, welche auch jetzt wieder einen zusammenhängenden Streifen bildet. Bei den übrigen Kindern sind alle Rindenschichten vollkommen gleichmäßig fetthaltig. Das Fett liegt in Form großer Tropfen in den Zellen, doch liegt auch vielfach Fett in Schollenform in den Interstitien der Zellstränge. Beim Erwachsenen finden wir wieder die inselförmige Verteilung des Fettes in allen Schichten. Die zahlreichsten Inseln finden sich in der Zona fasciculata, doch sind streckenweise auch alle drei Zonen der Rinde gleichmäßig fetthaltig. Die Interstitien der Zellstränge sind im Gebiete der Inseln deutlich erhalten und sind frei von Fett.

Auch bei der tuberkulösen Lungenphthise ist beim Kinde zunächst die Zona glomerulosa fetthaltig, doch bildet dieselbe nicht die schon mehrfach beschriebene zusammenhängende, fetthaltige Kette, sondern an fetthaltige Partien reihen sich wieder vollkommen fettfreie Zellhaufen an. Die Zona reticularis enthält ebenfalls Fett, doch in wesentlich geringerem Grade wie die Zona glomerulosa. Auch in dieser Schicht tritt das Fett nur fleckweise auf. In beiden Schichten liegt das Fett in Form großer Tropfen innerhalb der Zellen. Die mittlere Zone ist frei von Fett. Auch stellen bei der jugendlichen Phthise nicht, wie bei der reinen Tuberkulose, einzelne fetthaltige Säulen der fasciculären Schicht eine Verbindung der drei Rindenschichten her. Bei Individuen über 21 Jahre ist allen der stärkere Fettgehalt der Zona fasciculata gemeinsam, an welche sich die Zona reticularis anreiht, während die Zona glomerulosa nur bei sehr starkem und nahezu diffus verbreiteten

Fettgehalte beteiligt ist. Im allgemeinen herrscht die inselförmige Verteilung des Fettes vor. Auch in den Fällen, bei denen sich sehr viel Fett teils in Form kleinster Körnchen, teils in Tropfenform in allen Rindenschichten findet, liegen dazwischen wieder Gruppen, welche aus vollkommen fettfreien Zellen gebildet sind. Vorzugsweise gehören die fettfreien Inseln der Zona glomerulosa an.

Am vielseitigsten ist die Verteilung des Fettes bei den septischen Erkrankungen. Zur Untersuchung kamen die Nebennieren bei Erysipel, Phlegmonen, Peritonitis nach Perityphlitis, puerperale Sepsen und Pyämien. Eine gewisse Regelmäßigkeit der Fettgruppierung läßt sich nur bei den an Sepsis nach Erysipel gestorbenen erwachsenen Personen erkennen. Hier findet man die ausgesprochen inselförmige Verteilung unter wesentlicher oder ausschließlicher Beteiligung der Fossa fasciculata, welche in einem Falle nahezu vollständig fetthaltig ist. Zu bemerken ist, daß man fast stets das Vorkommen großer, die Zellen ausfüllender Tropfen beobachtet. Der kindliche Typus der Fettverteilung ist auch bei den septischen Prozessen deutlich ausgeprägt. In einem Falle von eitriger, nicht tuberkulöser Meningitis ist die Zona glomerularis allein fetthaltig; auch in den übrigen Fällen ist stets die Zona glomerularis deutlich zusammenhängend fetthaltig, doch enthalten auch die übrigen Schichten der Rinde reichlich Fett in Form kleinster Körnchen innerhalb der Zellen, so daß man das Bild einer diffusen Fettinfiltration erhält. Dabei ist dieses Bild nicht mit dem Bilde der völligen Verfettung der Rinde zu verwechseln, wie es in so ausgesprochenem Maße bei der jugendlichen Tuberkulose entsteht. Eine Abweichung vom jugendlichen Typus bot die Nebenniere an einem an eitriger Peritonitis gestorbenen 13jährigen Mädchen, welches im Verhältnis zu seinem Alter außergewöhnlich stark entwickelt war. Hier fand sich Fett nur in der Zona reticularis, und zwar in inselförmiger Gruppierung.

Die übrigen septischen oder pyämischen Erkrankungen mit Ausnahme des schon oben erwähnten Erysipels zeigen alle eine fleckweise Gruppierung des Fettes unter Bevorzugung der fasciculären Schicht. Zuweilen findet sich auch Fett diffus in Form kleinster Körnchen bei stärkerem Hervortreten einzelner

Inseln in allen Schichten der Rinde. Im großen Ganzen ist jedenfalls bei den septischen Formen der Fettgehalt ein erheblich geringerer, als wir es bei den akuten Infektionskrankheiten bisher fanden.

Erheblich höher ist der Fettgehalt wieder bei der fibrinösen Pneumonie. Unter den fünfzehn zur Sektion gekommenen Fällen befindet sich nur ein Kind, und zwar ein 13jähriges Mädchen. Die Nebenniere desselben zeigt eine diffuse Körnung der gesamten Rinde bei stärkerem Hervortreten des Fettes in der Zona fasciculata. Die übrigen Nebennieren enthalten das Fett wesentlich in Form von großen Inseln, welche namentlich in der fasciculären Schicht liegen. Diese Inseln trennen sich scharf gegen die fettfreien Partien ab. Das interalveoläre Gewebe ist dabei zuweilen von Fett vollkommen überlagert, so daß es überhaupt nicht sichtbar ist.

Neben diesen ausgesprochenen Inselformen findet man in einzelnen Nebennieren einen so hohen Fettgehalt, daß sich das Fett in Form großer Tropfen auf alle drei Schichten der Rinde verteilt, wobei nur fleckweise die Inseln frei von Fetteinlagerung sind. Auch diese Formen sind noch deutlich gegen die schon mehrfach erwähnte Verfettung bei der Tuberkulose jugendlicher Personen abzugrenzen.

Bevor ich weitergehe, gebe ich eine kurze Übersicht über meine Untersuchungsresultate. Hierzu bemerke ich, daß ich in der Übersicht die für das betreffende Alter und die Krankheit charakteristischsten Formen herausgegriffen habe und bezüglich der Ausnahmen von der Norm auf den vorliegenden Text verweise.

Überblicken wir die Zusammenstellung, so sehen wir zunächst, daß einer deutlicher Unterschied in der Gruppierung des Fettes beim Erwachsenen und dem jugendlichen Individuum bis zu der ungefähren Altersgrenze von 20 Jahren besteht. In der Jugend enthält die Zona glomerularis stets Fett meist in Form kleinster Körnchen. In zweiter Linie beteiligt sich die reticuläre Schicht, während die Zona fasciculata nur bei sehr hohem allgemeinen Fettgehalte auch ihrerseits fetthaltig ist.

Beim Erwachsenen ist stets die Zona fascicularis fetthaltig, dann kommt die Zona reticularis, während die Zona glomerularis,

Diagnose	Alter 1—20 Jahre	Alter 20 und mehr Jahre	Zonen der Rinde
Diphtherie	zusammenhängend fetthaltig	frei	Zona glomerularis
	feingekörnt	stark fetthaltig	Zona fasciculata
	feinste Fettkörnchen	feingekörnt	Zona reticularis
Scarlatina	stark hervortretender Fettgehalt	frei	Z. gl.
	feingekörnt	stark fetthaltig	Z. f.
	„	stellenweise feingekörnt	Z. r.
Morbilli	stark fetthaltig	—	Z. gl.
	frei	—	Z. f.
	sehr wenig feinste Körnchen in den zentralen Partien	—	Z. r.
Morbilli + Tuberculosis pulmonum	feingekörnt	—	Z. gl.
	„	—	Z. f.
	„	—	Z. r.
Tuberculosis pulmonum	stark fetthaltig	einmal (21 Jahre alt) fetthaltig, sonst frei	Z. gl.
	„ „	fetthaltig, meist inselförmig	Z. f.
	„ „	„ „ „	Z. r.
Miliartuberculose	alle Schichten stark fetthaltig	wenig Fett, inselförmig	Z. gl.
	„ „ „ „	stärker fetthaltig	Z. f.
	„ „ „ „	Fett inselförmig	Z. r.
Phthisis tuberculosa pulmonum	fleckweise Fett	fetthaltig, inselförmig	Z. gl.
	frei	stärker fetthaltig, inselförmig	Z. f.
	fleckweise Fett	stark fetthaltig	Z. r.
Erysipel	—	meist frei	Z. gl.
	—	Fett in Inselform	Z. f.
	—	meist frei	Z. r.
Sonstige septische Erkrankungen	stets stark fetthaltig	zuweilen fetthaltig	Z. gl.
	feingekörnt	viel Fett in Inselform	Z. f.
	„	zuweilen fetthaltig	Z. r.
Pneumonia fibrinosa	diffus gekörnt	zuweilen fetthaltig	Z. gl.
	stärker fetthaltig	stark fetthaltig	Z. f.
	diffus gekörnt	zuweilen fetthaltig	Z. r.

die doch bei Kindern so ausgesprochen fetthaltig ist, nahezu ganz frei von Fett bleibt.

Ferner tritt bei jugendlichen Individuen in erheblich höherem Grade als bei den Erwachsenen die Verteilung des Fettes oder der fettähnlichen Substanz in Form kleinster Körnchen auf. Dabei besteht die Neigung zu einer diffusen Beteiligung aller Schichten, und zwar so, daß die Parenchymzellen sämtlicher Schichten mit hellrotgefärbten Körnchen angefüllt sind. Eine Ausnahme hiervon finden wir nur bei der Lungentuberkulose und der akuten Miliartuberkulose. Bei beiden Krankheitsformen sind nahezu alle Parenchymzellen der gesamten drei Schichten mit großen, das Lumen der Zellen vollkommen ausfüllenden Tropfen angefüllt. Aus der Erscheinung, daß sich hier innerhalb derselben Schicht, wie ich schon an anderer Stelle hervorhob, neben Zellen, welche vollkommen mit großen Fetttropfen angefüllt sind, andere Zellkomplexe finden, deren Körper mit kleinsten mit Sudan III rotgefärbten Körnchen angefüllt sind, glaube ich schließen zu dürfen, daß die großen Tropfen durch ein Zusammenfließen der kleinen Körnchen entstehen.

Nach Krankheiten getrennt läßt sich ein Unterschied im Fettgehalte nur insofern feststellen, als bei Masern, Diphtherie und Scharlach stets die Zona glomerularis in höherem Grade fetthaltig ist, als die zwei anderen Schichten.

Die geringste Neigung zur Fettinfiltration zeigt die Zona fasciculata, welche bei Masern, Diphtherie und Phthisis pulmonum zuweilen völlig fettfrei ist. Den höchsten Grad der Fettinfiltration zeigen die Nebennieren in der Jugend bei der akuten Miliartuberkulose und der Lungentuberkulose.

Beim Erwachsenen ist die Verteilung des Fettes eine wesentlich andere. In erster Linie ist stets die Zona fasciculata fetthaltig, in zweiter Linie schließt sich die Zona reticularis an, während der Fettgehalt der Zona glomerularis stets ein außerordentlich geringer ist. Auch bietet dieselbe nie das hellrot leuchtende Bild einer zusammenhängenden fetthaltigen Kette, wie man es immer bei den jugendlichen Personen in so schönem Maße sieht. Die Altersgrenze scheint mir, wie ich schon ausführte, zwischen dem 20. und 23. Jahre zu liegen, doch läßt

sich mit absoluter Bestimmtheit eine scharfe Grenze nicht ziehen, denn es kommen Abweichungen hiervon sowohl nach oben wie nach unten vor.

Allen Krankheiten gemeinsam ist bei den Erwachsenen die meist inselförmige Verteilung des Fettes. Nur bei sehr hohem Fettgehalte tritt eine mehr flächenhafte Verteilung ein, doch finden sich dazwischen fast stets kleinere Komplexe von Zellen, welche vollkommen frei von Fetteinlagerung sind.

Man sieht daher nie das Bild der vollkommenen verfetteten Rinde, wie es bei den jugendlichen Individuen bei einigen Krankheitsformen vorkommt. Am stärksten ist der Fettgehalt bei der Lungentuberkulose, der fibrinösen Pneumonie und der tuberkulösen Lungenphthise.

Zu erwähnen bleibt noch, daß sich die inselförmige Verteilung des Fettes unter Bevorzugung der Zona fasciculata in sehr schöner Weise bei einem Typhus abdominalis fand. Da ich jedoch nur einen einzigen Fall zur Untersuchung bekam, kann ich nicht entscheiden, ob auch hier eine gewisse Regelmäßigkeit besteht.

Was den Fettgehalt der Nebennieren in Beziehung zum Ernährungszustande der betreffenden Individuen betrifft, so ist zunächst zu konstatieren, daß die Nebennieren jugendlicher Personen entschieden im ganzen fetthaltiger sind, als die erwachsener Personen. Abgesehen von einem schon oben erwähnten gut genährten Kinde von 7 Jahren, welches an den Folgen einer schweren Verbrennung starb, dessen Nebennieren nahezu fettlos waren, fand ich nur bei 4 Kindern im Alter von 2—13 Jahren trotz eines sehr guten Ernährungszustandes einen relativ geringen Fettgehalt der Nebennieren. Bei dreien war die Todesursache Dpyhtherie, bei einem Masern.

Weit häufiger — 15 mal — fand ich bei sehr herabgekommenen Individuen von 1—9 Jahren einen sehr hohen Fettgehalt der Nebennieren. Von diesen starben allein 8 an Lungentuberkulose beziehungsweise Miliartuberkulose, 3 an Scharlach. Die übrigen Fälle verteilen sich auf die verschiedensten Krankheiten. Bei den übrigen Kindern entsprach der Fettgehalt mehr oder weniger dem Ernährungszustande des betreffenden Individuums.

Bei den erwachsenen Personen fand ich häufig einen hohen Fettgehalt der Nebennieren, trotzdem die betreffenden Individuen sich im allgemeinen in einem sehr schlechten Ernährungszustande befanden, und zwar findet sich diese Erscheinung in den verschiedensten Altersperioden.

So ist zum Beispiel die Nebenniere eines 66jährigen an tuberkulöser Lungenphthise gestorbenen Mannes ganz außerordentlich fettreich. Weitaus am auffallendsten ist das Mißverhältnis des hohen Fettgehaltes der Nebennieren zu dem schlechten Gesamternährungszustande bei Personen, welche an tuberkulösen Prozessen starben. Von 15 untersuchten Fällen verhielten sich 11 in dieser Weise. In 3 Fällen war bei schlechtem Ernährungszustande der Fettgehalt der Nebennieren gering; in einem Falle entsprach dem hohen Fettgehalte der Nebennieren ein starkes Fettpolster des Individuums.

Ähnliche Verhältnisse konnte ich bei 15 fibrinösen Pneumonien konstatieren. 8 Nebennieren wiesen einen hohen Fettgehalt bei schlechtem allgemeinen Ernährungszustande auf, zweimal entsprach der schlechten Ernährung der geringe Fettgehalt der Nebenniere. Bei dem Reste der Fälle gesellte sich zu einem reichlichen Fettpolster ein gleicher Gehalt der Nebenniere an Fett.

Bei einer 25jährigen an Diphtherie gestorbenen Frau war die Nebenniere wenig fettreich bei sonst starkem Fettpolster, desgleichen bei einem 34jährigen an Scharlach gestorbenen Manne.

Von 15 an septischen Prozessen gestorbenen Personen hatten 7 bei allgemeiner schlechter Ernährung fettreiche Nebennieren, bei zweien bestand das umgekehrte Verhältnis. Bei den übrigen entsprach der Fettgehalt der Nebenniere ungefähr dem allgemeinen Status.

Eine Parallele zwischen dem Fettgehalte der Nebennieren und dem allgemeinen Ernährungszustande, wie sie in der Norm besteht, läßt sich also bei den Infektionskrankheiten nicht ziehen. Vielmehr scheint es, daß die Infektionskrankheiten, zumal die Tuberkulose, häufig neben einem allgemeinen Kräfteverfall einen recht hohen Fettgehalt der Nebennieren zur Folge haben. Durch welche Schädigungen der häufig vorhandene

hohe Fettgehalt der Nebennieren bedingt ist, läßt sich mit Sicherheit nicht entscheiden.

Vielleicht handelt es sich dabei um die Wirkung toxischer Substanzen, welche ja auch durch eine Schädigung des Stoffwechsels die Entstehung der Fettleber bei Infektionskrankheiten bedingen.

Meinem hochverehrten Chef, Herrn Professor von Hansemann, sage ich für die Anregung zu dieser Arbeit sowie für das ihr stets entgegengebrachte Interesse meinen gehorsamsten Dank.

Literatur.

Dr. Richard May, Beiträge zur pathologischen Anatomie der Nebennieren. (Aus dem pathologischen Institut zu München.) Dieses Archiv, Bd. 108, 1887.

Marchetti, G., Beitrag zur Kenntnis der pathologischen Anatomie der Nebennieren. (Pathologisch-anatomisches Institut der K. Universität in Turin.) Dieses Archiv, Bd. 177, Flg. XVII, Bd. VII. 1904.

Ewald, Paul, Über Fettgehalt und multiple Adenombildung in der Nebenniere. Inaug.-Dissert. München 1902.

Herxheimer, Fettinfiltration der Thymus. Verh. der pathol. Gesellsch. Sechste Tagung, 1903.

Orgler, Arnold, Zur Physiologie der Nebennieren. Inaug.-Dissert. Berlin 1898.

Löhlein, Über Fettinfiltration und fettige Degeration der Niere des Menschen. Dieses Archiv, Bd. 180, H. 1, Folge XVII, Bd. X, H. 1. 1905.

v. Brunn, Ein Beitrag zur Kenntnis und der Entwicklungsgeschichte der Nebennieren. Arch. für mikroskopische Anatomie. Bonn 1872.

Fischer, L., Über die Fettfärbung mit Sudan III und Scharlach-R. Centralblatt für Pathologie. 1902.

Orth, Lehrbuch der pathologischen Anatomie. Nr. 23, II. Bd., 1893.

Nothnagel, Spezielle Pathologie und Therapie. Bd. XVIII, 1899.

XVIII.

Experimenteller Beitrag zur Erkenntnis der bei Nephritis auftretenden Hypertrophie des linken Herzens.

(Aus der speziell physiologischen Abteilung des Physiologischen Instituts in Berlin.)

Von

Dr. M. Katzenstein,

Chirurg in Berlin.

(Hierzu 3 Abbildungen im Text.)

Bei Untersuchungen über den arteriellen Collateralkreislauf[1]) habe ich zur Lösung einer Frage, die an dieser Stelle unbesprochen bleiben möge, Experimente gemacht, die sich auf den Unterschied der totalen und partiellen Unterbindung des Nierenstiels in ihrer Wirkung auf den allgemeinen Blutdruck beziehen. Ich konnte auf Grund der damaligen Untersuchungen annehmen, daß die totale Unterbindung auf den allgemeinen Blutdruck einen anderen Einfluß haben dürfte, als die partielle. Da die Ergebnisse dieser Untersuchungen den ursächlichen Zusammenhang zwischen Nephritis und Herzhypertrophie unserem Verständnis näher zu bringen vermögen, sollen sie im folgenden kurz mitgeteilt werden.

Die ganze, sehr reichliche Literatur über diesen Gegenstand hier anzuführen, versage ich mir, zumal da vollkommene Zusammenstellungen in der Arbeit von Richard Zander[2]) und den Arbeiten von Senator[3]) sich finden. Nur soweit das

[1]) M. Katzenstein, Über Wesen und Entstehung des arteriellen Collateralkreislaufs. Deutsche Zeitschr. f. Chirurgie Bd. 77.

[2]) Richard Zander, Morbus Brightii und Herzhypertrophie. Zeitschr. für klin. Med. Bd. IV.

[3]) H. Senator, Die Erkrankungen der Nieren in Nothnagels Handbuch, Wien 1899. S. 85—99. — H. Senator, Beiträge zur Pathologie der Nieren und des Harns. Dieses Archiv Bd. 73, S. 1 und 313. — J. Munk und H. Senator, Zur Kenntnis der Nierensekretion: Experimentelle Untersuchungen über den Einfluß der Blutdruckänderungen auf die Harnabsonderung. Dieses Archiv Bd. 114.

bisher bekannte zum Verständnis des Folgenden notwendig ist. möge es mitgeteilt werden.

Bekanntlich hat L. Traube als erster eine Erklärung des Zusammenhanges zwischen Nephritis und Herzhypertrophie gegeben. Die Schrumpfung des Nierenparenchyms wirkt nach Traube vermindernd auf die Blutmenge, die in einer gegebenen Zeit aus dem Arterien- in das Venensystem übertritt, sie wirkt weiter vermindernd auf die Flüssigkeitsmenge, die in der Zeiteinheit dem Aortensystem zur Bildung des Harnsekrets entzogen wird. Hierdurch vermehrt sich die Gesamtflüssigkeitsmenge und damit die mittlere Spannung im Aortensystem, die ihrerseits eine Hypertrophie des linken Ventrikels zur Folge hat. Gegen diese Auffassung ist einzuwenden, daß die Zurückhaltung der Flüssigkeitsmenge schon deshalb eine Ursache der Blutdruckerhöhung nicht sein kann, weil bei bestimmten Formen der Nephritis sogar eine vergrößerte Flüssigkeitsabsonderung sich findet, überdies dürften wohl andere Organe, Lungen. Haut, Darm gegen eine absolute Vermehrung der Flüssigkeitsmenge im Arteriensystem durch Ausscheidung des Überschusses eintreten. Von besonderem Werte scheinen mir die experimentellen Untersuchungen Richard Thomas[1]) zu sein, der an gesunden und kranken Nieren Durchströmungsversuche vorgenommen und nachgewiesen hat, daß die Strömungswiderstände, die der Nierengefäßbezirk dem Kreislauf bietet, bei chronischer, interstitieller Nephritis wesentlich erhöht sind. Der Grund für diese Zirkulationsstörung ist nach Thomas die beträchtliche Verkleinerung der Kapillarbahnen im Nierenkreislauf. Scheinbar nicht mit Unrecht bestreitet Senator, daß diese von Thoma gefundene Erhöhung der Widerstände bei Nephritis den allgemeinen, mittleren Arteriendruck zu erhöhen imstande ist. Lagen doch die experimentellen Arbeiten Ludwigs[2]) und seiner Schüler vor, aus denen hervorgeht, daß selbst die Unterbindung beider Nierenarterien eine Erhöhung des allgemeinen Blutdrucks hervorzurufen nicht imstande ist. Senator nimmt daher bei den verschiedenen Formen der

[1]) Richard Thoma, Zur Kenntnis der Zirkulationsstörung in den Nieren bei chronisch interstitieller Nephritis. Dieses Archiv Bd. 171.

[2]) Ludwig und Thiry, Über den Einfluß des Halsmarks. Wien. akad. Sitzungsberichte Bd. 49. 1864.

Nephritis verschiedene Ursachen für die Entstehung der Herzhypertrophie an. Nach Senator ist bei der chronischen parenchymatösen Nephritis die Erhöhung des Aortendruckes die Folge der Überladung des Blutes mit Harnstoff; hierbei ist jedoch zu bemerken, daß ein experimenteller Nachweis der dauernden Blutdruckerhöhung durch Harnstoffinjektion nicht vorliegt. Ustimowitsch[1]) konnte zwar eine vorübergehende Blutdruckerhöhung nach Injektion sehr großer Mengen von Harnstoff nachweisen; sie blieb jedoch nach der zweiten Injektion aus. Bei chronisch interstitieller Nephritis nimmt Senator ebenfalls eine Erhöhung des allgemeinen Blutdrucks an, als deren Ursache er die mehr oder weniger ausgebreitete Verdickung der kleinen Gefäße ansieht. Was Ursache und was Wirkung bei diesen einzelnen Momenten ist, läßt sich nicht bestimmt sagen, und es ist wohl sicher, daß in einem Fall die Nephritis früher vorhanden ist als die Arteriosklerose und umgekehrt. Bei der Lektüre der letzten Senatorschen Arbeit (in Nothnagels Handbuch) erhält man den Eindruck, als ob es lediglich die Untersuchungen Ludwigs und Thirys wären, die ihn hinderten, anzunehmen, daß Erhöhung der Widerstände in den Nierenbahnen in vielen Fällen die Ursache für die Hypertrophie des Herzens ist. Er schreibt z. B. an einer Stelle, wo er die Traubesche Auffassung der Flüssigkeitsvermehrung als Ursache verwirft: „Weit mehr hat die Annahme für sich, daß die hydropischen Ergüsse durch Druck auf die Gefäße den Kreislauf erschweren und das Herz zu stärkerer Arbeit veranlassen.“ Ausschlaggebend waren mit Recht für Senator die Arbeiten Ludwigs und seiner Schüler, die fanden, daß Unterbindung der Nierenarterie keinen Einfluß auf den allgemeinen Blutdruck hat. Ich konnte jedoch durch Versuche nachweisen, daß Totalunterbindung der Nierenarterien einerseits und Vermehrung der Widerstände im Nierenkreislauf, während dieser im Zusammenhang mit dem übrigen Körperkreislauf bleibt, andererseits, eine ganz verschiedene Wirkung auf den allgemeinen Blutdruck haben.

[1]) Ustimowitsch, Arbeiten aus der physiologischen Anstalt zu Leipzig. 1870. S. 194.

Da der Blutdruck in weiten Grenzen beim selben Organismus unter den Einflüssen der Nahrungsaufnahme, Bewegung usw. schwankt, so können derartige Untersuchungen selbstredend nur in derselben Sitzung unter Vermeidung dieser Fehlerquellen gemacht werden. Die Veränderungen des Blutdrucks können nur dann als Folge unseres Eingriffs angesehen werden, wenn alle anderen Einflüsse ausgeschaltet werden. Auf einem anderen Wege hat Oskar Israel[1]) Blutdrucksteigerungen von 3 bis 6 mm Hg gefunden, dadurch, daß er bei 15 Kaninchen, denen eine Niere exstirpiert war, den Blutdruck bestimmte und die hierbei gefundene mittlere Zahl mit einer ebenso gefundenen Zahl von normalen Tieren verglich.

Ich habe allerdings bei vielen Versuchen gefunden, daß Kaninchen sich nicht gut für derartige Versuche eignen; auch bei den im folgenden verwerteten Experimenten sind die an Kaninchen vorgenommenen fast sämtlich negativ. So dürfte die nur geringe Steigerung des Blutdrucks, die Israel gefunden, zu erklären sein.

Ich habe jedesmal in einer Sitzung bei 18 Tieren den Einfluß der partiellen und totalen Abklemmung der Nierenarterie bezw. des Nierenstiels auf den allgemeinen Blutdruck studiert. Bei 5 Versuchen wurden Kaninchen verwandt, bei 13 Hunde. In den imfolgenden verwerteten Versuchen wurden die Hunde curarisiert: der Versuch begann 1 bis 2 Stunden nachdem die Curareinjektion gemacht war, um so alle Schwankungen des Druckes auszuschließen. Dieser wurde in der Carotis gemessen und mittels des Gad-Cowlschen Manometers auf eine rotierende Trommel aufgeschrieben. Sofort nach dem Versuch wurde die Kalibrierung mit dem Quecksilbermanometer vorgenommen. In länger dauernden Versuchen wurden die Tiere warm eingehüllt, um so den Einfluß der Abkühlung auf die Tiere zu vermeiden; dies gelang aber nur bis zu einem gewissen Grade. Die Nieren wurden extraperitonaeal freigelegt und aus allen Umhüllungen herauspräpariert; bei den Versuchen an den Nierenarterien wurden nur diese, ohne die Nierennerven, abgeschnürt. Es

[1]) Oskar Israel, Experimentelle Untersuchungen über den Zusammenhang zwischen Nierenkrankheiten und secundären Veränderungen des Zirkulationssystems. Dieses Archiv Bd. 86, S. 295.

wurden alle Manipulationen an beiden Nieren zu gleicher Zeit vorgenommen.

Vorausschicken möchte ich, daß auch ich in keinem einzigen Falle eine Blutdruckerhöhung durch vollkommene Ligatur des Nierenstiels bezw. der Nierenarterien gefunden habe.

Andere Resultate erhielt ich bei Erhöhung der Widerstände im Nierenkreislauf, während dieser in Zusammenhang mit dem allgemeinen Körperkreislauf blieb. Die Schwierigkeit dieser Versuche bestand hauptsächlich darin, daß ein solcher Zusammenhang sehr oft wegfiel; z. B. wurde die scheinbar partielle Abschnürung sehr leicht zu einer totalen und die Torquierung



Fig. 1.

des Nierenstiels habe ich in den ersten Versuchen zu stark gemacht; statt einer halben habe ich oft 2 bis 3 Drehungen vorgenommen und hierdurch eine totale Abschnürung bewirkt. Dieser Fehler ist nur durch eine genaue Beobachtung der Wirkung des Eingriffs auf die Nieren zu vermeiden. Bei totaler Abschnürung des Stiels sind die Nieren meist klein, schlaff, anämisch; bei völligem Verschluß der Arterien allein stark gespannt, blau. Bei partieller Abschnürung der Nierenarterien sieht man auf der Rinde die kleinen Arteriolae mit rotem Blute gefüllt.

A. Erhöhung der Zirkulationswiderstände in Nieren, die nicht aus dem allgemeinen Kreislauf ausgeschaltet wurden.

I. Torquierung des Nierenstiels.

In den Versuchen 1, 3 und 7 habe ich beide Nieren beim Kaninchen 2 bis 4 mal um 180° gedreht; hierbei habe ich

ebensowenig wie bei der vollkommenen Ligatur eine Steigerung des allgemeinen Blutdrucks erzielt. Im Versuch 4, 5 und 6 (Fig. 1) wurden durch Drehung der Nieren um 90° Steigerungen von 10 mm Quecksilber (in maximo) bis zu halbstündlicher Beobachtung gesehen, eine Steigerung, die sofort verschwand, wenn die vollkommene Ligatur angeschlossen wurde.

II. Lockere Umschnürung des Nierenstiels bezw. der Nierenarterien.

Die unvollkommene Ligatur des Stiels mit ganz weichem, dünnen Gummischlauch wurde im Versuch 2, 11, 12, 13, 14, 15 ausgeführt. Im Versuch 2 bei einem Kaninchen, bei dem der Blutdruck dauernd herunterzugehen die Tendenz hatte, stieg nach der Umschnürung der Druck jedesmal und fiel um so stärker nach Freigabe der Zirkulation. Im Versuch 12, bei einem sehr jungen Hunde, war die Blutdrucksteigerung nur



Fig. 2.

vorübergehend vorhanden, ebenso im Versuch 13, bei dem sie nur 13 Minuten beobachtet wurde. In den übrigen Versuchen dieser Reihe verursachte die Erschwerung des Blutkreislaufs der Nieren eine dauernde Erhöhung des allgemeinen Blutdrucks, also eine Vermehrung der Herztätigkeit. Im Versuch 11 ist sie $4\frac{3}{4}$ Stunden, im Versuch 14 ist sie 2 Stunden beobachtet, im Versuch 15 5 Stunden in einer Höhe von 10 bis 15 Hg. In all diesen Versuchen sinkt der Druck sofort nach Vornahme

der vollkommenen Ligatur bezw. der Exstirpation der Nieren zur Norm herab.

Es möge hier als Beispiel das Protokoll des Versuchs 11 Platz finden.

8,25 h Curareinjektion, alsdann Kanüle in Carotis, Freilegung und Präparation der Nierenarterien.

9,20 h Absoluter Druck der Carotis.

9,22 h Auf die Nullinie.

9,31 h Lockere Umschnürung beider Nierenarterien mit weichem Schlauch, danach sofort leichte Steigerung des Blutdrucks (Fig. 2a), die langsam, aber dauernd zunimmt und 2,15 h (Fig. 2b) noch vorhanden ist. Nach der um 2,25 h vorgenommenen Exstirpation beider Nieren geht der Blutdruck auf die ursprüngliche Höhe wieder zurück (Fig. 2c).

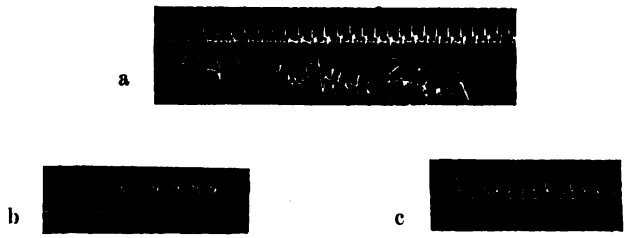

Fig. 3.

III. Thrombosen der Nierenkapillaren als widerstandserhöhendes Moment.

Bei den verschiedensten Versuchen hatte ich die Umschnürung zu fest angelegt. Der Fehler kann durch Beobachtung der Nieren, die hierbei vollkommen erschlaffen, und durch Nachlassen der Umschnürung wieder gut gemacht werden. Dies war mir jedoch aus äußeren Gründen im Versuch 16 nicht möglich, dessen Protokoll hier folgen möge. (Fig. 3.)

Bei einem zweijährigen Terrier war 8,40 h die Curareinjektion gemacht worden, 9,20 h war ihre Wirkung vorhanden, 9,45 h sind die Nierenarterien ohne Blutung präpariert und 9,46 h die Nullinie eingestellt und bis 10 h beobachtet. Alsdann werden die Nierenarterien mit 2 Gummischläuchen scheinbar locker abgebunden. Da ich dann zu einem Kranken gerufen wurde, konnte ich den Versuch zunächst nicht weiter beobachten, vor allem auch nicht die Wirkung der Umschnürung. 1,50 h sehe ich wieder nach und finde den Blutdruck etwas gesunken (Fig. 3a), die Nieren bläulich, vollkommen schlaff und blutleer; es hatte also eine vollkommene Ligatur

stattgefunden und der Nierenkreislauf war ausgeschaltet. Nun lasse ich in die Nieren, deren kleine Gefäße thrombrosiert sind und den Kreislauf bedeutend erschweren, das Blut durch Entfernung der Schläuche hineinfließen. 1,55 h ist der Blutdruck um 5 mm gestiegen, er steigt weiter bis 10 mm Hg. (Fig. 3b.) Nachdem diese Steigerung 18 Minuten beobachtet ist, wird dann die vollkommene Ligatur beider Nieren vorgenommen; der Blutdruck geht sofort wieder auf die alte Höhe herunter (Fig. 3c).

Es hatte in diesem Versuch also offenbar die 4 Stunden dauernde totale Abschnürung Veränderungen im Kapillarsystem der Niere zur Folge, nämlich Thrombosen, die für die Weiterbeförderung des Blutes große Widerstände bedeuten. Dieser Erhöhung der Widerstände durch Thrombose von Kapillaren entspricht offenbar die durch Verlegung von Kapillaren durch entzündliche Prozesse bezw. Kompression durch Exsudat (Senator) bei Nephritis entstehende Erschwerung des Kreislaufs. Sie kann nur durch eine Vermehrung der Herztätigkeit und Erhöhung des Blutdruckes überwunden werden.

In den Versuchen 17 und 18 wurde dieselbe Anordnung wie im Versuch 11 getroffen. Beide Versuche ergaben in gleicher Weise das Resultat, daß trotz vollkommener Ligatur der Blutdruck herabgeht, um bei Einschaltung der Zirkulation und Einschaltung großer Widerstände sofort wieder zu steigen. Das Protokoll des Versuchs 18 möge in extenso wiedergegeben werden.

12. XI. 04. 8,15 h Curareinjektion. Kanüle in Carotis. Präparation der Nierenarterien.

9,46 h Blutdruck 130 mm Hg.
9,48 h Lockere Umschnürung beider Nierenarterien.
9,50 h Blutdruck 140 mm Hg.
10 h „ 140 „ „
10,5 h „ 140 „ „
10,15 h „ 150 „ „
10,20 h „ 150 „ „
10,25 h Totale Abklemmung beider Nierenarterien.
10,30 h Blutdruck 150 mm Hg.
10,32 h „ 140 „ „
10,35 h „ 140 „ „
10,50 h „ 125 „ „
11 h „ 125 „ „
12,30 h „ 115 „ „
1,12 h „ 100 „ „

Dieses sehr bedeutende Absinken des Blutdrucks im Laufe mehrerer Stunden ist wohl nicht allein durch die Abklemmung der Nierenarterien bedingt; es dürfte hierbei vor allem die nicht ganz zu vermeidende Abkühlung des Tieres eine Rolle spielen. Die Tatsache ist aber sicher, daß die lockere Umschnürung der Nierenarterien bei einer Beobachtung von etwa 32 Minuten eine deutliche Blutdrucksteigerung hervorruft, und daß die totale Abklemmung, die sich anschließt, sofort ein Sinken des Blutdruckes bewirkt. Der nun folgende Teil des Experimentes bestätigt diese Tatsache nach anderer Richtung.

1,12 h Blutdruck 100 mm Hg.
Alsdann Entfernung der totalen Abklemmung.
1,15 h Blutdruck 110 mm Hg.
1,20 h „ 115 „ „
1,25 h „ 120 „ „
1,30 h „ 130 „ „
1,35 h „ 130 „ „

Dieser Teil des Versuches beweist zur Evidenz, daß die Einschaltung des Nierenkreislaufs, dessen Kapillaren infolge der langen Abklemmung thrombosiert sind und somit große Widerstände darstellen, wieder ein Ansteigen des Blutdrucks um 30 mm Hg hervorbringt. Da der Gesamtblutdruck unter der langen Dauer des Versuchs gesunken war, so bedeutet das Erreichen von 130 mm Hg um 1,35 h gegen den Blutdruck von 130 mm Hg um 9,46 h eine Steigerung.

1,35 h Blutdruck 130 mm Hg.
1,40 h Entfernung der Nieren.
1,45 h Blutdruck 120 mm Hg.
1,50 h „ 110 „ „
1,52 h „ 105 „ „
2 h „ 100 „ „

Mit der Entfernung der Nieren sinkt mithin der Blutdruck in 20 Minuten wieder um 30 mm Hg. Genau dasselbe Resultat hatte der Versuch 17 ergeben; die lockere Umschnürung des Nierenstiels, ebenso wie das Einfließenlassen des Blutes in die durch lange dauernde Ligatur thrombosierten Nierenkapillaren bewirkten eine Blutdrucksteigerung von etwa 30 mm Hg des jeweilig gemessenen Blutdrucks, während der Blutdruck prompt in gleicher Weise mit der Einschaltung der totalen Ligatur bezw. der Entfernung der Nieren sinkt.

Virchows Archiv
für
pathologische Anatomie und Physiologie
und für
klinische Medizin.
Band 182. (Achtzehnte Folge Bd. II.) Heft 3.

XIX.

Paraffin-Injektionen in menschliche Gewebe.

Eine histologische Studie.

(Aus dem Pathologischen Institut der Universität Berlin.)
Von
Dr. I. Kirschner, Berlin.

(Hierzu Tafel XII.)

Bevor ich schildere, wie sich das zu therapeutischen Zwecken unter die Hautdecke eingespritzte Paraffin zum Gewebe verhält, skizziere ich kurz den gegenwärtigen Stand des Wissens. Trotz der außerordentlichen Verbreitung, welche die therapeutische Verwendung des Vaselins resp. Paraffins in den vier Jahren, welche seit der ersten Veröffentlichung Gersunys[1] verflossen sind, in den verschiedensten Fächern der praktischen Medizin gefunden hat, und trotz der großen Literatur,[1]) die über die Verwendung dieses Mittels und über die dabei anzuwendende Technik veröffentlicht ist, sind die Mitteilungen, welche sich auf das pathologisch-anatomische und histologische Verhalten des eingeführten Paraffins beziehen, verhältnismäßig sehr gering. Ihre Wichtigkeit ist einleuchtend nicht nur aus theoretischen Gründen, sondern auch rein praktisch. Bekanntlich hat die Einführung des Paraffins in den menschlichen Körper nicht immer seine „Einheilung“ zur

[1]) In dieser Hinsicht verweise ich auf die im vorigen Jahr erschienene Dissertation von Ose[2], welche die gesamte Literatur über diesen Gegenstand enthält.

Folge. Es sind, obwohl aus leicht begreiflichen Gründen darüber nichts veröffentlicht ist, die Fälle nicht zu selten, in denen eingespritztes Paraffin samt dem umgebenden, reaktiv veränderten Gewebe allmählich eine geschwulstartige Ausdehnung erlangte und zur Abstoßung kam; für diese Fälle haben de Buck und Broeckaert[3] den Namen Paraffinom[1]) nach Analogie wirklicher Geschwulstbezeichnungen gewählt. Über diese auch in klinischem Sinne pathologisch verlaufenden Fälle von Paraffingeschwulst — um vorübergehend diesen Namen zu gebrauchen — besitzen wir nur spärliche und gelegentliche Mitteilungen. Mehr ist über das Verhalten desjenigen eingeführten Paraffins bekannt, das ohne äußerlich in die Erscheinung tretende Reaktion des umgebenden Gewebes an den Körperstellen, in die es eingebracht wurde, liegen geblieben ist. Um das zu erforschen, war der Weg des Experiments gegeben. Der erste, der das Verhalten des Tieren subcutan beigebrachten Paraffins schon früher beobachtet und beschrieben hat, war Juckuff[4]. Ihm verdanken wir die Kenntnis der Tatsache, daß subcutan eingeführtes weiches Paraffin — Juckuff verwandte für seine Experimente Paraffin von 32° Schmelzpunkt — im Gewebe „wandert" und sich allmählich in die verschiedensten Körperhöhlen verteilt. Comstock[5] bringt das erste histologische Detail, Bilder von Paraffindepots, die, Kaninchen subcutan beigebracht, einem Alter von zwei Wochen bis längstens vier Monaten entsprachen. Dieser Autor beschreibt eine um das Vaselin- resp. Paraffindepot sich bildende Kapsel mit spärlichen Riesenzellen, die dünneren Teile des Paraffins von Bindegewebe durchzogen, im weiteren Verlauf zahlreiche Fibroblasten mit spindelförmigen Fortsätzen. Bei einem Depot, das acht Wochen alt ist, ist das „Bindegewebe vollständig entwickelt, indem es das Paraffin durchdringt und umgibt" — „running between and surrounding the paraffin particles" — in solcher Intensität, daß man glauben könnte, das ganze Paraffin sei resorbiert. Die Kaninchen Comstocks überlebten die Paraffineinspritzungen nicht länger als vier Monate; sie

[1]) Die Bezeichnung Paraffinom ist abzulehnen. Bei Geschwülsten wählt man den Namen gewöhnlich nach dem Gewebe, welches in größter Menge in der Geschwulst vorhanden ist.

gingen meistens an Embolie zugrunde, und somit fanden diese Versuche ein vorzeitiges Ende. Andrerseits sind diese Versuche auch insofern einseitig, als das eingespritzte Paraffin sich zwischen 102—110 ° Fahrenheit befand, also einen Schmelzpunkt von rund 37—43 ° C hatte, demnach als weiches Paraffin zu bezeichnen ist im Gegensatz zu hartem, erst bei 57—58 ° C schmelzendem Paraffin, welches, dem tierischen Organismus einverleibt, ein anderes histologisches Verhalten zeigen soll (vgl. Eckstein u. a.).

Einen andern Weg hatte ein Jahr früher Hertel[6]) eingeschlagen; er versuchte durch Tierversuche zu erproben, in welcher Weise das Orbitagewebe auf das eingebrachte Paraffin reagiert, und führte in drei Versuchsreihen einmal nach Gersunys Vorschrift weiches Paraffin, nämlich Unguent. Paraffin. album vom Schmelzpunkt 40 ° ein, dann implantierte er in den Tenonschen Raum Kugeln aus Paraffin. solidum mit einem Erstarrungspunkt bis etwa 78 ° C und schließlich spritzte er subcutan hartes Paraffin ein. Bei Hertels Versuchskaninchen hatten die Prothesen sämtlich mindestens ein Jahr, zum Teil auch 15 Monate gelegen. Auch er fand bei den Tieren der ersten Versuchsreihe — wie Juckuff — das Paraffin im Orbitagewebe unregelmäßig verteilt. Mikroskopisch stellte er eine „entzündliche Reaktion des Gewebes in der Umgebung des Paraffins" fest: Rundzellenanhäufungen mit Wucherungsvorgängen des Bindegewebes; er sah „Zellzapfen und Bindegewebsstränge sich in das Paraffin hineinerstrecken, das Depot in zahlreiche kleine Gitterfächer der verschiedensten Gestalt zerteilend". Bei den mit Hartparaffin behandelten Tieren hatte sich um das Paraffin eine Art Gewebsmantel gebildet; auch Rundzellenanhäufungen fand er namentlich an den äußeren Schichten der Kapseln. Von der Bindegewebskapsel aus zogen neue Zellsprossen und feine Bindegewebsstränge auch in die Paraffinmasse selbst. „Am geringsten war dieses Einwachsen bei den Kugelprothesen, auffallender bei den mit Injektionen behandelten Tieren", aber nicht „zu vergleichen mit den mächtigen Bindegewebsbalken der ersten Versuchsreihen". Schließlich vermutet Hertel, daß nach längerer Beobachtungsdauer, d. h. bei Paraffindepots von größerem Alter, sich dieselben

Erscheinungen der Bindegewebssubstitution resp. der Organisation finden würden, wie beim weichen Paraffin, daß also beim harten Paraffin der gleiche Vorgang nur mehr Zeit beansprucht als beim weichen. — Diesen auf dem Wege des Experiments gewonnenen Resultaten gegenüber stehen nur ganz spärliche Angaben über Präparate, die vom Menschen stammen, d. h. von Paraffin entnommen sind, das, vorher einmal aus therapeutischen Gründen subcutan eingespritzt, später aus irgend welchen Indikationen, zu Korrekturzwecken oder aus anderen Ursachen wieder entfernt werden mußte.

So hat Gersuny[7] ein mikroskopisches Präparat untersucht; dasselbe stammte von einer Patientien, bei der wegen einer eingezogenen Narbe eine Vaselininjektion gemacht worden war; nach mehreren Monaten wurde die Narbe verschmälert und deshalb excidiert. „Unter dem Mikroskop sah das Ganze etwa wie ein entzündetes Lipom aus. Man sah stark lichtbrechende Kugeln von verschiedener Größe in ein kleinzellig infiltriertes Stroma eingebettet.“ — De Buck und Broeckaert[8] mußten ein bohnengroßes „Paraffinom“ von der Gegend des Orbitalrandes eines 17jähr. Knaben entfernen, welches dadurch entstanden war, daß gelegentlich der subcutanen Einführung von hartem Paraffin (Schmelzpunkt 60 °) zur Korrektur einer Nasenwurzelabflachung einige Tropfen Paraffin eben gegen diesen Augenwinkel geflossen waren. Diese kleine Geschwulst besteht zum Teil aus „wenig hellen Kugeln (à part de rares globules blancs), epitheloiden und Riesenzellen. Letztere besitzen ein „bewegliches“ Protoplasma und senden zwischen die Paraffinfragmente, die man noch in großer Zahl wiederfindet, Pseudopodien aus, die zuweilen den ganzen Paraffinblock umgeben.“ — Aber nicht dieser Details wegen veröffentlichen die Verfasser diesen Fall, sondern nur weil ihnen der Befund von einigen Riesenzellen mitteilenswert erschien, welche sich durch das Vorhandensein von Centrosomen und Attraktionssphären auszeichneten, und weil sie daran die Frage der mitotischen Kernteilung bei Fremdkörperriesenzellen erörtern wollten.[1])

[1]) Die Verfasser geben an, den Tumor in Paraffin eingebettet und nachher mit van Gieson usw. gefärbt zu haben. Von einer bei der mikroskopischen Darstellung des Paraffins unbedingt nötigen

Während der Niederschrift dieser Arbeit wird mir noch eine eben erschienene Arbeit von Krlin[8] zugängig gemacht, in der, wenn auch nur in flüchtiger Skizze, auf das Verhalten des Paraffins selber hingewiesen wird. Nach diesem Autor ist das Bindegewebsnetz, welches das Paraffin durchzieht, nichts anderes als das nekrotische Gewebe, welches von dem flüssig eindringenden Paraffin umfaßt, von dem erstarrenden erdrückt und festgehalten, von den ernährenden Gefäßen abgeschlossen, allmählich nekrotisch geworden ist. Andererseits ist er der erste, der im Präparate von „auskristallisierten Paraffinnadeln" spricht, die durch den „Reiz auf das lebende Gewebe" zur Bildung von leukocytären Riesenzellen Veranlassung geben.

Soweit die Literatur. Demgegenüber bin ich durch eine Häufung glücklicher Umstände in den Besitz verschiedener in Gewebe eingebetteter und von Gewebe durchwachsener, geschwulstartig veränderter Paraffinstücke gelangt. Das Paraffin war aus therapeutischen Gründen an verschiedenen Stellen unterhalb der Körperdecke eingespritzt worden, hatte dort verschieden lange — in einem Falle bis zu 2½ Jahren — gelagert und mußte nachträglich aus dringenden Gründen wieder entfernt werden. Es handelte sich sowohl um weiches wie um hartes Paraffin. Bei der großen Ausdehnung, welche die Paraffin-Therapie in der Gegenwart genommen, ist es daher wohl am Platze und wichtig, an der Hand von mikroskopischen Präparaten den Versuch zu machen, die Frage vom Verhalten des Paraffins zu seiner Umgebung, Resorbierbarkeit u. dgl. endgültig zur Lösung zu bringen. Die Möglichkeit hierzu verdanke ich der liebenswürdigen Bereitwilligkeit mehrerer Kollegen, denen ich an dieser Stelle für die Überlassung des Materials meinen herzlichsten Dank abstatte. Noch eines sei vorausgeschickt: Wenn in dieser Arbeit von weichem und hartem Paraffin die Rede ist, so folge ich lediglich der Unterscheidung der Therapeuten; wir selber werden uns die Frage vorlegen müssen, wie die Temperatur des Körpers selbst auf das Paraffin einwirkt, ob vor allem der

Änderung der Einbettungstechnik sagen sie nichts; es ist daher nicht einzusehen. wie ihnen trotz Xylol und Kanadabalsam die mikroskopische Darstellung des Paraffins geglückt sein soll.

Unterschied, welcher durch die bei Zimmertemperatur vorhandene Paraffinhärte gegeben, nicht innerhalb des Körpers weniger deutlich wird: denn die Temperatur des Körpers beträgt bekanntlich an den verschiedenen in Betracht kommenden Stellen ungefähr 30 °. Da aber die moderne Paraffintherapie eine grundsätzliche Unterscheidung zwischen der Verwendung von weichem und hartem Paraffin macht, so glaubte ich die Untersuchung des vorhandenen Materials nach diesen beiden Gesichtspunkten ordnen zu müssen.

I.

Das weiche Paraffin.

Fall 1.

Das Material zu diesem Falle verdanke ich dem Chirurgen Herrn Dr. Perl, von dem nicht nur die jetzt folgenden klinischen Notizen stammen, sondern der mir auch Gelegenheit gab, den Patienten, dem das Paraffin eingespritzt wurde, öfters zu untersuchen und bei der nötig gewordenen Paraffinentfernung zugegen zu sein. Um von vornherein dem Einwand zu begegnen, als ob der ungünstige therapeutische Ausgang, welcher der Paraffininjektion in diesem Falle später folgte, auf einen Fehler in der Technik zurückzuführen sei, will ich gleich erwähnen, daß es sich um denselben Patienten handelt, von dem in dem Buche von Stein[9] die Rede ist,[1]) der daselbst als geheilt abgebildet wurde.

Der 34jährige Straßenbahnschaffner S. infizierte sich 1896 mit Lues, wurde 1896 und 97 mit Hg-Einreibungen und Einspritzungen, im Jahre 1901 mit Jodkali behandelt. In diesem Jahre bildete sich beim Patienten eine Sattelnase aus, an welcher von Dr. Stein Paraffin-Injektionen vorgenommen wurden. Die Nase erlangte hierdurch ihre ursprüngliche Form wieder, die sie ohne irgendwelche Reizerscheinungen bis April 1904 — im ganzen ungefähr 2½ Jahre — behielt. Im April 1904 bemerkte Patient zuerst die langsame Entstehung einer Schwellung des Nasenrückens an der Stelle der Paraffin-Injektion, ungefähr 1½ cm oberhalb der Nasenspitze. Die Schwellung war zunächst kirschkerngroß, wuchs aber zusehends nach oben und nach den Seiten. Zugleich nahm die Haut darüber eine rote, später blaurote Färbung an. Patient hatte ein unangenehmes Spannungsgefühl, suchte wieder seinen Arzt auf und wurde mit Jodkalisalbe und antiphlogistischen Umschlägen erfolglos behandelt. Im Mai d. J. zeigte er folgenden Status: Der ganze Nasenrücken ist bis auf Fingerbreite oberhalb der Nasenspitze geschwollen, die Schwellung setzt sich nach oben über die Nasenwurzel bis auf die Stirn noch einen Querfinger breit fort und greift nach den Seiten zu bis über beide inneren Augenwinkel

[1]) Fall 4. F. Sch., 31 Jahr alt, Straßenbahnkutscher, S. 93 u. 94.

hinweg, so daß sie in den Gesichtskreis an dieser Stelle beiderseits störend eintritt. Die Haut über dieser geschwulstartigen Bildung ist von blauroter Farbe und mit der Unterlage fest verwachsen, läßt sich nirgends faltig erheben. Die Schwellung selbst fühlt sich knorpelhart an und ist ihrerseits wiederum von dem darunter liegenden Knochen oder den Weichteilen kaum zu trennen. Druckschmerz gering.

Operation. Unter Infiltrationsanästhesie wird derjenige Teil der Schwellung, der oberhalb der Nasenwurzel liegt, freigelegt und excidiert. Dabei ergibt sich eine innige Beziehung des grauweißen, knorpelharten Tumors zu seiner Umgebung, aus der er nur blutig gelöst werden kann. Das Spannungsgefühl läßt etwas nach. Der Patient wünscht später auch die Entfernung des übrigen Tumors. Darauf wird in Narkose ein Medianschnitt über den ganzen Nasenrücken gelegt und versucht, die ganze Schwellung zu excidieren. Das gelingt zum größten Teil, nur an den Augenwinkeln bleibt etwas stehen, und zwar, weil mit Rücksicht auf die Cyanose und Atrophie der Nasenhaut bei zu weiter Ablösung derselben ihre Nekrose befürchtet wird.

Einzelne von den bei der Operation gewonnenen, ungefähr bohnengroßen Stücken wurden sofort in Formol fixiert. Sie erweisen sich bei makroskopischer Betrachtung als grauweiße, fast knorpelharte Tumorstücke von homogenem Aussehen mit spärlich eingesprengten Blutpunkten; sie hängen nirgends mit sonstigem, irgendwie erkennbarem Körpergewebe zusammen. Die Stücke werden mit Celloidin weiter behandelt.

Mikroskopische Beschreibung.

Bei schwacher Vergrößerung unterscheiden wir in dem van Gieson-Präparat ein aus zwei Schichten zusammengesetztes Stroma: einmal Bindegewebsfasern, sodann und zwar zum kleineren Teil quer- und längsgestreifte Muskelfasern. Das Bindegewebe ist wellig angeordnet, in bald lockeren, bald außerordentlich dichten Zügen, welche aus einzelnen, miteinander parallel verlaufenden, zarten Fasern bestehen: ihre Färbung zeigt alle Nüancen von goldgelb bis zum tiefsten Fuchsinrot, in der Hauptsache jedoch von hellem und dunklem Fuchsin. An anderen Stellen nehmen die Fasern eine mehr gestreckte oder gerade Richtung an und durchkreuzen sich vielfach nach allen Richtungen. Die Muskelfasern, mehr am Rande des Präparates gelegen, sind bald längsgeschnitten, bald quergetroffen, haben eine streifige Struktur mit eingestreuten, dunkel gefärbten Kernen und zeigen eine Färbung, welche von dunkelbraun bis gelb variiert. Stellenweise beobachtet man, wie leuchtend fuchsinrote Bindegewebszüge zwischen die Muskelfasern eingedrungen sind und sie auseinandergedrängt haben.

Das Präparat zeigt Stellen, in denen das Bild der oben beschriebenen dichten Bindegewebszüge ausschließlich sichtbar wird mit sehr wenig eingestreuten Kernen bald rundlicher, bald von Spindelform — und die Partien sehen desto dunkler aus, je mehr die Bindegewebsfasern die Fuchsinfarbe angenommen haben — bald Stellen, bei denen die Binde-

gewebszüge mehr zellige Elemente enthalten; diese Partien sind dann heller als die kernärmeren und erreichen schließlich bei steigendem zelligen Infiltrat eine derartige Helligkeit, daß sie sich gegen die dunkel gefärbte Umgebung lebhaft abheben.

Schließlich ist das Bindegewebe fast ganz verschwunden und hat einem äußerst dichten und kernreichen Infiltrat Platz gemacht, das fast das ganze Gesichtsfeld einnimmt und durch welches man nur ab und zu zarte fuchsinrot gefärbte, leuchtende, meist lockige Bindegewebsfasern sich durchschlängeln sieht. Die Zellkerne liegen hier so dicht nebeneinander, daß sie bei schwacher Vergrößerung nicht ohne weiteres zu differenzieren sind. Diese durch ihre außerordentliche Größe auffallenden Infiltrate setzen sich nicht scharf von ihrer bindegewebigen Umgebung ab, sondern gehen diffus in dieselbe über; sie machen den Eindruck von Granulationsgewebe und enthalten einzelne Riesenzellen; außerdem fallen neben einzelnen größeren auch viele kleinere Vacuolen auf.

Im Gegensatz zu diesen ausgedehnten, diffusen Infiltraten finden sich viele kleinere heerdartige Einsprengungen von mehr länglicher oder runder Gestalt. Sie zeichnen sich dadurch aus, daß sie sich alle scharf von ihrer bindegewebigen Umgebung abheben; sie erhalten dadurch einen alveolären Habitus und lassen sich auch bei schwacher Vergrößerung in ihre zelligen Elemente zerlegen. Sie zeigen fast immer als auffälligstes Moment Riesenzellen mit violettbraun gefärbtem, protoplasmareichem Zellleib, außerdem andere, später näher zu charakterisierende zellige Bestandteile und geben, von zarten, rot gefärbten Fasern durchzogen, besonders zierliche Bilder. Endlich bleiben noch einzelne blutführende Gefäße und einige fetthaltige Partien zu erwähnen; ich erwähne beide zusammen, weil sie beide im Präparat fast ausschließlich immer nebeneinander verlaufen. Wo nämlich im mikroskopischen Bilde blutführende Gefäße sichtbar sind, da findet sich — namentlich bei längsgetroffenen Gefäßen gut zu sehen — entlang der Adventitia ein zelliges Infiltrat, in welchem das Fettgewebe in Form von Fettträubchen sichtbar ist. Schließlich finden sich Blutansammlungeu auch außerhalb der Gefäße; an einzelnen Stellen ist das Bindegewebe auseinandergewichen und in dem dadurch entstandenen, aber wandlosen Raum findet sich eine Anhäufung von dicht nebeneinandergedrängten, gelb gefärbten Blutscheiben.

Um über die zelligen Bestandteile des Präparates genaueren Aufschluß zu erhalten, untersuchen wir bei stärkster Vergrößerung zunächst die zellärmeren Partien, in denen makroskopisch das Bindegewebe überwiegt, also die fibröseren Partien. Wir sehen lockere Züge gelblich gefärbten, welligen Bindegewebes. Am auffälligsten sind in ihnen eingestreute große Zellen von rundlicher Form, das Protoplasma des Zelleibes sehr stark granuliert und im van Gieson-Präparat rötlichblau gefärbt. Der Kern meistens in der Mitte des Zelleibes gelegen, ebenfalls rundlich, ebenfalls rötlich blau gefärbt, und deshalb heller und weniger granuliert als der Zelleib (Polyblasten Maximow), zweitens kleine, rundliche Zellen

mit schwach gefärbtem Protoplasma und Kernen von Hufeisenform. Wir unterscheiden demnach im Bindegewebe:

1. Rundliche Zellformen mit schwach gefärbtem Zelleib und unregelmäßigen, oft hufeisenförmigen, chromatinreichen Kernen (polymorphkernige Leukocyten).

2. Große Formen von runder Gestalt, deren Protoplasma reichlich große Granula enthält, mit einem erst bei Ölimmersion sichtbaren und durch etwas hellere Färbung sich abhebenden, runden Kern. Der Kern zeigt einen kräftigen Kontur. Kern und Protoplasma haben dieselbe rötlichblaue Färbung.

3. Zellformen von derselben Granulation und Färbung, aber länglicher, an beiden Enden fast zugespitzter Form.[1])

Echte Bindegewebskerne von Spindelform fehlen fast ganz oder sind doch nur höchst spärlich zu sehen, dagegen ziemlich reichlich ihnen an Gestalt ähnliche, aber breitere und weniger intensiv gefärbte Formen von spindliger, leicht gekrümmter Gestalt, welche sich an den Polen in zarten, zu den Bindegewebsfasern meist parallel gerichteten, fein ausgezogenen Streifen ausfasern, also dasselbe Bild, wie es von anderen Autoren, namentlich Marchand beobachtet worden ist (Fibroblasten). Von den oben beschriebenen großen runden Zellen, deren Protoplasma sich durch Reichtum an Granulationen auszeichnet, sind verschiedene Formen und Übergänge zwischen den einzelnen Formen vorhanden; doch überwiegen die runden Formen. Einzelne zeigen deutliche Zeichen des Verfalls. Die Färbbarkeit der tingiblen Substanz des Protoplasmas wie des Kernes hat abgenommen; die länglichen Formen zeigen oft Einschnürungen. Der scharf konturierte Kern verschwindet, die ganze Zelle sieht wie eingerissen aus und schließlich erinnern nur noch einzelne, eigentümliche Anhäufungen von mehr oder weniger lebhaft dunkelblau gefärbten Chromatinpartikelchen an das frühere Vorhandensein jener großen, runden, stark granulierten Zellen.

4. Dicht neben diesen eben beschriebenen Partien befindet sich ein fast durchweg aus Leukocyten bestehendes Infiltrat. Von der Peripherie des Infiltrats aus sieht man gewissermaßen jene oben beschriebenen Zellen in die vorhin beschriebenen alveolären Herde eindringen. Untersuchen wir dagegen Partien des Präparates, in denen das Bindegewebe ein dichteres Gefüge angenommen hat, so fällt zunächst auf, daß die einzelnen Bindegewebszüge verbreitert sind und keine Streifung zeigen. Einzelne Bindegewebsbündel sind homogen geworden, sklerotisch; kapillare Gefäßlumina mit stark hervorspringenden Endothelkernen werden sichtbar. Die oben beschriebenen großen, rundlichen oder länglichen Zellformen sind verschwunden oder meist atrophisch; dafür treten namentlich in den Spalten zwischen den einzelnen Bindegewebszügen zahlreiche Fibroblasten auf, welche durch Gestalt und starke Färbbarkeit den schmalen Spindel-

[1]) Nr. 2 und 3 nahmen deutlich Ehrlichsche Mastzellenfärbung an.

formen echter Bindegewebszellen immer ähnlicher werden und den Eindruck machen, als ob sie in sie geradezu übergehen.

Wir gelangen nun zur mikroskopischen Beschreibung der bindegewebsarmen und zellreicheren Partien, die — wie wir sahen — entweder als alveoläre Herde oder als diffuse Infiltrate sichtbar waren. Wir schicken die Beschreibung der alveolären Formen voraus, können aber bei dem Vergleich beider, nämlich der alveolären und der diffusen Form, das schon vorweg nehmen, daß zwischen ihnen kein qualitativer, sondern nur ein quantitativer Unterschied existiert: die kleinen, scharf umrissenen, zierlichen Herde kommen nur dadurch zustande, daß einmal Gruppen von Riesenzellen und Leukocyten von dichteren Zügen neugebildeten Bindegewebes umgeben sind, das andere Mal nicht.

Die Riesenzellen erweisen sich als lebhaft violettbraun gefärbte, protoplasmatische, äußerst fein granulierte, mehrkernhaltige Zellen von meist rundlicher Form, welche sich teils distinkt von den umgebenden Zellen abheben, teils ohne scharfe Begrenzung in andere, kleinere Zellleiber übergehen, die sich bei stärkster Vergrößerung auch als, wenn auch nur kleinere Riesenzellen von unregelmäßiger Form erweisen. Meistens zeigen die Zelleiber einen scharfen Kontur von rundlicher oder länglichrundlicher Form. Die Anzahl der in den Riesenzellen befindlichen Kerne ist eine durchaus schwankende; wir zählen öfters 20—25 Kerne. Ihre Form ist meist bläschenförmig rund oder länglichrund; auch einzelne an einem Pol zugespitzte Kerne sind vorhanden. Sie sind scharf konturiert, meistens heller als das Protoplasma der Riesenzelle, jedoch sind auch dunkel gefärbte Kerne vorhanden. Sie zeigen meistens zwei bis drei öfters peripherisch gelegene glänzende Kernkörperchen und ein äußerst zartes Chromatinnetz. Einzelne der Kerne zeigen eine feine peripherische Einkerbung. Auch die Größe der Kerne ist keine gleichmäßige; denn wir unterscheiden größere, meistens runde Formen von kleineren, länglichen Formen. Die großen Kerne sind im allgemeinen viel blasser als die kleineren. Was endlich die Lage der Kerne in der Zelle selbst betrifft, so ist die Mehrzahl derselben eine dem Beschauer zugekehrte: die Kerne sind also meist peripherisch angeordnet (Fig. 2, Taf. XII).

Bei einzelnen Riesenzellen sind Vacuolen eine besonders auffällige Erscheinung. Sie zeigen einen vollständig runden, scharfen Kontur und sind manchmal so groß, daß sie schon bei schwacher Vergrößerung als ganz helle, durchschimmernde Stelle in der dunkel gefärbten Riesenzelle sichtbar sind; zuweilen jedoch so klein, daß sie anfänglich leicht mit schwach gefärbten Zellkernen verwechselt werden können. Durchsucht man das Präparat genauer, so wird man eine immer größere Anzahl dieser kleinsten Vacuolen zu Gesicht bekommen und bald erkennen, daß zu ihnen ein mehrkernhaltiger, unregelmäßiger Zelleib gehört, resp. daß sie zu dem Inhalt einer kleineren oder kleinsten Riesenzelle gehören. Untersuchen wir die größeren Vacuolen bei schärfster Vergrößerung, so bemerken wir unterhalb der Vacuole Kerne mit zartem Chromatin von

der oben beschriebenen Form, aber vollständig ungefärbt und durchschimmernd. Die Vacuole erweist sich somit als eine kugel- oder tropfenförmige Aushöhlung, die innerhalb des Protoplasmas der Riesenzelle gelegen ist und verschieden groß sein kann; nicht immer gelangt sie bis an die Peripherie des Zelleibes. Ist die Vacuole noch von einer dichten Schicht gefärbten Zellplasmas bedeckt, dann haben wir statt des klaren, hellen, an das Bild der Fettzelle erinnernden Ringes ein mehr trübes, bei der leisesten Drehung der Mikrometerschraube verschwindendes Bild. Aber immer werden wir erkennen, daß zu dieser — wenn auch weniger deutlichen und noch so kleinen Vacuole, eine, wenn auch kleine, aber stets mehrkernige Zelle gehört. Bei den größeren Riesenzellen bemerkt man zuweilen einen Zusammenhang mit feinsten Kapillarsprossen, die von dem umgebenden neugebildeten Bindegewebe herrühren, bei anderen Riesenzellen ist selbst eine Aushöhlung des Zelleibes sichtbar, eine Art Kanalisierung, die an Gefäßbildung erinnert.

Außer den Riesenzellen sehen wir in den Infiltraten nur noch eine dichte Anhäufung von Zellen, die einen meist rundlichen, dunkelbraun gefärbten Kern und einen großen, schwächer gefärbten, meist unregelmäßig polygonalen Zelleib zeigen (Epitheloidzelle); außerdem spärliche lymphoide Formen. Leukocyten sind gar nicht sichtbar. Nicht alle alveolären Herde verhalten sich gleich. In einzelnen Alveolen befinden sich außer Riesenzellen einzelne gelappte Kerne, auch einige von Hufeisenform; desgleichen Formen, welche den Lymphocyten außerordentlich ähnlich sehen. Dicht neben den Riesenzellen sieht man außer einzelnen Leukocyten mit hufeisenförmigen Kernen und anderen Rundzellen öfters große Zellformen von länglich platter Form mit breitem, länglichen, geraden oder etwas gekrümmten Kern; aber auch ganz runde Zelleiber mit großem runden Kern, der stark gefärbte Kernkörperchen enthält, und man kann sich des Eindrucks nicht erwehren, als ob diese Zellformen vor allem an der Bildung der Riesenzellen beteiligt wären. Zwischen den Zellen, öfters auch über die Riesenzellen hinweg sieht man feine, fuchsinrot gefärbte, zart geschlängelte Bindegewebsfasern hindurchziehen, die sich öfters noch weiter verästeln (Fig. 1, Taf. XII).

Nach dem Vorausgegangenen können wir uns bei der Beschreibung von dem, was den größten Teil des Präparates ausmacht, nämlich der diffusen Infiltrate kurz fassen. Dort war durch die Kleinheit, die auffällige Lage der Riesenzellen, die peripherische Bindegewebsanhäufung, die rundliche Form ein bestimmtes, charakteristisches Bild gegeben. Hier sind die gleichen zelligen Elemente vorhanden, nur befinden sie sich in regelloser Lage zueinander. Ohne scharfe Abgrenzung gegen die Umgebung oder gegen andere Gewebselemente sehen wir zahlreiche Zellen von meist epitheloider Form; dazwischen zahlreiche Lymphocyten und in besonders großer Anzahl Fibroblasten in allen möglichen Gestalten. Von Leukocyten sind nur einkernige sichtbar und diese meistens in Hufeisenform. Mehrkernige Zellen sind gar nicht sichtbar, bis auf Riesenzellen; diese sind in den

diffusen Infiltraten jedoch verhältnismäßig spärlich vorhanden und treten weniger auffällig in die Erscheinung. Diese ganzen Zellanhäufungen, in einem äußerst zarten Stroma eingebettet, sind von verschieden starken Zügen welliger, bald zarterer, bald dichterer Bindegewebsbündel durchzogen, so daß dadurch Bilder zustande kamen, in denen bald fast nur Bindegewebe, bald nur zellige Bestandteile sichtbar werden. Schließlich entstehen in diesen Bildern noch Lücken, welche durch hier und da eingestreute, verschieden große Vacuolen zustande kommen, welche sich meist in den Riesenzellen, aber auch zwischen den Zellen befinden.

Es mag noch nachgetragen werden, daß auch mehrkernige Leukocyten stellenweise sichtbar sind, aber immer nur im Anschluß an Gefäßbildung. Wo blutführende Kapillaren im Präparate sichtbar werden, da finden sich regelmäßig auch mehrkernige Leukocyten. Wir werden uns noch daran erinnern, daß wir stellenweise[1]) Fettzellen mitten in Zellanhäufungen im Anschluß oder in der nächsten Nähe von neugebildeten Blutgefäßen erblickten. Hier sieht man im Lumen der Gefäße mitten unter den roten Blutscheiben zahlreiche, mehrkernige Leukocyten, hier auch und besonders in der Nähe der Gefäßwände, vereinzelt auch innerhalb der Gefäße dieselben basophilen, grobkörnigen Zellen, die sich schon bei schwacher Vergrößerung durch ihre Größe und scharfe Tinktion auszeichnen und die wir auch im Bindegewebe allenthalben zerstreut gefunden hatten.

Wir hatten schon oben erwähnt, daß das Präparat am Rande aus quergestreifter Muskulatur bestand. Die einzelnen Muskelfasern zeigen bei van Gieson-Färbung eine bald dunkle, bald etwas hellere, gelbbraune Färbung, das Perimysium ist leuchtend fuchsinrot gefärbt. Die einzelnen Fasern zeigen sowohl Längs- wie Querstreifung, jedoch nur die wenigsten unter ihnen zeigen normales Verhalten. Man sieht bald schwächere, bald mächtigere, fuchsinrot gefärbte, öfters auch miteinander anastomosierende, langgestreckte Bindegewebszüge zwischen einzelne Muskelfasern hindurchziehen, wodurch die Fasern selbst auseinandergedrängt werden; oder man erblickt zwischen den einzelnen Muskelfibrillen jene alveolären oder diffusen zelligen Infiltrate, wie wir sie oben beschrieben haben, und die sofort als Granulationsgewebe imponieren. An einzelnen Stellen ist die bindegewebige Durchwachsung und die zellige Infiltration eine so bedeutende, daß sich aus dem ganzen Infiltrat nur noch einzelne Muskelfasern erkennen lassen, welche die verschiedensten degenerativen Veränderungen zeigen. Einmal bemerken wir dünne atrophische Fasern mit einzelnen platten Kernen, oder ganz homogene, gelblich gefärbte mit fuchsinroten Rändern; sodann bemerken wir bei andern Fasern eine Auffaserung in Primitivfibrillen. Stellenweise ist die Querstreifung verschwunden, auch sind Fettlücken entstanden. Die Muskel-

[1]) Solche Bilder sind es wohl, die Gersuny zu dem Ausspruch veranlaßt hatten, daß er den Eindruck eines „entzündeten Lipoms" hätte.

kerne haben eine gewundene, spiralenförmige Gestalt angenommen, oder sie sind dünn und körnig geworden. Dazwischen wieder sind Fibrillen mit auffällig vermehrten, zum Teil lebhafter gefärbten Kernen sichtbar; besondere Veränderungen der restierenden Muskelkerne (Vergrößerungen) sind nicht zu bemerken.

Epikrise.

In einem durch Herausnahme geschwulstartiger Stücke gewonnenen Präparate, welche unter den klinischen Erscheinungen einer chronischen Entzündung sich entwickelt hatten, sahen wir hauptsächlich Anhäufungen von Leukocyten. Fibroblasten und Riesenzellen, durchzogen von neugebildetem Bindegewebe, mit einem Wort das Bild der Entzündung in seiner exsudativen und vor allem in seiner produktiven Form; außerdem Resorptionsvorgänge. Diese drei Bilder der Entzündung — wenn ich sie so nennen darf — sind im Präparat nicht streng voneinander zu trennen, sondern gehen vielfach ineinander über und sind oft gar nicht auseinander zu halten. Es ist anamnestisch bekannt, daß die entzündlichen Vorgänge, welche zur Herausnahme der untersuchten Stücke geführt haben, sich, wenn auch langsam und allmählich, im Anschluß an eine in der Nähe der entfernten Stücke vorgenommene Einspritzung von sog. weichem Paraffin entwickelt haben; wir werden also die Gesamtheit dieser entzündlichen Vorgänge zwanglos auf die subcutane Paraffineinverleibung zurückführen dürfen. Da uns in dieser Arbeit vor allem das Verhalten des Paraffins zum Körpergewebe interessiert, so wollen wir zunächst diejenigen cellulären Elemente im Auge behalten, welche zu dem eingeführten Paraffin in unmittelbarer Beziehung stehen. Doch muß vorher die Frage beantwortet werden: Ist in dem mir vorliegendem Präparat das Paraffin noch nachweisbar? Ist es in ihm überhaupt vorhanden?

Diese beiden Fragen sind unbedingt zu verneinen. Schon bei makroskopischer Betrachtung der untersuchten Gewebsstücke war der Zweifel, ob hier noch irgendwie nachweisbares Paraffin vorhanden sei, sehr berechtigt. Das Präparat war auf der Schnittfläche vollständig homogen, und die Erfahrung, die ich aus der Untersuchung der verschiedensten Paraffinpräparate gewonnen habe, lehrt, daß Paraffin da, wo es mikro-

skopisch nachweisbar ist, gewöhnlich schon bei makroskopischer Untersuchung gefunden, d. h. gesehen wird. Das war hier nicht der Fall. — Sodann war dafür Sorge getragen, daß das etwa vorhandene Paraffin nicht durch die sonst übliche Einbettungsmethode zum Verschwinden gebracht werde; es wurden alle Kautelen zum Schutze des Paraffins angewendet: Celloidineinbettung usw.

Trotzdem wurde in den Präparaten nichts gefunden, was man für Paraffin hätte ansprechen können, und zwar aus dem Grunde, weil das Paraffin hier nicht mehr vorhanden ist. Wir können mit absoluter Sicherheit die Stellen finden, in denen es vor der Resorption geweilt hat. Wir kommen somit zu den cellulären Elementen, die zu dem Paraffin, wie zu allen in den Körper eingeführten Fremdkörpern, die eine Entzündung erregen, in direkter Beziehung stehen: zu den Riesenzellen, die natürlich nichts anderes sind, als sog. Fremdkörper-Riesenzellen. Wie in den Riesenzellen Marchands[10] die Vacuolen die Stellen bedeuten, wo seine Schwammstückchen gesessen haben, so bedeuten die großen runden Vacuolen in dem Protoplasma der Riesenzellen unserer Präparate nichts anderes als die Stellen, wo die einzelnen Paraffinpartikelchen gesessen haben. Wir können uns nach dem vorliegenden Präparate das weiche Paraffin als einen relativ leicht resorbierbaren Fremdkörper vorstellen, denn die Riesenzellenbildung ist eine durchaus mäßige, und wir wissen, was wir später noch vielfach bestätigt sehen werden, daß die Bildung von Fremdkörper-Riesenzellen zu der Resorbierbarkeit des Fremdkörpers in umgekehrtem Verhältnis steht. Die leichte Resorbierbarkeit des weichen Paraffins ist einmal gegeben eben durch die relative Weichheit seiner Konsistenz, sodann durch diejenige Eigenschaft der in den Körper subcutan eingeführten und in den Körpersäften nicht löslichen Kohlenwasserstoffe, auf die Juckuff[4] zuerst aufmerksam gemacht hat: auf ihre Wanderung im Organismus. Es ist offenbar, daß mit dieser „Zerteilung" eine leichtere Aufsaugungsmöglichkeit gegeben ist. Wir werden uns also das Zustandekommen der Veränderung eines Depots von weichem Paraffin so vorstellen dürfen, daß die Exsudation und Produktion Hand in Hand gehen, daß

durch die mit der reaktiven Entzündung verbundene Bindegewebsentwickelung überhaupt schon das Paraffinlager in verschieden große Partikel geteilt wird, daß für den Weitertransport der kleinsten Partikelchen schon die gewöhnliche leukocytäre Exsudation resp. Emigration genügt und daß erst da, wo für die Aufnahme der Widerstand größerer, corpusculärer Formen zu überwinden ist, Riesenzellenbildung eintritt. Dies alles würde unser Interesse nicht erregen; denn es würde nur zeigen, daß das subcutan eingeführte weiche Paraffin zunächst auf das Nachbargebiet nicht anders wirkt, als die Einführung anderer Fremdkörper auch, nämlich als entzündungserregend. Was dem vorliegenden Falle seine Besonderheit und seine Wichtigkeit verleiht, ist, daß die zum Einleiten organisatorischer und reparatorischer Vorgänge notwendige, reaktive anfängliche Entzündung in die Nachbarschaft hinübergriff, daß trotz so langen Bestehens der Prothese — drei Jahre fast — die beabsichtigte — ich möchte sagen — physiologische Organisation nicht zu Ende kam, überhaupt nicht zustande kam, und daß der ganze zu Heilungszwecken unternommene Vorgang schließlich zu einer enormen Gewebsschädigung in der Nachbarschaft führte, welche die Entfernung der Prothese erforderlich machte.

Liegt das nur am eingespritzten Paraffin? Gewiß nicht, denn es wäre wohl denkbar, daß unter gewissen günstigen Umständen entsprechend vielen bekannten, pathologisch-anatomischen Vorgängen, wie der Organisation und Resorption von Tromben, des fibrinösen Exsudats u. a. m. auch das dem Körpergewebe einverleibte Paraffin langsam resorbiert und durch Bindegewebe ersetzt würde. Weshalb findet der gleiche Vorgang im vorliegenden Falle nicht auch statt?

Zunächst verhindert allerdings eine Eigenart des eingeführten, an und für sich leicht resorbierbaren, weichen Paraffins die Begrenzung der reaktiven Vorgänge auf den Ort und die Stelle der subcutanen Einverleibung. Das weiche Paraffin wandert im Gewebe auch seiner eigenen Schwere entgegengesetzt. Während also an der ursprünglichen Einführungsstelle die ersten Vorgänge der Entzündung und geweblichen Neubildung aufflammen, lösen sich andere Paraffinfragmente von der eingeführten Hauptmasse los, gelangen, wie wir hier

sehen, von der Mitte des Nasenrückens, wo sie einen Defekt ausfüllen sollten, im subcutanen Gewebe weiterwandernd, aufwärts bis zum Orbitalwinkel und erregen an allen Stellen die gleichen entzündlichen Vorgänge, nämlich Schwellung, Verdickung usw.; ja einzelnen Paraffinpartikelchen gelang es sogar — wie wir sehen —, die Muskelfasern auseinanderzudrängen und Zerfall und Nekrose zustande zu bringen. Die eingespritzten Massen erregen also einen chronisch-entzündlichen Vorgang, der in ihrer unmittelbaren Umgebung verläuft; das ist im vorliegenden Falle das subcutane Bindegewebe, teilweise die benachbarte Muskulatur und vor allem die dem Fremdkörper straff aufliegende Haut des Nasenrückens, welche durch die bei der Injektion entstandene Spannung selber schon in einen leichten Reizzustand gebracht sein mag. Der beständige Fremdkörperreiz, die reaktiven Vorgänge bei der Entzündung, der vermehrte Blutzufluß, mit einem Wort: die mit der Resorption verbundenen Wucherungsvorgänge bedingen eine Volumenzunahme, d. h. eine entzündliche Vergrößerung der ursprünglich eingeführten Masse, welche die bedeckende, an und für sich straff sitzende und an der Entzündung schon beteiligte Hautdecke ihrerseits noch mehr spannt. Klinisch war unerträgliches Spannungsgefühl seitens des Patienten angegeben; die ganze Nase war stark geschwollen, die bedeckende Haut dunkel blaurot verfärbt; zur Verhütung von drohender Gangrän mußte der Tumor, so weit möglich, entfernt werden. Eine totale Entfernung war nicht möglich. Denn die entzündliche Neubildung bestand aus knorpelhartem Gewebe, das überall sehr fest und aufs Innigste mit dem Nachbargewebe zusammenhing; sie war also durchaus nicht abgekapselt und befand sich im vollständigen Gegensatz zu den Paraffintumoren, welche Stein[9] bei Kaninchen experimentell eingeführt hat. Auch von der regelmäßigen Durchwachsung in Maschenform, wie sie beim weichen Paraffin gefunden, ist hier nicht die Rede, obwohl der Patient, der die vorliegenden Präparate geliefert hat, von Stein selbst, dem Befürworter des weichen Paraffins, die Einspritzung erhalten hatte.

Es folgt aus diesem Falle also, daß, was bis jetzt beim weichen Paraffin bezweifelt wurde, das subcutan eingespritzte

weiche Paraffin vollständig resorbiert wird und zweitens, daß es, selbst wenn seine mit der Resorption Hand in Hand gehende, allmähliche bindegewebige Substitution im Sinne der angestrebten Heilung liegen sollte und die Gefahr einer späteren, doch unausbleiblichen bindegewebigen Schrumpfung als nicht vorhanden betrachtet wird, auch sonst nicht an allen Körperstellen vertragen wird, sondern zu einer schweren Gewebsstörung in der nächsten Nachbarschaft der Einführungsstelle führen kann. Namentlich denjenigen Körperstellen, wo die Hautdecke mit dem darunter liegenden Knochen durch ein straffes Bindegewebe verbunden ist, wo also, wie beim Gesichtsskelett und bei der Kopfschwarte, die Haut dem darunter befindlichen Knochen besonders straff anliegt; so ist es bei der Stirn, der Nase und der Gegend des Warzenfortsatzes der Fall; es sind das zugleich diejenigen Körperstellen, bei denen das Paraffin besonders häufig zur Anwendung zu kommen pflegt.

II.

Das harte Paraffin.

Die bisherigen Angaben über das Verhalten des weichen Paraffins waren, obwohl durch das Tierexperiment wenigstens sein bindegewebiger Ersatz sicher erwiesen war, von den Autoren vielfach angezweifelt worden. Anders beim harten Paraffin. Hier wurde von niemandem eine „Einheilung" bezweifelt. Von Eckstein an, der das harte Paraffin in die Therapie eingeführt hat, nehmen alle Autoren als erwiesen an, daß das Paraffin von hohem Schmelzpunkt, subcutan in das Körpergewebe eingeführt, um sich herum eine bindegewebige Kapsel bilde, welche den also umschlossenen Fremdkörper vor allen „Angriffen" des dahinterliegenden Gewebes schütze.[1])

Demgegenüber ist das Studium der Verhältnisse des eingespritzten harten Paraffins von besonderem Interesse; nicht

[1]) Vgl. Eckstein, Therap. Erfolge durch Hartparaffin-Injekt. usw. Berl. klin. Wochenschr. 1903, Nr. 12, 13. Verhandl. d, Berl. med. Gesellschaft 1902, 1903.

nur, weil die moderne Therapie an seine Verwendung besonders große Hoffnungen geknüpft hat, sondern auch weil über das Verhalten des umliegenden Gewebes überhaupt wenig bekannt ist und wir so unsere Kenntnisse über das „Einheilen" von Fremdkörpern in den Organismus ergänzen können.

Ich verfüge im ganzen über fünf verschiedene Präparate von subcutan eingespritztem harten Paraffin, eine Zahl, die sich nicht allzuschwer noch vermehren ließe. Alle diese Prothesen mußten aus dem Körper, in den sie aus verschiedenen Gründen verschieden lange Zeit vorher eingebracht waren, nachträglich wieder entfernt werden; einmal, weil sie den Zweck nicht erfüllten, wegen dessen früher ihre Einverleibung in den körperlichen Organismus angestrebt war, ein andermal, weil sie von ihrem Träger auf die Dauer nicht ertragen wurden. Die begleitenden klinischen Erscheinungen mögen hier unerörtert bleiben; es genüge der Hinweis, daß sie ähnliche waren wie im soeben beschriebenen Falle von weichem Paraffin. Eines darf vorausgeschickt werden: obwohl die Prothesen aus verschiedenen Regionen der Körperdecke stammten und gleichviel, ob sie offenbare Gewebsschädigungen in der Nachbarschaft hervorgerufen oder nicht, das histologische Verhalten sämtlicher Prothesen vom harten Paraffin blieb das gleiche; nur mit dem nicht unwesentlichen Unterschiede, daß wir an den verschiedenen Präparaten verschiedene Phasen desselben progressiven Vorganges erblicken und studieren konnten. Wir sind dadurch in den Stand gesetzt, die experimentellen Studien anderer Autoren, ich meine vor allem diejenigen Marchands über die Einheilung der Fremdkörper, in manchen Punkten zu erweitern oder zu ergänzen; schon deshalb, weil unsere Präparate von Depots stammen, die über 1½ Jahr im Körper zubrachten, während Marchands Hollundermarkstückchen nur bis 56 Tage im tierischen Organismus verweilten; sodann sind die Paraffinfremdkörper, verglichen mit anderen zu experimentellen Zwecken eingeführten Körpern, von einer erstaunlichen Größe; ich konnte Präparate von einer Paraffinprothese entnehmen, welche beinahe die Größe einer kleinen Faust erreicht hatte. Auch aus verschiedenen Körperregionen stammen meine Präparate.

Es sind also durch die Verschiedenheit in der Größe der eingespritzten Paraffinmengen, durch das verschieden lange Verweilen im Körper und durch die Verschiedenheit der Körperregion alle diejenigen Verhältnisse gegeben, die beim Experiment erst geschaffen werden müssen und die allein eine Verallgemeinerung der aus der Untersuchung gewonnenen Resultate gestatten.

1. Fall.

Die der vorliegenden Beschreibung zugrunde liegende Prothese verdanke ich der Freundlichkeit des Herrn Dr. Eckstein. Es handelt sich um ein taubeneigroßes Paraffindepot, das 15 Monate vorher subcutan in die Leistengegend eines Patienten injiciert, nachträglich wieder entfernt worden ist und bald darauf in Formalin gebracht wurde.

Solider harter Tumor, auf dem Durchschnitt von weißlichgrauer Farbe. Man erkennt ein anscheinend von der Peripherie ausgehendes zartes, großmaschiges Bindegewebsgerüst, das den Tumor in kleinere Bezirke einteilt. In ihnen sind verschieden große, meistens rundliche, glänzende Massen eingebettet, welche durch zarte Stränge voneinander getrennt sind. Die größeren Massen fallen leicht aus dem Stroma heraus.

Technik.

Ein mehrere Millimeter dicker Querschnitt des Tumors wird in üblicher Weise in Celloidin eingebettet und geschnitten. Zur Erhaltung des gesamten, im Präparat befindlichen Paraffins ist Vorsicht im Gebrauch der hochprozentigen Alkohole nötig. Wenn man die Schnitte vom Mikrotom in 70 prozentigen Alkohol bringt, so bemerkt man bald die Bildung eines feinen, sandartigen Niederschlages. Alkohol schwemmt leicht das Paraffin aus den Präparaten heraus. Beim Entwässern beschränke man daher das Abspülen in Alkohol auf das notwendigste; die Anwendung des absoluten Alkohols ist ganz zu vermeiden, da das zarte Gewebsgerüst leicht einreißt und das umsponnene Paraffin sofort herausgeschwemmt wird. Man entwässere also in 80 prozentigem Alkohol, hierauf einige Sekunden in 90 prozentigem Alkohol und bringt sodann den Schnitt in Glyzerin; denn Xylol und Kanadabalsam lösen das Paraffin vollständig. Zum Schluß Umrandung des Präparates mit Krönigschem Lack, nachdem der Überschuß des unter dem Deckglase hervorquellenden Glyzerins sorgfältig abgesogen ist.

Verzichtet man jedoch auf die Erhaltung des Paraffins im Präparat, und will nur den geweblichen Inhalt mikroskopisch untersuchen, so genügen die üblichen Einbettungs- und Färbemethoden.

Mikroskopische Beschreibung.

Am äußeren Umfang des Präparates, auch durch die Mitte desselben schieben sich breite, meist bindegewebige Balken, an der Peripherie am stärksten, d. h. breitesten. Der am meisten nach außen gelegene zeigt

am freien Rande Schichten von kernreichem Fettgewebe, dann Lagen eines äußerst kernreichen Bindegewebes in welligen und nach innen zu immer straffer werdenden Zügen. Dieser Bindegewebsbalken zeigt außerdem viele außerordentlich stark verdickte, quer- und längsgetroffene Gefäße und zum Teil rundliche, zum Teil mehr länglich angeordnete, scharf umrissene und von der Umgebung sich abhebende Einlagerungen von Kernen. Von den breiten Balken gehen in Form einer dendritischen Verzweigung ebenfalls bindegewebige, aber schmälere Bälkchen ab, welche an der Ursprungs- oder Teilungsstelle gewöhnlich breitbasig, oft mit mehreren Wurzeln entspringend, sich rasch verjüngen und schmäler werden, um dann im großen Bogen oder gewunden durch das Präparat zu ziehen. Dadurch kommt zunächst eine großmaschige, netzartige Anordnung zustande; oder es spannt sich zwischen diesen Bälkchen ein immer feiner und dichter werdendes Netzwerk aus, dessen Maschen, meistens von rundlich-länglicher oder spindeliger Form, eine sehr starke zellige Infiltration zeigen. Die Maschen oder die das Maschennetz zusammensetzenden Stränge sind von verschiedener Breite. Man kann an ihnen eine mehr bindegewebshaltige von einer stark kernhaltigen Partie unterscheiden; letztere liegt nach der Maschenöffnung zu und fällt schon bei schwacher Vergrößerung durch die intensive Färbung auf sowohl beim Hämatoxylin-Eosin- wie beim van Gieson-Präparat. Sowohl bei den größeren, wie bei den kleineren und kleinsten Maschen wachsen aus eben diesen, dem Mascheninhalt dicht anliegenden, intensiv gefärbten Kernhaufen kurze, dornartige, meist breit ansetzende, aber sich schnell fein zuspitzende Fortsätze in das Innere des von den Gewebsmaschen umschlossenen Inhaltes hinein, oft einem solchen von der gegenüberliegenden Seite entspringenden Ausläufer entgegenwachsend und sich mit ihm zu einem äußerst feinen Gewebsstrang vereinend, welcher aufs neue eine Teilung der Masche vornimmt.

Besonders auffällig und für das Präparat außerordentlich charakteristisch ist das mikroskopische Bild des Mascheninhaltes. Es sei im voraus bemerkt, daß der Inhalt sowohl der großen Maschenräume als auch der kleineren, durch das Dichterwerden des Netzes entstandenen Räume, sowie aller im Gewebe und namentlich in den breiten Gewebsbalken selbst noch vorhandenen Lücken, soweit er nicht bei der Färbung und nachher mechanisch herausgespült worden ist, vollständig identisch ist. Es ist dies das vorher subcutan eingespritzte harte Paraffin. Das harte Paraffin bietet bei schwacher mikroskopischer Vergrößerung das Bild von eigentümlich geschichteten Massen von seidenartigem Glanz und asbestartigem Aussehen, das gern — namentlich bei künstlicher Beleuchtung — einen leicht grünlichen Farbenton annimmt. Diese Maschen bestehen aus feingefaserten, ziemlich kurzen Bündeln oder Lamellen, welche dadurch, daß sie zueinander alle möglichen Richtungen und Lagen einnehmen, dem Ganzen ein sog. kristallinisches Gefüge verleihen; auch da, wo große Massen Paraffin im Präparate liegen, kommt dieses unregelmäßig kristal-

linische Aussehen zustande. In den Lamellen und Bündeln selber verlaufen die einzelnen, oft nadelförmig feinen Fasern zueinander parallel und zwar meistens gerade und gestreckt, öfters auch in zarten Wellenlinien, wie lockeres Bindegewebe. Aber die einzelnen Fasern sind innerhalb der Lamellen nicht immer gleich lang; daher sehen die Lamellen an ihren schmalen, freien Rändern oft wie Palisaden aus. Der kristallartige, ins Grünliche spielende Glanz des harten Paraffins gibt bei dem Kontrast der kernreichen, intensiv blau gefärbten Umgebung gewöhnlich überraschende Bilder. — An den Stellen, wo das Präparat eingerissen ist, sieht das Paraffin nach Art einer zerrissenen Sehne wie aufgefasert aus.

Je nach der Größe der Maschen variiert natürlich auch die Größe der einzelnen Paraffinlager im Präparate; wo die Anordnung eine großmaschige ist, befinden sich die größten Haufen dieser geschichteten Faserbündel oder Garben, die mit dem Dichterwerden des Netzes immer kleiner werden; selbst in den kleinsten Maschen des Netzes finden wir noch immer ein einziges Bündelchen jener seidenartig glänzenden Nadeln; betrachten wir aber bei stärkerer Vergrößerung diejenigen zarten Gewebslücken, welche sich noch in den breiten Bindegewebsbalken finden, die das Präparat umsäumen oder durchziehen, dann finden wir noch spärliche, glitzernde Fasern von Paraffin oder platte, längliche rechtwinklige Tafeln, welche sich ebenfalls als Paraffin erweisen. Das Paraffin besitzt eine optische Eigenschaft, welche auch allerkleinste Partikelchen desselben mikroskopisch verrät und kenntlich macht; das Paraffin ist doppeltlichtbrechend: bei der Untersuchung mit polarisiertem Licht zeigen sich die bekannten Farbenerscheinungen.

Nachdem wir so den Inhalt des Netzes als Paraffin festgestellt haben, kommen wir zur Beschreibung der zelligen Umgebung des Paraffins, oder, was dasselbe ist, der geweblichen Bestandteile der Maschenstränge. Wir erinnern uns, daß das Präparat von breiteren Bindegewebszügen oder Balken durchzogen wurde, welche sich verzweigten; zwischen ihnen war eine Art feineren Netzes aufgespannt. Der Mascheninhalt enthält das Paraffin, die Maschen selber, oder die Gewebsstränge sind nichts anderes als Riesenzellen. Wohin wir im Präparate blicken, wir sehen außer Paraffin nichts als Riesenzellen und zwar von einer sehr großen Mannigfaltigkeit der Form, des Umfanges und des Kernreichtums. Selbst die breiteren, vom Rande des Präparates herziehenden Bindegewebsbalken zeigen in ihrem Innern vielfach Riesenzellen, die gewöhnlich um in Gewebslücken befindliche Paraffinreste gruppiert sind: bei den schmäleren Bälkchen erkennt man sofort die ausschließliche Zusammensetzung aus Riesenzellen.

Schon bei schwacher Vergrößerung markieren sich diese vielkernigen, protoplasmatischen Gebilde, obwohl sie sonst auch vielfach ineinander übergehen und nicht immer mit Schärfe voneinander zu trennen sind, in der Mehrzahl als vollständig selbständige, zellige Gebilde durch die auffällige, dichte Kernanhäufung und durch die stärkere Färbung der Kerne

und ihr meistens homogenes Protoplasma — das erst bei stärkster Vergrößerung eine äußerst feine Vacuolisierung zeigt — von ihrer Umgebung. Die Form der Riesenzellen hängt hauptsächlich ab von der Form des Paraffinstückes, dem sie sich mit ihren Kernen dicht anschmiegen und das sie innig umschließen. In den großmaschigen Partien des Gewebsnetzes, da wo größere Paraffindepots lagern, sehen wir die letzteren von Riesenzellen umschlossen, welche sich als lang ausgezogene, bandartige, außerordentlich kernreiche, protoplasmatische Gebilde darstellen: solche Formen sehen wir namentlich an den Randpartien, wo die breiten Bindegewebsbalken an das Paraffin stoßen; die schmalen, kernreichen Protoplasmabänder heben sich durch die stärkere Färbung von den helleren, mehr bindegewebigen Partien ab. Wo wir ein feinmaschigeres Netz vor uns haben, d. h. wo schmälere Paraffinbündel vor uns liegen, sind auch die Riesenzellen länglich rund oder länglich spitz zulaufend geworden, bis endlich die feinsten Gewebsmaschen dadurch zustande kommen, daß eine einzige Riesenzelle einen rundlichen oder meist länglich zugespitzten Spalt enthält, der mit Paraffin vollständig gefüllt ist. Die Kerne liegen den Paraffinbündeln gewöhnlich dicht an; zwischen Riesenzellen und dem von ihm umschlossenen Paraffin befindet sich kein Zwischenraum. Sehr häufig strecken die Riesenzellen in den also eingeschlossenen Fremdkörper jene schon vorher erwähnten pseudopodienartigen, homogenen, spitzen Ausläufer aus, welche sich in ihn hineinerstrecken und in ihm entweder blind endigen oder mit einem vom gegenüberliegenden freien Rand einer anderen Riesenzelle entgegenwachsenden gleichen Fortsatz sich zu einem zarten dünnen Band vereinigen. In diese spitzen Fortsätze dringen von dem die Riesenzelle bildenden Kernhaufen her Kerne ein, welche man oft hintereinander bis an die Spitze des Fortsatzes aufgereiht sieht. Die Kerne sehen wie in die Länge gezogen aus, haben spindelige Form, zuweilen auch gekrümmte und hufeisenförmige; jedenfalls passen sie ihre Form der schmalen Bahn an, auf welcher sie gewissermaßen fortkriechen (Fig. 4, Taf. XII). Endet der Riesenzellenausläufer blind im Paraffin, d. h. trifft er keinen ähnlichen, ihm entgegenwachsenden Fortsatz zu seiner Vereinigung, dann sieht man die Kerne öfters ihre Bahn verlassen und immer in der Richtung des Fortsatzes weiter in das Paraffin hineindringen, wo man sie dann öfters — Kerne sowohl wie deutlich gefärbtes Protoplasma — vollständig frei und ohne irgend sichtbaren Zusammenhang mit ihrer ursprünglichen Matrix im Innern des Paraffins liegen sieht. Es mag gleich hier vorweggenommen werden, daß durch diese fortgesetzt pseudopodienartige Sprossung der Riesenzelle, durch die daran sich schließende Vereinigung sich entgegenwachsender Fortsätze und das Einwandern von Zellen in die so entstehenden Bänder wieder neue Riesenzellen entstehen, welche durch dieselbe Tätigkeit eine fortwährende Aufteilung und Verkleinerung des ursprünglichen Paraffindepots bewirken. — Die Kerne der Riesenzellen zeigen meist rundliche, bläschenförmige, ziemlich blaß gefärbte Formen mit

einem bis zwei deutlich glänzenden Kernkörperchen, und dazwischen spärliche, intensiv gefärbte, runde Formen, die dicht nebeneinandergedrängt liegen, sehr oft dicht am Paraffin. Bisweilen liegt nur ein Kernkörperchen zentral, dann ist außerdem ein zartes Chromatinnetz ringumher sichtbar. Bisweilen überwiegen die intensiv gefärbten, rundlichen oder mehr länglichen Formen, dann markiert sich die Riesenzelle schon bei schwacher Vergrößerung durch intensivere Färbung. In den feinen, ins Paraffin eindringenden Fortsätzen, die auch Teile der Riesenzelle sind, nehmen die Kerne immer eine länglich gestreckte Form an und sind intensiv gefärbt, obwohl an der Basis (Wurzel!) des Fortsatzes zuweilen — wie zum Eindringen bereit — blaß gefärbte, bläschenförmige Kerne liegen. Kernteilungsfiguren sind nirgends sichtbar.

Das Protoplasma der Riesenzellen, bei schwacher Vergrößerung homogen, läßt bei stärkster Vergrößerung die bekannte feinste Vacuolisierung erkennen. Wir sehen, daß die Paraffindepots, an der Peripherie von Riesenzellen umgeben, in ihrem Innern pseudopodienartige Fortätze der Riesenzelle enthalten, auf welchen sich Zellen vorwärtsschieben, die so in das Innere des Paraffins gelangen; davon abgesehen enthält das Paraffin noch andere organische Bestandteile. Schon bei schwacher Vergrößerung fallen an einzelnen Stellen im Paraffin eigentümliche geronnene, ziemlich solide, strangartig und miteinander anastomosierende Gebilde auf; sie sind durchweg fast homogen, schwach rosa, öfters auch schwach blau gefärbt und zeigen durchaus keine gewebliche Differenzierung (Fig. 5, Taf. XII). Zuweilen bilden sie, untereinander verbunden, wieder selber eine Art großmaschigen Netzes, das sich kontinuierlich in das oben beschriebene Gewebsnetz einfügt, von dem sie sich aber durch ihr homogenes Aussehen und ihre schwächere Färbung deutlich unterscheiden; oder sie liegen frei und ohne irgend einen Zusammenhang mit dem andern Gewebe im Paraffin da. Zuweilen sehen wir statt der Stränge auch unregelmäßig geformte Klumpen von derselben Beschaffenheit. Besonders da, wo diese fibrinartigen Gebilde, wenn ich sie so nennen darf, mit anderen Gewebsbestandteilen zusammenhängen oder von Riesenzellen und ihren Ausläufern erreicht werden, rankt sich um sie ein zarter, zellenreicher Besatz; man sieht dann den homogenen Strang umschlossen von einer Leiste von stark gefärbten Kernen, die in einem hellen, zarten fibrillären Bindegewebe eingebettet sind.[1])

Schließlich verdrängen die vordrängenden Zellen den homogenen Strang und ersetzen ihn vollständig; das ursprüngliche, aus Strängen von Riesenzellen bestehende Netz hat das andere, im Paraffin befindliche in sich aufgenommen.

Wir kehren noch einmal zum Paraffin zurück. Bis jetzt hatten wir gesehen, daß, wo Paraffin sich im Präparat befand, Riesenzellenbildung

[1]) Die Fibrinreaktion fiel negativ aus; die homogenen Stränge können daher nicht als Fibrin angesehen werden.

vorlag. Bei den größeren Stücken lagerten sich mehrere dieser kernreichen, protoplasmatischen Gebilde rings um dasselbe; bei den kleineren und kleinsten, noch gut bei schwacher Vergrößerung sichtbar, genügt oft eine einzige Riesenzelle, das Paraffinstück völlig zu umschließen. Wir können aber noch bedeutend kleinere, corpusculäre Paraffinstückchen zu Gesicht bekommen. Betrachten wir bei starker Vergrößerung einen der schmäleren, das Präparat durchziehenden Bindegewebszüge. Wir sehen da einmal deutlich Kerne von ausgesprochener Spindelform, ferner vielfach quer- und längsgetroffene Gefäßkapillaren, massenhaft emigrierte Leukocyten mit Kernen von Hufeisenform, auch zweikernige, daneben aber viele Übergänge zur spindligen Form, sogenannte Fibroblasten; zwischen diesen zelligen Elementen, also im Granulationsgewebe, als welches sich dieser Gewebszug darstellt, sieht man häufig helle, stark lichtbrechende, kristallartige Täfelchen. Bei Ölimmersion sehen wir, daß es sich um feine, längliche, meistens rhombische, ganz platte, scharf konturierte Täfelchen handelt; zuweilen erblicken wir glänzende palisadenartige Gebilde mit feinsten Längsstreifen, welche zustande kommen, wenn mehrere dieser Täfelchen aufeinanderliegen. An den Schmalseiten dieser allerkleinsten Paraffinkristalle, denn um diese handelt es sich zweifellos, befindet sich gewöhnlich je ein Leukocyt; und dann sieht der freie Rand der Tafel wie ausgenagt aus; an den Längseiten öfters Fibroblasten. An mancher Stelle sieht man ein solches Paraffintäfelchen von mehreren Seiten umflossen von der feinkernigen, schwach bräunlich oder rötlich gefärbten, protoplasmatischen Granulation eines Leukocyten, so daß man den Eindruck erhält, als ob hier eine Zelle im Begriff stände, ein solches Paraffinkristall seinem Protoplasma einzuverleiben. Jedenfalls läßt die auffällige innere Berührung und Nachbarschaft, in welcher offenbar emigrierte Zellen zu den Paraffinpartikelchen stehen, Schlüsse auf phagocytäre Vorgänge zu.

Epikrise.

Wir haben einen Fremdkörper vor uns, durchwachsen von einem Gewebsnetz, dessen Stränge aus Bindegewebsbalken von verschiedener Stärke und aus Riesenzellen oder ihnen ähnlichen, sehr kernreichen, protoplasmatischen Gebilden von Band- und Streifenform zusammengesetzt sind. Die Riesenzellen sind zumeist dem in den Netzmaschen enthaltenen Paraffin zugekehrt und liegen ihm eng an, zum Teil sind sie aber auch noch im Innern der Balken sichtbar: oder man kann es auch so ausdrücken, daß das Gewebsnetz aus Riesenzellen besteht, welche durch bindegewebige, zum Teil selbst noch riesenzellenhaltige, verschieden starke Stränge zusammengehalten werden. Überall, wo wir Riesenzellen erblicken,

umschließen sie größere oder kleinere Paraffindepots, die durch jenes Eindringen des Gewebsnetzes in das Paraffin zustande gekommen sind; es braucht also kaum noch gesagt zu werden, daß es sich hier um Fremdkörper-Riesenzellen handelt, daß die gesamten hier sichtbaren Vorgänge nichts anderes sind, als die schon bekannten Vorgänge, die bei der Einverleibung größerer, namentlich kompakter Fremdkörper in den tierischen Organismus ausgelöst werden und sich weiterhin bei ihrer Organisation abspielen. Es ist wichtig, zunächst den feineren histologischen Vorgängen zu folgen, die die Organisation gerade des harten Paraffins zur Folge haben, und so lautet die erste Frage, wie kommt das Netz zustande?

Obwohl wir im Präparat die verschiedensten Stadien der Organisation gleichzeitig vor uns sehen, wird die vorgelegte Frage dennoch leicht zu beantworten sein, da wir uns sagen müssen, daß wir an der Peripherie des Präparates die ältesten, im Innern desselben die jüngsten Vorgänge erblicken. Aus unzähligen Experimenten ist festgestellt worden, daß dem subcutanen Einbringen von in den Gewebssäften nicht löslichen Fremdkörpern, also fester, sonst aber überhaupt angreifbarer Körper eine Auswanderung von Leukocyten folgt, welche in diesen Fremdkörper eindringen: diesem leukocytären, schnell vorübergehenden Eindringen folgt eine bindegewebige Wucherung, welche die weiteren Elemente für die gewebliche Organisation liefert. Genügt die leukocytäre Emigration nicht, so treten Riesenzellen auf. Wir werden später sehen, daß dem harten Paraffin gegenüber die letzte Tatsache nicht unbedingt Geltung hat. Wir bleiben hier zunächst bei dem Eindringen des Gewebes in das Paraffin. Aus den Versuchen Marchands wissen wir, daß das subcutane Bindegewebe auf das Einführen von Fremdkörpern schon ziemlich schnell mit der Bildung von Riesenzellen reagiert. So auch hier. Es findet an der Peripherie des eingespritzten Paraffins eine fortwährende Bildung von Riesenzellen statt, welche, mit ihren pseudopodienartigen Fortsätzen sich gewissermaßen in das Innere des Paraffins einbohrend, dadurch die Veranlassung zu einer Maschen- oder Netzbildung geben; diese Maschen werden die Basis von neuen Riesenzellen, welche, sich ebenso

verzweigend, eine unausgesetzte Aufteilung des Paraffins bis in die kleinsten Depots zur Folge hat, welche die totale Konsumption dieses Fremdkörpers — denn damit endet ja die Organisation — ungemein beschleunigt und erleichtert. Diese Pseudopodien sind zuweilen von außerordentlicher Größe; sie durchlaufen an manchen Stellen das ganze Gesichtsfeld im mikroskopischen Bilde; an anderen Stellen, namentlich im Innern des Präparates, also bei vorgeschrittener Organisation sind sie bedeutend kleiner. An diesen spitzen Pseudopodien nun sieht man die Kerne der Riesenzellen gewissermaßen hintereinander aufgereiht; oft liegen sie gekrümmt, wie Hufeisenformen darin, zumeist aber lang ausgezogen und spindelig. Sind die Zellen bis an die Spitze gekommen, so erweckt es den Anschein, als ob sie oft diese Straße verlassen und sich selbständig in der einmal eingeschlagenen Richtung in das Innere des Paraffins hineinbewegen; es wäre sonst ihre eigentümliche Lage im Innern des Fremdkörpers nicht zu erklären.

Das Eindringen der Riesenzellenfortsätze in das Paraffininnere wird durch die eigentümliche Struktur dieses Fremdkörpers bedeutend erleichtert. Das Paraffin von hohem Schmelzpunkte, das sogenannte „harte“ Paraffin, besitzt dem eindringenden Gewebe gegenüber durchaus keine Härte. Betrachtet man das merkwürdige kristallinische Gefüge mikroskopisch, so fällt zunächst auf, daß die glänzenden Paraffingarben, wenn auch jede einzeln aus zueinander parallelen Tafeln besteht, selber alle möglichen Richtungen zueinander nehmen, sich kreuzen und schneiden. Dadurch wird eine gewisse Lockerung des Gefüges gegeben; es entstehen, wenn auch nur mikroskopisch sichtbar, ganz feine Spalten, welche das Eindringen von jenen spitzen Zellfortsätzen erleichtern. Ferner findet noch ein anderer Modus des Gewebseindringens statt. Wir erinnern uns, im Paraffin selber jene homogenen, vollständig undifferenzierten, rosa oder bläulich gefärbten, „fibrinartigen“, zuweilen auch netzartig angeordneten Stränge gesehen zu haben, welche mit einem vom Rande her eindringenden zarten Zellbesatz umsäumt waren. Diese, von anderen Beobachtern fälschlich für vom Paraffin umschlossene nekrotische Gewebsstücke angesehen, sind offenbar nichts anderes, als geronnene, vom erstarrenden

Paraffin festgehaltene Gewebssäfte. Sie wirken wie ein neuer Fremdkörper im Paraffin, sie verhalten sich ähnlich geronnenem Fibrin und wirken ihrerseits chemotaktisch auf das umgebende Gewebe; und so sehen wir in den feinen mikroskopischen Spalt, der zwischen ihnen und dem umgebenden Paraffin besteht, Züge von Zellen eindringen oder entlangkriechen, welche ihrerseits wieder Anlaß zur Riesenzellenbildung geben, welche wiederum jene netzartig angeordnete Substanz organisieren und sie so dem großen, neugebildeten Gewebsnetz einfügen (Fig 5, Taf. XII).

Wir kommen zur Frage nach den feineren Vorgängen bei der Resorption des Paraffins. Daß die Organisation oder der Gewebsersatz mit der vollständigen Aufzehrung des Fremdkörpers Hand in Hand geht, bedarf keiner Diskussion. Von Interesse ist nur die Frage, einmal ob dieser kompakte Fremdkörper, nachdem er durch das Eindringen neugebildeten Gewebes in fortwährend kleinere bis kleinste Deports aufgeteilt worden, schließlich molekular zertrümmert oder aufgelöst wird und sodann, welchen zelligen Gewebselementen diese fremdkörperauflösende Rolle in unserem Falle zuteil wird. Zur Beantwortung dieser Frage müssen wir nochmals einen kurzen Blick auf die Gewebsbildung werfen. Wir hatten unsere Aufmerksamkeit zumeist der Riesenzellenbildung geschenkt. Wir haben dabei nicht vergessen, daß mit den exsudativen Vorgängen wie bei allen entzündlichen Erscheinungen — und die Vorgänge bei der Einheilung von Fremdkörpern sind ja nichts anderes als entzündliche — auch produktive Vorgänge Hand in Hand gehen, Während die Riesenzellen sich dem Fremdkörper anlegen, ihn umschließen, teilen und zu konsumieren anfangen, spielen sich in ihrem Rücken rein produktive Vorgänge ab, sehr häufig scharf von ihnen zu trennen, oft nicht voneinander zu unterscheiden. Das wuchernde Bindegewebe folgt den dicht durch die Riesenzelle geschaffenen Bahnen in das Innere des Fremdkörpers, mit ihm zugleich vom Rande her neugebildete, strotzende Kapillaren, deren zelligen Inhalt wir oft in lebhafter Emigration sehen. Namentlich in den zarteren, also den bindegewebigen Balken jüngeren Datums können wir diese Vorgänge genau verfolgen; das Protoplasma der Riesenzellen

entfaltet bei dem von ihm umschlossenen Paraffin genau dieselbe Tätigkeit, wie z. B. die Osteoblasten beim Knochengewebe; sie graben sich in das Paraffin ein, sie benagen es oder sie fransen es aus. Man wird sich leicht an die Stellen erinnern, wo einzelne Paraffinlamellen infolge dieser korrosiven Tätigkeit an ihrer schmalen Stelle ein palisadenartiges Aussehen erhielten. Wir sehen aber auch Bilder, in denen eine Riesenzelle mit Hilfe eines kurzen Fortsatzes eine Paraffinlamelle an der breiten Seite geradezu durchbricht; also immer derselbe Vorgang: möglichste Verkleinerung zum Zwecke der leichtesten Konsumption. Aber dieser Vorgang des Verzehrtwerdens des Paraffins seitens der Riesenzellen geht nur bis zu einem gewissen Grade. Wir wissen, daß die Riesenzellen nur ein höchst labiles Element in der Gewebsorganisation darstellen. So verschwinden die Riesenzellen auch hier, bevor sie die Konsumption des von ihrem Protoplasma umschlossenen Paraffins beendet haben; oder wir können es auch so ausdrücken: die der Riesenzellenbildung folgende Granulations- und Bindegewebsneubildung ist öfters eine so stürmische, daß die Riesenzellen vom Schauplatze ihrer Tätigkeit verschwinden, bevor die Konsumption des von ihnen umschlossenen Fremdkörpers beendet ist. An Stelle der Riesenzellen breitet sich ein außerordentlich gefäßreiches, zartfaseriges Bindegewebe aus, und alle darin enthaltenen zelligen Elemente, sowohl emigrierte, wie gewucherte fixe Bindegewebszellen, übernehmen die Aufzehrung der letzten noch deutlich sichtbaren corpusculären Paraffintäfelchen (vgl. Fig. 6, Taf. XII). Wir erblicken zarte, stark lichtbrechende, platte, kristallinische Täfelchen, denen regelmäßig Leukocyten oder Fibroblasten innig anliegen. In einem Falle sehen wir sogar, wie eine Paraffintafel von der zarten protoplasmatischen Granulation eines Leukocyten umflossen resp. umschlossen wird. Wir werden uns also die Resorption des harten Paraffins sowohl unter dem Vorgange einer molekularen Zertrümmerung als auch der protoplasmatischen Auflösung nach dem Vorbilde der Phagocytose vorstellen dürfen und dabei besonders festhalten, daß die Konsumption nicht entweder von Leukocyten oder von Riesenzellen, sondern bei diesem Fremdkörper durch beiderlei Elemente besorgt wird.

Auf die Frage der Entstehung der Riesenzellen soll hier nicht eingegangen werden; der Mangel an Kernteilungsfiguren macht es unmöglich, den Anteil der verschiedenen Zellformen an der Bildung der Riesenzellen festzustellen. Vielleicht trägt die unzweckmäßige Fixierung die Schuld.

Vergleichen wir die Vorgänge bei der Gewebsorganisation des harten Paraffins mit denen beim weichen, so werden wir in dem Vorkommen von Riesenzellen bei beiden zunächst die schon bekannte Tatsache bestätigt finden, daß für die Bildung von Riesenzellen nicht sowohl der Grad der Härte, als vielmehr die Größe und der Umfang des eingeführten Fremdkörpers entscheidend sind. Sonst aber besteht in den histologischen Vorgängen bei beiden Paraffinarten gar keine Ähnlichkeit. Die Ursache liegt auf der Hand. Einmal ist es die verschiedene Konsistenz des Paraffins: es ist klar, daß die Vorgänge bei dem harten Paraffin, welches schnell erhärtet und auf der Stelle, in die es eingespritzt wurde, auch festgehalten wurde, durchaus regelmäßiger und gesetzmäßiger ablaufen mußten, als bei dem weichen Paraffin. Letzteres drang, wie wir sehen, nach seiner Einverleibung noch weiter ins Gewebe, in die Muskulatur ein; es „wanderte". Es entwickelten sich, je nach der Größe der betreffenden Partikelchen, bald hämatogene Elemente, bald Riesenzellen; das eindringende neugebildete Bindegewebe fand dort viel weniger Widerstand; das ganze Bild war ein viel diffuseres und stürmischeres, mit einem Wort: es verlief sowohl histologisch wie klinisch unter dem Bilde einer Entzündung, welche so stark wurde, daß es zu schwerer Gewebsstörung in der Umgebung kam, welche schließlich zur operativen Entfernung der eingespritzten und beinahe organisierten Massen führte. Bei dem harten Paraffin dagegen eine strenge, beinahe gesetzmäßige Aufeinanderfolge in der Aufteilung des Fremdkörpers, in dem bindegewebigen Einwachsen und in seiner endlichen Aufzehrung.

Die Ursache der entzündlichen Erscheinungen bei der Organisation des weichen und des reizlosen Verhaltens des umgebenden Gewebes bei der Organisation des harten Paraffins liegt offenbar nur an den verschiedenen örtlichen Verhältnissen, in welche das eingespritzte Paraffin gebracht wird, an

dem verschieden starken Druck, unter welchen die Fremdkörper und die Organisationsvorgänge gebracht werden. Das eine Mal der Druck, den die straff auf dem knöchernen Nasengerüst aufliegende äußere Haut auf das unter sie eingebrachte Paraffin ausüben mußte. Dieser Druck war noch pathologisch vermehrt; denn die zur Korrektur bestimmte Sattelnase war ja dadurch entstanden, daß durch chronisch-entzündliche Prozesse und durch Narbenzug die Haut des Nasenrückens nach innen gezogen war. Im andern Fall war das harte Paraffin in das subcutane Bindegewebe der viel lockereren Bauchhaut eingespritzt worden, wo die Druckverhältnisse günstiger waren und eine reizlose, klinisch ruhigere Organisation zuließen.

Die nächsten Fälle, über die ich berichten kann, bestätigen diese Tatsachen. Ich werde, um nicht vorher Gesagtes nochmals wiederholen zu müssen, über alle diese Fälle deshalb summarisch berichten. Der zweite Fall einer mir zu Gebote stehenden Hartparaffinprothese war auf dieselbe Weise gewonnen, wie der erste Fall.

Dem 7jährigen Knaben Julius K. war zur Beseitigung einer Leistenhernie im April 1903 im Laufe von etwa sechs Wochen viermal Hartparaffin unter die Bauchhaut der betreffenden Inguinalgegend eingespritzt worden. Die so entstandene, fast kleinkinderfaustgroße Prothese war aber nicht imstande, den Bruch zurückzuhalten; die Bauchpforte mußte in der hiesigen Königl. Klinik trotzdem am 12. Oktober 1904 operativ geschlossen werden, nachdem vorher „die Paraffingeschwulst" auf blutigem Wege entfernt war. Ich erhielt so zur Untersuchung hartes Paraffinmaterial, das 1½ Jahre unter der Bauchhaut gelegen hatte. Ich kann ganz kurz berichten, daß sowohl makroskopisch wie mikroskopisch die von mir angefertigten Präparate sich genau ebenso verhielten, wie die Präparate im ersten Falle von eingespritztem Hartparaffin. Ja, die Übereinstimmung ist eine so bedeutende, daß die Präparate beider Fälle voneinander fast nicht zu unterscheiden sind.

Den dritten und vierten Fall von Hartparaffinprothesen verdanke ich der Freundlichkeit des Herrn Dr. Jansen; sie stammen aus der Stirnhöhle. Das Material war dazu bestimmt, jedesmal den störenden Defekt auszufüllen, der zuweilen nach Stirnhöhlenoperationen wegen Empyems namentlich durch allmähliche Einziehung der Stirnhaut in die Stirnhöhle nach Wegnahme der vorderen oder unteren Stirnhöhlenwand entsteht und kosmetisch außerordentlich störend wirkt. Klinisch

verhielten sich diese Fälle ähnlich wie beim weichen Paraffin; so beim Fall 3.

Dem 15jährigen Kadetten B. wurden unter die Haut der stark eingesunkenen Stirn oberhalb der linken Stirnhöhle am 16. November 1903 Hartparaffin vom Schmelzpunkt 65—67° eingespritzt. Nach drei Monaten befand sich an der Injektionsstelle eine kirschgroße, fluktuierende Geschwulst; die Haut darüber grün-blau unterlaufen. Nach ungefähr dreimonatlichem Verweilen mußte das Paraffin wieder entfernt werden. Aus denselben Gründen mußte Paraffin, welches diesem Patienten unter die Haut der rechten Stirnhöhle eingespritzt war, ebenfalls nach viermonatlichem Verweilen wieder entfernt werden. In diesem Falle ist die Organisation des Paraffins weit vorgeschritten. Während bei der mikroskopischen Betrachtung der Präparate des vorigen Falles zunächst die großen Paraffindepots ins Auge fielen, ist hier die Aufteilung des Fremdkörpers weit gediehen. Das Paraffin ist hier nur noch in rundlichen, diskreten Stücken, die aber alle von gleichem kristallinischen Gefüge, Färbung und gleicher Lichtbrechung sind, sichtbar. Das Präparat zeigt daher ein waben- oder siebartiges Aussehen des Gewebes; d. h. wir sehen breite Gewebsstränge mit kleinen, rundlichen Löchern, in denen das Paraffin sichtbar ist; bei einzelnen von ihnen sehen wir die schon bekannten pseudopodienartigen Gewebsfortsätze sich in das Innere der Maschen hineinbohren. Das eingedrungene Gewebe selbst ist von der gleichen Beschaffenheit wie im vorangegangenen Fall; Riesenzelle an Riesenzelle, dazwischen kräftige Bildung von Bindegewebe. Das gleiche Bild der Resorptionsvorgänge wiederholt sich auch hier; namentlich wimmelt es in den neugebildeten oder den sich neubildenden Gewebssträngen von einzelnen schmalen, zarten Paraffintäfelchen, welche der Konsumption der Riesenzellen anscheinend entgangen sind.

Neben den Resorptionsvorgängen sind die exsudativen Vorgänge sehr stark ausgebildet; an vielen Stellen finden wir im Gewebe auffällige, diffuse, kleinzellige Infiltrationen, die sich bei schärferer Beobachtung als bestehend aus einer Häufung von leukocytären und lymphoiden Elementen ergeben.

Welches ist die Ursache, daß in diesem Falle Hartparaffin schon nach viermonatigem Verweilen im Organismus eine so vorgeschrittene Organisation zeigte, wie wir sie beim vorigen Falle selbst nach 1½jähriger Dauer noch nicht zu sehen bekamen? Wir werden nicht fehlgehen, wenn wir die Erklärung für diese Organisationsbeschleunigung in dem vermehrten entzündlichen Reiz suchen, welcher durch den Überdruck der narbig gespannten Hautdecke auf das darunter auf harter, unnachgiebiger Unterlage befindliche Paraffin entstanden war.

Die gleichen Verhältnisse sehen wir im vierten Falle. Frau D. erhielt zur Korrektur einer eingesunkenen Stelle der Stirn nach Stirnhöhlenoperationen Hartparaffin eingespritzt, welches in der Umgebung entzündliche Erscheinungen machte und nach 13monatigem Verweilen operativ entfernt werden mußte. Auch hier erblicken wir neben größeren Depots, welche in ihrem Innern netzartig angeordnete Stränge von geronnenen, fibrinartigen Gewebssäften zeigten, Partien mit weit vorgeschrittener Organisation; daneben vielfache Stellen mit starker, diffuser Infiltration, welche wir auch hier als nichts anderes aufzufassen haben, als den histologischen Ausdruck für den starken entzündlichen Reiz, der durch die Lage des Paraffins im Gewebe gegeben ist.

Der letzte Fall, über den ich kurz berichte, zeigt die verschiedenen Stadien der Paraffinorganisation in deutlichster Weise nebeneinander. Paraffin von unbekanntem Schmelzpunkt — dem mikroskopischen Bilde nach kann es nur hartes gewesen sein — war in einen Defekt implantiert worden, der durch Herausnahme eines an Karzinom erkrankten Hodens entstanden war.

Der mir zur Untersuchung überlassene Tumor imponierte als ungemein verdickte Gewebskapsel, deren Innenwand einzelne Rauhigkeiten aufwies. Diese Gewebskapsel umschloß locker eine harte, ungefähr taubeneigroße, völlig unveränderte Paraffinkugel, die $\frac{3}{4}$ Jahr nach der Exstirpation des erkrankten Hoden im Gewebe verweilt hatte. Ein der Kapsel zur Untersuchung entnommenes Stück zeigte sich mikroskopisch als völlig homogenes grauweißliches, hartes Gewebsstück. Nach der üblichen Einbettung erwies es sich, daß es sich um einen Gewebsstreifen handelte, der ebenfalls durch die Organisation von schon viel früher unter die Scrotalhaut eingespritztem Paraffin entstanden war — was mir auch nachträglich bestätigt wurde — welches vollständig organisiert war. Wir sehen am Rande des Präparates das wabenartig durchbrochene Gewebsnetz mit wenig Riesenzellen und reichlichem Bindegewebe. Nach innen zu werden die Maschen immer kleiner, um allmählich teils fibrillären, teils sklerotischen Bindegewebssträngen Platz zu machen. Wo das Maschennetz in reine Bindegewebsstränge übergeht oder an sie angrenzt, aber auch innerhalb der Bindegewebsstränge selber ist eine kräftige, perivasculäre, lymphoide Infiltration an manchen Stellen sehr auffällig. Das Bild entspricht genau dem Vorgange, von dem z. B. Ribbert in seinem Lehrbuch der allgemeinen Pathologie 1901, Fig. 189 „Bindegewebe unterhalb einer granulierenden Fläche" ein Abbild gegeben hat. Es handelt sich hier um die Illustration jenes Vorganges, welcher nach Ablauf der Entzündung bei der Vernarbung entsteht. Die allgemein als amöboide Wanderzellen von Ziegler, neuerdings von Maximow u. a. als Polyblasten bezeichneten und sowohl aus einkernigen Blutleukocyten als aus histiogenen

Wanderzellen sich zusammensetzenden zelligen Elemente kehren bei der Vernarbung des neugebildeten Gewebes zum Teil in die Lymphbahnen und Blutgefäße zurück, zum Teil verwandeln sie sich in junges Narbengewebe, zum Teil sammeln sie sich um die neugebildeten Gefäße, mit denen sie in Beziehung treten, in deren Nähe sie wieder sessil werden (vgl. Maximow S. 242ff.).

Welche Bedeutung die aus den vorliegenden histologischen Untersuchungen gewonnenen Resultate für die Therapie haben, ist leicht ersichtlich. Wir haben gesehen, daß beide heutzutage therapeutisch zur Verwendung gelangenden Paraffinarten, weder das weiche noch das harte Paraffin, zu den Fremdkörpern gehören, welche, subcutan dem Organismus beigebracht, „einheilen", d. h. einheilen in dem Sinne, daß sie eine Kapsel bilden, welche sie vom übrigen Gewebe abschließt. Wir wollen daran denken, daß wir unter „Einheilen" verschiedene pathologische Vorgänge begreifen. Beim Catgutfaden, um ein beliebiges Beispiel herauszugreifen, verstehen wir unter Einheilen seine vollständige Resorption; vom Bleigeschoß hingegen erwarten wir, daß es einheilt, indem es sich mantelartig mit einer Bindegewebskapsel umgibt. Das eine Mal also bedeutet die Einheilung eine vollständige Aufsaugung und Assimilation des einzuheilenden Gegenstandes, das andere Mal seine vollständige Konservierung.

Welchen pathologischen Vorgang soll das eingespritzte Paraffin auslösen, damit es therapeutisch wirksam ist? Das eingespritzte Paraffin soll Deformitäten ausgleichen, Defekte ausfüllen, verloren gegangenes Gewebe gewissermaßen ersetzen, eingesunkenes Gewebe stützen u. dgl. m. Diese Aufgabe könnte Paraffin dauernd nur dadurch erfüllen, daß es nach der Einspritzung an Ort und Stelle, unverändert an Ausdehnung und Konsistenz, liegen bleibt, sich — wie irrtümlich auch angenommen — gegen die Umgebung abkapselt. Das Gegenteil ist, wie wir gesehen haben, der Fall. Wir können aber noch weiter gehen; es wäre wohl denkbar, daß die beginnende Organisation, also die bindegewebige Durchwachsung, welche unausbleiblich auf die Einspritzung folgt, als ein durchaus wünschenswerter Vorgang angesehen wird, der den therapeutischen Zweck fördert. Aber die bindegewebige Organi-

sation macht, wie wir gesehen haben, nicht in irgendeinem gegebenen Moment Halt, sondern sie geht, ihren eigenen Gesetzen folgend, unaufhaltsam weiter, sie hat die vollständige Resorption des eingebrachten Fremdkörpers zur Folge. Wir haben ferner gesehen, daß beide Paraffinarten an manchen Körperstellen, an denen sie mit Vorliebe therapeutisch verwendet werden, überhaupt nicht einmal auf die Dauer vertragen werden, weil sie schwere örtliche Gewebsstörungen hervorrufen, welche zu ihrer vorzeitigen Entfernung Anlaß geben. Aber auch wo dieser Ausgang nicht zutrifft, wo Paraffin ohne schädliche Einwirkung auf die Umgebung längere Zeit vertragen werden würde, muß eine kurze Überlegung und der Hinblick auf das Schicksal des bei der Organisation dieses Fremdkörpers sich entwickelnden jungen Bindegewebes, die unausbleibliche Umänderung des entzündlichen Gewebsproduktes in schrumpfende Narbe deutlicher als alles andere zeigen, wie hinfällig die therapeutischen Voraussetzungen sind, die zur Verwendung des Paraffins geführt haben.

Es ist mir eine angenehme Pflicht, Herrn Prof. Dr. Kaiserling, Kustos am Pathologischen Museum, für die wertvolle Unterstützung, die er mir bei Durchsicht meiner Präparate hat angedeihen lassen, meinen herzlichsten Dank an dieser Stelle abzustatten.

Literatur.

1. Gersuny, Zeitschrift für Heilkunde 1900, Bd. I, S. 199.
2. Ose, Über Paraffinprothesen. Leipzig 1904.
3. De Buck und Broeckaert, Bulletin de l'académie royale de médicine de Belgique, 1903.
4. Juckuff, Über die Verbreitungsart subcutan beigebrachter, mit den Gewebssäften nicht mischbarer Flüssigkeiten im tierischen Organismus. Archiv f. experimentelle Pathologie u. Pharmakolog. 1893.
5. Comstock, Some experiments with Paraffin. Medical Record 1902. XI.
6. E. Hertel, Über Paraffinprothesen in der Orbita. v. Graefes Archiv für Ophthalmologie. LV. Bd. 2. Heft.
7. Gersuny, Centralblatt f. Gynäk. Nr. 5. 1901. S. 135.
8. Krlin, Archiv f. klin. Chirurgie. Bd. 74. Heft 4. S. 932.
9. Stein, Paraffin-Injektionen. Theorie u. Praxis. Stuttgart. Ferdin. Enke. 1904.

10. Felix Marchand, Untersuchungen über die Einheilung von Fremdkörpern.
11. Maximow, Experimentelle Untersuchungen über die entzündliche Neubildung von Bindegewebe. Zieglers Beiträge. Supplementheft 5.
12. Eckstein, Therapeut. Erfolge durch Hartparaffin-Injektionen usw. Berliner klinische Wochenschr. 1903. Nr. 12, 13. Verhandlungen d. Berl. med. Gesellschaft. Bd. 33 u. 34. Jahrg. 1902 u. 1903. Weitere Erfahrungen über Hautparaffinprothesen, speziell bei Hernien. Archiv f. klin. Chirurgie Bd. 71. Heft 4.
13. Eschweiler, Das histologische Verhalten des Paraffins zum lebenden Gewebe d. Menschen. Archiv f. Laryngol. 17. Bd. Heft 1.

Erklärung der Abbildungen auf Taf. XII.

Fig. 1. Riesenzellenherd, von dichtem Bindegewebe umgeben. Bei a vacuolisierte Riesenzelle. Obj. 5, Ocul. 3. Tubus ausgez. Leitz.

Fig. 2. Riesenzellen mit mehrfachen Vacuolen. Ölimmers. Ocul. 2. Zeiß.

Fig. 3. Einwachsen von Gewebe in hartes Paraffin; aus Riesenzellen zusammengesetztes Gewebsnetz. Bei a Riesenzelle von ungewöhnlicher Größe, mit dornartigem Fortsatz, in Paraffin hineinwachsend. b breiter, peripherisch gelegener Gewebsbalken nach beendeter Paraffinresorption. Umwandlung in Narbengewebe. c Perivasculäre Infiltration. Obj. 3, Ocul. 3. Leitz.

Fig. 4. a Eindringen von Kernen in Spalten faserig gewordenen Paraffins. b Riesenzelle in sichelförmiger Anordnung. c geronnener Gewebssaft innerhalb des Paraffins. d Paraffin, fein gefasert. Obj. 7, Ocul. 1. Leitz.

Fig. 5. Geronnene Gewebssäfte innerhalb des Paraffins, in netzförmiger Anordnung; an der Peripherie mit dem Riesenzellennetz in Verbindung tretend. Innerhalb der Maschen überall Paraffinfasern. Obj. DD, Ocul. 2. Zeiss.

Fig. 6. 1. Resorption kleinster Paraffinreste in Tafelform. a Paraffilamelle innerhalb einer eosinophilen Zelle. b Zelle, zwei palisadenartig nebeneinander lagernde Paraffinlamellen umschließend. 2. Aus gefüllter Kapillare auswandernde weiße Blutzellen in der Nähe von Paraffinlamellen. Ölimmersion, Ocul. 3. Leitz.

XX.

Hyalinähnliche collagene Kugeln als Produkte epithelialer Zellen in malignen Strumen.

(Aus dem Pathologischen Institut der Universität Bern.)

Von

Dr. med. Rahel Zipkin

z. Z. II. Assistenten am Pathologischen Institut.

(Hierzu Tafel XIII).

Die Veranlassung zu dieser Arbeit gaben drei Fälle von Struma maligna epithelialer Natur.

Es handelt sich hier um eigentümliche kuglige und zum Teil bandartige Gebilde, welche die Färbereaktion des Bindegewebes geben, auch mit dem Bindegewebe und Gefäßen in Zusammenhang stehen, von denen ich aber glaube mit Bestimmtheit nachweisen zu können, daß dieselben ganz oder fast ganz von den epithelialen Zellen des Tumors gebildet werden. Diese Tatsache widerspricht also den bisherigen Ansichten, nach denen die Epithelzellen vom Bindegewebe scharf getrennt sind.

Ich schildere diese Fälle voneinander getrennt.

I. Fall.

Rothen, Rudolf Benedikt, 65 Jahr alt, aus Guggisberg.

Aus der mir gütigst von der medizinischen Klinik des Herrn Prof. Dr. Sahli überlassenen Krankengeschichte erfahren wir, daß Patient mit 26 Jahren ein Nervenfieber, mit 55 Jahren eine Pneumonie durchgemacht hat; sonst war er stets gesund. Auch keine hereditäre Belastung namentlich seitens der Brustorgane. Ende August 1895 erkrankte Patient mit immer zunehmendem Husten und Atembeschwerden, so daß er das Bett hüten mußte. Gleichzeitig bildete sich ein Pruritus senilis aus. Schon letzten Winter hustete Patient. Ende Mai verschlimmerte sich der Zustand, so daß er im Bette während vier Wochen blieb.

Am 1. November 1895 trat Patient ins Spital ein.

Auszug aus dem am 5. November 1895 aufgenommenen Status:

Mäßige Abmagerung des Körpers. Subjektives Schwächegefühl. Keine Schmerzen. Atmung kurz, regelmäßig, bei Rückenlage auf beiden Seiten gleich. Temperatur 36,4, Puls 100, von normaler Spannung und guter Beschaffenheit.

Haut: Farbe normal, mit zahlreichen Kratzeffekten.

Hals. Ziemlich große Struma mit durchzufühlenden Verkalkungen. Die Hautvenen ziemlich stark erweitert.

Thorax. Der quere Durchmesser vermehrt. Auf dem Manubrium sterni einige Venen erweitert. Schachtelton im mäßigen Grade vorne. Etwas tympanitischer Ton rechts. Verlängertes Exspirium in den unteren Partien.

Abdomen von normaler Form.

Leberrand tief fühlbar, ziemlich druckempfindlich. Milz nicht vergrößert. Sputum mit wenig Schleim und einigen schlecht geballten grünen Teilen. Keine Tuberkelbazillen, keine Tumorbestandteile.

Am 3. und 4. November von Herrn Professor Sahli vorgenommene zwei Punktionen rechts hinten und auf der rechten Lateralfläche gaben nur hämorrhagische Flüssigkeit.

Am 8. November Sputa ohne Tumorzellen.

12. November: Dyspnoe nimmt zu.

14. November: Patient liegt fast immer auf der linken Seite in Zwangslage. Dyspnoe stärker. Dämpfungsgrenzen kaum verändert.

15. November: Dämpfung rechts vorne etwas höher.

16. November: Im Sputum nichts von Tumorzellen.

17. November: Dyspnoe viel stärker; Patient sieht sehr schlecht aus. Klanglose mittelblasige Rasselgeräusche links hinten unten.

18. November: Dämpfung rechts hinten bis ganz oben, aber die oberen Teile sind nur relativ gedämpft. Vorne ist die Dämpfung an der dritten Rippe; Dyspnoe hochgradig, Zwangslage. Links hinten unten viele klanglose mittelblasige Rasselgeräusche. Auf der Seite und vorne unten auch keine Dämpfung. Punktion auf der rechten Seite, denn hinten hat die Probepunktion eine sehr dicke Wand nachgewiesen. Druck vorher 12 cm Wasser, nachher 8 cm Wasser. Es wird entleert ein Liter sehr stark hämorrhagischer Flüssigkeit. Fast gar keine Besserung nach der Punktion; sehr starke Dyspnoe. Die Dämpfung rechts abgenommen, vorne an der fünften Rippe, hinten am fünften Brustwirbel. In der Flüssigkeit keine Tumorbestandteile, nur Blut.

19. November: Nach der Punktion nur eine ganz unbedeutende Erleichterung; starke Dyspnoe, Zwangslage. Patient sieht sehr schlecht aus. Exitus um 5^h abends.

Die am 20. November 1895 2^h nachmittags ausgeführte Sektion ergab folgendes: Struma maligna mit Metastasen in der Pleura, den Lungen, im Zwerchfell und den rechten Bronchialdrüsen; ferner linksseitige Pleuritis und Hämatothorax.

Auszug aus dem Protokoll.

In der Haut ziemlich viele Blutungen. Die linke sehr stark vergrößerte Thyroidea ist fast ganz von einem ovalen, ziemlich festen, scharf abgekapselten 10 : 6 : 5 cm großen Knoten eingenommen. Derselbe ist gegen den Isthmus zu scharf abgesetzt und hier geht von dem Schilddrüsengewebe nur noch eine dünne Lage auf denselben über. Auch an

anderen Stellen ist kein Rest von Schilddrüsengewebe sichtbar. Der Knoten zeigt nur noch angedeuteten lappigen Bau, sowie eine grau-weiße feinkörnige Schnittfläche, von der einige kleine weiße Bröckel abstreifbar sind. Die rechte Thyroidea ist normal.

Die rechte Lunge stark nach oben und gegen die Mittellinie verdrängt, so daß die untere Hälfte der Pleurahöhle frei ist, von $2\frac{1}{2}$ l einer stark roten, in den tieferen Schichten stark getrübten Flüssigkeit ausgefüllt. Die Pleura parietalis überall mit zahlreichen Geschwulstknoten, besonders neben der Wirbelsäule und im oberen Teil des vorderen Mediastinums. Sie sind sehr weich, weißlich, hie und da im Zentrum nekrotisch. In der Pleura pulmonalis die gleichen Knoten, zum Teil nekrotisch erweicht, ferner auch in der Lunge selbst. In der linken Pleurahöhle 400 ccm von rotem trübem Exsudat mit zahlreichen Fibrinflocken und die Pleura mit dickem Fibrin belegt. In der Pleura besonders neben der Wirbelsäule zahlreiche Geschwulstknoten. Das gleiche in der Pleura pulmonalis. Bronchialdrüsen, besonders rechts, in Geschwulstmassen umgewandelt. Ebenso sitzen dem Zwerchfell zahlreiche solche Geschwulstmassen auf. Im Herzbeutel 20 ccm leicht rötlich gefärbte, etwas trübe Flüssigkeit. Das Herz etwas kurz, ziemlich breit. Spitze abgerundet. Konsistenz links herabgesetzt. Klappen normal. Muskulatur von verminderter Transparenz. Die Abdominalorgane bieten außer mäßiger Stauung in Leber und Milz und geringen Atheroms der Aorta nichts Besonderes dar. Schädel und Gehirn zeigen ebenfalls nichts Besonderes.

Genauer untersucht wurde nur die Struma selbst, da die Metastasen infolge eines Mißverständnisses nicht konserviert wurden.

Mikroskopische Zusammensetzung der Struma.

Der Tumor ist bei Betrachtung mit der Lupe von einer $\frac{1}{4}$—4 mm dicken, bindegewebigen, gut vascularisierten Kapsel umgeben. An einzelnen Stellen enthält die letztere einige Fettläppchen neben meist sehr stark komprimierten Schilddrüsenlobuli. An einer Stelle findet man in der Kapsel einen 3 mm langen, überall durch Bindegewebe abgekapselten Tumorknoten von der gleichen Zusammensetzung wie der Haupttumor. Er zeigt einen lobulären Bau. An der Peripherie, dicht unter der Kapsel, ist die Abgrenzung in einzelne Lobuli scharf, was sich gegen das Zentrum zu immer mehr und mehr verwischt. Die scharf begrenzten Lobuli haben einen Durchmesser von $\frac{1}{2}$—5 mm und sind von unregelmäßiger Form. Rundliche Läppchen wechseln mit länglichen und polyedrischen ohne bestimmte Anordnung ab. Die sie trennenden bindegewebigen Septa sind meistens sehr schmal, nur selten erreichen sie eine Dicke von 1—2 mm. Die dickeren Septa enthalten stellenweise reichliche, ziemlich dicht angeordnete dickwandige Blutgefäße. In solchen Septen finden sich hie und da Fettzellen in geringerer Zahl. Von den Septen erstrecken sich ins Innere der Läppchen schmale Fortsätze, die dort mehr oder weniger vollständig einzelne bald längliche, bald rundliche Alveolen von $\frac{1}{4}$—$\frac{1}{2}$ mm Durchmesser abgrenzen.

Die Kapsel besteht aus einem ziemlich kompakten, kernarmen Bindegewebe mit vereinzelten Bläschen, die mit mehr oder weniger abgeplatteten Zellen ausgekleidet und mit Colloid gefüllt sind. In dem letzteren läßt sich eine homogene periphere Zone von einem strahligen Zentrum unterscheiden. Colloid, mit darin eingeschlossenen nach van Gieson sich rot färbenden kokkengroßen Körperchen, liegt ebenfalls in den Spalten zwischen den Bindegewebsfibrillen. Hier finden sich auch schmale Stränge aus einer bis zwei bis drei Reihen von polyedrischen, ziemlich großen Zellen mit rundlichem oder rundlichovalem, hellem, bläschenförmigen Kern. Stellenweise sind sie so reichlich, daß dadurch die Bindegewebsfibrillen sehr stark auseinandergedrängt werden und das Bindegewebe hier mehr aufgefasert erscheint. Ferner Tumorgewebe von bereits oben erwähntem alveolärem Bau: in den Alveolen die gleichen Zellen, wie sie unten genauer beschrieben sind. Um die Blutgefäße sind Herde von Lymphocyten. Ferner sind einige Durchschnitte von Nerven in der Kapsel zu sehen. In der eigentlichen Geschwulst sieht man bei der Färbung nach v. Gieson mit bloßem Auge zahlreiche rote Linien, welche an einzelnen, manchmal dicht zusammengelegten Knotenpunkten zusammenstrahlen. Die Knotenpunkte, von zackig sternförmiger Form, haben einen Durchmesser von 1—1½ mm, oder sie sind 3—4 mm lang, bis 2 mm breit. Bei der Betrachtung mit der Lupe (16fache Vergrößerung) sieht man zahlreiche feine rote Linien von verschiedener Intensität der Farbe von diesen Knotenpunkten ausstrahlen, welche zu einem Netz sich vereinigen, dessen Maschen sehr verschiedene Dimensionen haben. An ziemlich ausgedehnten Stellen sind sie rundlich, oval oder mehr in die Länge gestreckt und haben durchschnittlich einen Durchmesser von 0,2 mm, öfters die doppelte und dreifache Länge. An anderen Stellen dagegen haben sie einen Durchmesser von 0,1 oder 0,05 mm. Überall sind die Septa von dem Inhalt der Alveolen scharf getrennt. Die Septa bestehen aus Bindegewebe mit straffen, geradlinigen Fibrillen. In den breiteren ist nur hie und da ein Gefäß sichtbar. Die schmäleren lassen dagegen häufiger ein zentrales Lumen erkennen, das von Endothel ausgekleidet ist; nach außen schließt sich daran eine bald dunkelrote, bald blaßrote schmale Adventitia. Die Lumina der feineren Septen haben fast niemals runde oder ovale Form, sondern stellen meistens lange schmale Spalten dar, welche sich manchmal auf 1 mm Länge und mehr verfolgen lassen. Die Gefäßlumina sind also nicht Kanäle mit rundem Querschnitt, sondern in der Fläche sehr ausgedehnte schmale Spalten.

Was nun den Inhalt der Alveolen anlangt (s. Fig. 1, Taf. XIII), so findet man in manchen Alveolen nur Zellen, in anderen dagegen neben den Zellen die schon erwähnten hyalinen kugligen Gebilde, meist von gleicher Farbe wie das Stroma, und in wieder anderen Alveolen nur solche Kugeln. Ich schildere zunächst die Zellen und zwar in den Alveolen, in denen sich keine Kugeln finden.

In den kleinsten dieser Alveolen finden sich eigentlich keine deutlich abgegrenzten Zellen, sondern nur Haufen und Klumpen von körnigem Protoplasma mit etwa 10—20 eingelagerten Kernen, die ziemlich gleichmäßig verteilt sind. Je größer aber die Alveolen sind, um so deutlicher sind die Zellen voneinander getrennt. Dieselben haben ein granuliertes Protoplasma und einen großen, bläschenförmigen runden oder ovalen Kern. Ihr Durchmesser beträgt ungefähr 0,02 mm. Die Form ist eine sehr unregelmäßige, im großen und ganzen sind sie polyedrisch. Doch sind vielfach ihre Seitenflächen konvex oder konkav und hie und da ist ihre Oberfläche etwas zackig, wie angefressen. Die den Stromabalken dicht anliegenden Zellen sind häufig von länglicher Form, fast zylindrisch und sitzen auch senkrecht den Balken auf. Diese Zellen liegen nun in manchen Alveolen sehr dicht zusammen, so daß sie mit ihren dunklen Grenzlinien durchaus den Eindruck von epithelialen Zellen machen. Gewöhnlich aber sind sie sehr locker angeordnet. Die Zellen liegen entweder wirklich ganz vereinzelt oder in Gruppen zusammen. Die Gruppen selbst sind zum Teil von sehr unregelmäßiger Gestalt und ebenso natürlich auch die Spalten zwischen denselben, so daß man annehmen kann, daß die Spalten durch Schrumpfung der Zellkörper bei der Erhärtung entstanden sein können. Hie und da sind die Spalten etwas regelmäßiger geformt und in einigen wenigen Alveolen dringen sogar von den Septen aus feinere Fortsätze mit zentralen Gefäßen in die Spalten ein, so zerfällt dasjenige, was bei schwacher Vergrößerung als ungeordnete Zellhaufen erscheint, bei starker Vergrößerung in Zellstränge und Nester, welche durchaus die Form von Krebszellnestern nachahmen. Diese Stellen des Tumors haben also durchaus krebsigen Bau und weichen von den Krebsen anderer Organe nur dadurch ab, daß manche Stromabalken fast vollkommen von den spaltförmigen Gefäßlumina eingenommen sind.

Ich komme nunmehr genauer auf die schon erwähnten eigentümlichen kugligen Gebilde zu sprechen und zunächst auf ihre topographische Anordnung. Es finden sich Alveolen, wo die Kugeln zwischen reichlichen Tumorzellen liegen und von den nächst gelegenen Zellen ringförmig um-

geben sind, ferner solche Alveolen, wo zwischen den Kugeln nur schmale Spalten sich finden, in denen längliche sowie komprimierte Zellen eingeschlossen sind, oder in wieder anderen Alveolen finden sich nur Kugeln, die so dicht gelegen sind, daß sie sich fast berühren, ohne zwischengelagerte Elemente, und ferner gibt es Alveolen, wo die Kugeln zusammengeflossen sind zu einer größeren homogenen Masse, deren Peripherie gemäß ihrer Entstehung aus einzelnen flachen Kreisabschnitten besteht. Ferner ist noch zu erwähnen, daß spärliche Kugeln, sowohl frei, wie solche mit Zellbelag sich noch in den Blutgefäßen der Kapsel finden.

Die Alveolen, welche neben den Kugeln noch reichliche Tumorzellen enthalten, sind in der Regel nicht vollständig solide von ihrem Inhalt ausgefüllt, sondern sind locker gebaut. An der Peripherie findet sich eine verschieden breite Lage von Geschwulstzellen und zwar vorwiegend solche mit körnigem Protoplasma. Sie besteht bald aus 1—2—3 Schichten von Zellen. Der große zentrale Teil der Alveole wird von den Kugeln eingenommen, die an ihrer Oberfläche einen Besatz von länglichen, radiär gestellten Zellen haben und zwischen diesen finden sich Spalten, teils leer, teils hie und da noch losgelöste Zellen enthaltend, oder auch durchzogen von Zellreihen, welche mit dem peripheren Wandbelag zusammenhängen.

Gehen wir zur genaueren Schilderung der Kugeln über. Kugeln und umgebender Zellring differenzieren sich am besten bei der Färbung nach van Gieson. Die folgende Beschreibung bezieht sich zunächst nur auf solche Präparate. Das Verhalten gegenüber anderen Färbungen werde ich später besprechen.

In den Stadien, die ich als jugendliche (s. Fig. 4, Taf. XIII) ansehe, sind die Kugeln kräftig rosarot gefärbt und umgeben von einem Kranz von meist langen zylindrischen, radiär gestellten Zellen, die durch ihre gelbe Farbe sich abheben. Diese Kugeln samt Zellring haben einen schwankenden Durchmesser von 0,05—0,15 mm und liegen locker durch Spalten voneinander getrennt, in denen noch, wie oben erwähnt, vereinzelte Geschwulstzellen sich finden. Die rosaroten Centra sind verschieden groß. Die Schwankungen in ihrer Größe

sind noch bedeutender, als bei den ganzen Kugeln samt Zellring. Die äußersten Grenzen liegen bei 0,007 und 0,027 mm. Sie erscheinen bei schwacher Vergrößerung homogen, nur an der Peripherie etwas dunkler als im Zentrum. Auf ihre feinere Struktur komme ich nachher noch zu sprechen.

Wenn ich oben sagte, daß das Protoplasma der Zellkörper sich gelb färbt, so habe ich dies dahin zu korrigieren, daß dies nur für den größten Teil des Zellkörpers gilt. An seiner Basis findet sich nämlich ein relativ kurzes Stück, welches die gleiche Farbe wie die Kugel darbietet und auch ohne sichtbare Grenze in deren Substanz übergeht. Die Zellen sind weitaus an der Mehrzahl der Kugeln lang und schmal und radiär gestellt. Mit ihren basalen nach van Gieson rosarot gefärbten Teilen sind sie ganz dicht zusammengerückt, an freien Enden dagegen divergieren sie manchmal ganz beträchtlich und sind hier durch ziemlich verschieden breite Räume voneinander getrennt. Manchmal ist der sie trennende Raum zweimal so breit, wie der Breitendurchmesser der Zelle selbst, manchmal aber halb oder nur ein Drittel so breit. Nur selten liegen sie auch mit ihren seitlichen Flächen dicht nebeneinander. An der Basis sind sie in der Regel viel schmaler als an dem freien Ende, auch dann, wenn sie stark divergieren ist das freie Ende in der Kugel um das 1½fache bis Doppelte breiter als die Basis. Die seitlichen Grenzen, welche als dunkle Linien hervortreten, sind nur im Bereiche der peripherischen gelb gefärbten Teile der Zellen zu sehen. Sie verlaufen häufig recht unregelmäßig, etwas gezackt und sind mit rundlichen Einbuchtungen und Vorragungen versehen, und hie und da ist ein Zellkörper in der Mitte sogar etwas abgeknickt. Das Protoplasma ist meist deutlich granuliert, seltener aber ist das Innere des Zellkörpers ganz aufgehellt, fast farblos, wie das von glykogenhaltigen Zellen bekannt ist. Doch habe ich keine Glykogenreaktion erhalten. Diese beiden Zellformen entsprechen also denjenigen, die ich oben als Inhalt der Alveolen ohne Kugeln beschrieben habe. Der Kern ist bläschenförmig, oval, von mittlerer Größe, meist mit deutlichem Kernkörperchen und zahlreichen Chromatinkörnchen. Der Durchmesser desselben schwankt in geringem Maße. Die größeren

Kerne sind im ganzen heller, die kleineren dunkler gefärbt. Eigentümlich ist ihre Lagerung. Sie liegen nämlich mit verhältnismäßig seltenen Ausnahmen am freien Pol, gar nicht selten so dicht an demselben, daß über ihm nur bei besonderer Aufmerksamkeit mit Ölimmersion ein schmaler Saum von Protoplasma zu sehen ist. Nur selten liegt er etwa in der Mitte der Zelle, noch seltener in der Nähe der Basis und zwar am häufigsten parallel, seltener jedoch senkrecht zur Längsachse der Zelle gestellt. Neben diesen langen zylindrischen Zellen kommen gelegentlich auch Zellen von mehr kompakter polyedrischer Form hie und da vereinzelt zwischen den zylindrischen Zellen vor. Nur einige wenige Kugeln sind ausschließlich von solchen polyedrischen Zellen begrenzt, die mit ihren Seitenflächen einander berühren. Das Interessanteste und Wichtigste an diesen langen zylindrischen Zellen ist ihr basaler, nach van Gieson rosarot gefärbter Teil. Die Grenze zwischen dem letzteren und dem gelben Teil des Protoplasmas ist zuweilen verwaschen, recht häufig aber auch scharf und wird dann entweder von einer geraden quer verlaufenden, oder von einer mehr feinzackigen Linie gebildet. In diesen basalen Teilen liegen die Körner des Protoplasmas dichter, oder gar nicht selten sind sie verschwunden und das Protoplasma sieht homogen und ziemlich stark lichtbrechend aus. Diese basalen Teile nehmen ein Zehntel des ganzen Elementes ein. In einem etwas früheren Stadium lassen sich dieselben durch die ganze Kugel hindurch bis ins Zentrum verfolgen. Die seitlichen Grenzlinien der Zellkörper verschwinden da, wo das Protoplasma im basalen Teile sich rosarot färbt, und schmale helle Spalten trennen hier noch die Zellen voneinander, aber diese Spalten lassen sich dann bis ins Zentrum verfolgen und kommen dort alle zusammen. Begreiflicherweise werden natürlich diese Zellen nach dem Zentrum hin immer schmäler und spitzen sich schließlich zu.

In der Fig. 3, Taf. XIII, sehen wir ein etwas weiteres Stadium, das sich dem eben beschriebenen direkt anschließt. Hier sind die Spalten im Zentrum völlig geschwunden und die rosaroten basalen Partien sind zum größten Teil zu einer mehr homogenen, etwas blasser gefärbten Masse zusammengeflossen,

aber noch nicht in ihrer ganzen Länge, sondern ein Teil der rosaroten Basis bildet noch ganz deutlich eine direkte Fortsetzung des gelben Zellkörpers. Wo die Spalten aufhören, beginnt also die zentrale Kugel. Von einer Grenzlinie, von einem Unterschied in der Intensität der Färbung sowie Lichtbrechungsvermögen zwischen Zellbasis und Kugel ist absolut nichts zu erkennen. Es geht also die Substanz der Zellen in diejenige der Kugel über (s. Fig. 4, Taf. XIII) und da ferner das ganze kuglige Gebilde, d. h. rosarotes Zentrum samt Zellring, wirklich kuglige Form hat und durch Spalten von benachbarten kugligen Gebilden getrennt ist, da ferner auch die zentrale Kugel nur äußerst selten in den frühen Stadien mit den Stromabalken zusammenhängt, so ergibt sich daraus, daß diese zentralen rosaroten Gebilde trotz ihrer Farbe als Produkte der epithelialen Zellkörper anzusehen sind.

Um noch genauer die Beziehungen der homogenen zentralen Kugeln zu dem Bindegewebe, mit welchem sie ja die gleiche Reaktion auf Säurefuchsin haben, oder zu der collagenen Substanz festzustellen, habe ich nach dieser Richtung hin noch verschiedene Färbungen angestellt.

In erster Linie muß ich die Färbung mit Hämalaun-Eosin erwähnen, die ich ebensooft angewandt habe, wie die van Giesonsche Methode. Bei ihr färben sich die Kugeln ebenfalls eosinrot, wie das Bindegewebe, da aber auch das Protoplasma dabei sich färbt, so spielt diese Färbung beim Studium der Kugeln keine große Rolle. Die Kugeln sind auch hier in der Peripherie etwas intensiver gefärbt als in der Mitte, ganz wie bei Säurefuchsinfärbung. Als spezifisch für Collagen empfohlene Methoden habe ich folgende angewandt:

1. Orceïnmethode für Collagen nach Unna (Monatshefte für praktische Dermatologie, Bd. XVIII 1894 S. 510, Schmorl 1905, S. 124 β). Alle Kerne des Epithels und des Bindegewebes sind dunkelblau, das Protoplasma der Epithelien und gewöhnlichen Bindegewebszellen hellblau oder, bei etwas längerer Einwirkung des Orceïns bläulich mit einer leichten Beimischung von Orceïnfarbe. Im starken Gegensatz dazu ist alles collagene Gewebe tief orceïnroth gefärbt. Ich erhielt das Bindegewebe und Kugeln gleich intensiv braun gefärbt.

2. Unnasche Methode zur Darstellung des Elacins (Joseph und Loewenbach Dermat. Technik, 2. Auflage, 1900, S. 66). Die saure Orceïnpolychrom. Methylenblau-Orange-Tannin-Methode. Damit färben sich: Elastin braun, Elacin blau, Kerne blau, Collagen gelb. Ich bekam das Bindegewebe sowie die Kugeln schokoladebraun, das Protoplasma der Zellen gelblich, die Kerne blau gefärbt.

3. Die für Hyalin von Pelagatti angegebene Methode (Joseph

und Loewenbach, Dermat. Technik, 2. Auflage, 1900, S. 73, Bd. 2). Hier sollen sich das Hyalin rot, das Gewebe gelb färben. Bei mir färbten sich das Bindegewebe dunkel braunrot, die Kugeln etwas bräunlich rötlich und bedeutend heller wie das Bindegewebe, Kerne rot, Protoplasma gelb.

4. Safranin-Wasserblau- und Tannin-Methode (Monatshefte für praktische Dermat., Bd. XXXIV, 1902, S. 368). Das Bindegewebe und die Kugeln färben sich blau, die letzteren jedoch etwas mehr graublau.

5. Jodmethode von Benecke zur Darstellung der collagenen Fibrillen (Monatshefte für praktische Dermat., Bd. XVIII, S. 515, 1894). Bei dieser Methode wird das Bindegewebe blauviolett oder etwas mehr rötlich violett, das elastische Gewebe leuchtend rot. Ich erhielt das Bindegewebe hell graublau, die Kugeln etwas dunkler graublau, das Protoplasma grau, die Kerne blau.

6. Unnas Gentianaviolett-Alaun-Methode (Monatshefte für praktische Dermat., Bd. XVIII, 1894, S. 518). Die Kugeln graublau, das Bindegewebe blauviolett, das Protoplasma hellgrau.

7. Methode für Epithelhyalin: Hämateïn-Säurefuchsin-Pikrinmethode (Monatshefte für praktische Dermat., 1894, Bd. XIX, S. 672 A.). Hier färbt sich Hyalin orangerot, Protoplasma gelb, Kerne blauviolett, Collagen bläulichrot. Ich erhielt das Bindegewebe bräunlich rot, das Protoplasma und die Kugeln gelb.

8. Es wurde noch ferner die von Russel (Schmorl 1905, S. 144) angegebene Färbung für Hyalin gemacht, die aber keine Reaktion auf Hyalin ergab. Es sollen sich dabei die Kerne grünblau, das Hyalin leuchtend rot färben. In meinen Präparaten färbt sich das Bindegewebe rotviolett, die Kugeln ebenfalls rotviolett. Nur die Peripherie der Kugel färbt sich in gleicher Intensität wie das Bindegewebe, das Zentrum hingegen etwas blasser. Die Kerne und das Protoplasma bläulich grün.

9. Ebenfalls negativ fiel die Reaktion auf Amyloid aus (Joseph und Loewenbach, Dermat. Technik, 2. Auflage 1900, S. 69). Es färbt sich dabei alles blau, inklusive Kugeln.

Bei der Zusammenfassung der Resultate dieser Untersuchungen haben wir wohl erstens zu unterscheiden zwischen der Differenzierung des Zellprotoplasmas von den Kugeln und zweitens die färberische Beziehung der Kugeln zum Bindegewebe. Was das erstere anlangt, so geben die beste Differenzierung neben der van Gieson-Methode die Unnasche Orceïnmethode, die saure Orceïn-polychrom. Methylenblau-Orange-Tanninmethode; schwächere Differenzierung geben die Färbungen Unnas mit Gentianaviolett-Alaun, mit Saffranin-Wasserblau + Tannin; die Benekesche Jodmethode, die Hämateïn-Säurefuchsin-Pikrinmethode. Gar keine Differenzierung ergibt die Hämalaun-Eosinfärbung. Was das zweite anbelangt, d. h. die gleiche

Färbung der Kugeln und des Bindegewebes, so ist in erster Linie die Unnasche Orceïnmethode zu stellen. Dieselbe ist von Unna als die einfachste und Hauptmethode zur Färbung des Collagens empfohlen. Das Bindegewebe ist in meinen Präparaten dunkelbraun, und ganz die gleiche intensiv braune Farbe zeigen auch die Kugeln, sowie die basalen Teile der Zellen. In zweiter Linie ist die saure Orceïn-polychrom. Methylenblau-Orange-Tanninmethode von Unna zu erwähnen. Hier sind Kugeln und Bindegewebe schokoladebraun gefärbt. Ferner die van Gieson-, sowie die verwandten Pikrinsäure-Fuchsinmethoden, bei denen das Bindegewebe dunkel fuchsinrot, die Kugeln dagegen bedeutend blasser, besonders im Zentrum. Dann Saffranin-Wasserblau+Tannin, was die Kugeln und Bindegewebe himmelblau färbt, ferner die Russelsche Methode, bei der Kugeln und Bindegewebe rot mit leicht bläulichem Ton erscheinen, und zwar in gleicher Intensität.

Die Unnasche Gentianaviolett-Alaunmethode färbt die Kugeln und das Bindegewebe blau, leicht violett. Hämalaun-Eosin färbt die Kugeln und das Bindegewebe rot, das letztere bedeutend dunkler. Die Benekesche Jodmethode färbt die Kugeln und das Bindegewebe graublau, das letztere jedoch bedeutend heller.

Aus allen diesen mitgeteilten morphologischen und mikrochemischen Tatsachen ergibt sich also folgendes:

1. Die Kugeln sind durch Zusammenfließen der basalen Teile des Protoplasmas von zylindrischen, epithelialen Zellen entstanden.

2. Alle Färbungen mit Ausnahme des Hämalaun-Eosin geben mehr oder weniger eine scharfe Differenzierung der Kugeln vom Protoplasma der sie bildenden Zellen.

3. Diese Differenzierung tritt schon im Zellkörper ein. Das basale Drittel oder Fünftel derselben zeigt optisch das gleiche Verhalten wie die Kugel.

4. Die Kugeln färben sich genau so wie das collagene Bindegewebe mit Unnas saurem polychrom. Methylenblau. Bei van Gieson ist die Färbung der Kugeln schwächer als die Färbung des Bindegewebes. Wenn aber etwas mehr Fuchsinsäure genommen wird, so färben sich Kugeln und Bindegewebe gleich intensiv

rot. Wir haben also in den Kugeln eine Substanz, die als Umwandlungsprodukt von Zellprotoplasma epithelialen Ursprungs aufzufassen ist und welche die färberischen Eigentümlichkeiten des collagenen Bindegewebes zeigt, nur mit der Einschränkung, daß wegen der helleren Farbe bei van Gieson und den verwandten Methoden dieselbe als noch nicht völlig reife collagene Substanz aufzufassen ist.

Neben dieser Möglichkeit wäre noch eine andere zu erörtern, nämlich diejenige, ob nicht die Substanz der Kugeln zu dem Hyalin gestellt werden könnte. Für Hyalin werden nun vorzugsweise empfohlen die Russelsche Methode und speziell für Epithelhyalin die Unnasche Hämateïn-Säurefuchsin-Pikrinmethode. Ferner die von Pelagatti angegebene Säurefuchsin-Pikrinmethode. Bei der ersteren färben sich, wie schon gesagt, die Kugeln und das Bindegewebe gleich, aber nicht leuchtend rot, sondern rot mit einem deutlich blauen Ton. Die Unnasche Hämateïn-Säurefuchsin-Pikrinmethode soll das Hyalin orangerot färben. Die Kugeln nehmen bei dieser Methode aber eine mehr gelbe Farbe an. Die Pelagattische Methode soll das Hyalin rot färben. Die Kugeln aber färben sich etwas bräunlich rötlich.

In den Anfangsstadien sind, wie wir gesehen haben, die die Kugeln produzierenden Zellen lang, zylindrisch und stets mit den Kugeln in Verbindung (s. Fig. 4, Taf. XIII). In späteren Stadien hingegen sind die Zellen von den Kugeln durch eine ringförmige Spalte getrennt. Diese Spalte erscheint als eine breite, helle Linie und setzt sich dort, wo Zwischenräume zwischen den bedeckenden Zellen vorhanden sind, in diese fort (s. Fig. 5, Taf. XIII). Das Auftreten der Spalte bildet nicht den alleinigen Unterschied, sondern auch die Zellen selbst sind in ihrer Form verändert. Manche haben ihre zylindrische Form noch beibehalten und selbst noch die gleiche Lage, wie in den früher beschriebenen Kugeln, andere sind nicht unerheblich kürzer. Ferner finden sich kubische und etwas unregelmäßig polyedrische Zellen sowie auch vollständig abgeplattete Zellen. Soweit die Zellen noch zylindrische Form haben, liegt der Kern immer an ihrer freien Fläche. Es ist also der basale Teil der Zelle verkürzt, der Breitendurchmesser bleibt der gleiche. An den kubischen und polyedrischen Zellen ist, sowie etwas

mehr Protoplasma vorhanden ist, der Kern ebenfalls an der freien Fläche gelagert. Der Breitendurchmesser dieser Zellen ist etwas vergrößert, und noch mehr tritt diese Vergrößerung in den abgeplatteten Zellen hervor, so daß der Flächendurchmesser derselben dem $1\frac{1}{2}$fachen Breitendurchmesser der Zylinderzellen entspricht. Die Kerne erleiden nur insofern eine Veränderung, als dieselben in den abgeplatteten Zellen durchgängig oval sind und mit ihrer Längsachse der Oberfläche der Kugel parallel stehen. Sie liegen hier in der Mitte der Zelle, welche etwas dicker ist wie die Protoplasmamasse an beiden Endpolen des Kerns.

Die Kugel selbst bietet, abgesehen von ihrer ganz scharfen Begrenzung, nur geringe Variationen gegenüber den früheren Stadien dar. Ihre Substanz hat die gleiche Farbe, das gleiche Lichtbrechungsvermögen, ist bald völlig homogen, bald von hellen, radiären, feinen Linien durchsetzt, deren Zahl sehr wechselt und in manchen Kugeln so groß ist, daß die eigentliche Substanz der Kugeln auf Streifen fast von der gleichen Breite wie die Spalten reduziert erscheint. Diese feinen, hellen, radiären Linien strahlen vom Zentrum der Kugel gegen die Peripherie zu aus. Im Zentrum sind sie dichter angeordnet als an der Peripherie. Von ihnen gehen Zweige im spitzen Winkel gegen die Peripherie zu ab. Sie sind an der Peripherie der Kugel sehr dicht gelegen. So wird die Kugel in sehr lange und schmale Sektoren zerlegt, deren Spitze gegen das Zentrum zu gerichtet ist und auch bei manchen das Zentrum erreicht.

Ich habe bisher Alveolen, welche nur Zellen, sowie solche, die Zellen und Kugeln enthalten, beschrieben. Damit ist auch der wichtigste Teil meiner Untersuchung wiedergegeben, aber es finden sich neben diesen Bildern auch noch andere, welche offenbar spätere Stadien der Entwicklung der Kugeln darstellen.

Ich kann hier über manche Einzelheiten kürzer hinweggehen.

Ich gehe zunächst über zu den Alveolen, die neben den Kugeln nur wenige oder gar keine Zellen enthalten (s. Fig. 6, Taf. XIII). Im ersten Falle liegen in den Spalten zwischen und konzentrisch zu den Kugeln eine oder zwei Reihen von stark abgeplatteten Zellen mit länglichem Kern. Diese Zellen hängen auch stellenweise netzartig miteinander zusammen. Sie

füllen manchmal die Spalte vollkommen aus und liegen dementsprechend der Kugel dicht an, oder sie liegen in der Mitte der die Kugeln voneinander trennenden Räume und daher in einer gewissen Entfernung von den Kugeln. Die Größe dieser Kugeln ist ebenso wechselnd wie in den früheren Stadien. An wenigen Stellen zeigen sie eine konzentrische Schichtung, die am schönsten ausgesprochen ist bei der Färbung nach van Gieson. Auf solche Präparate bezieht sich die folgende Beschreibung. Die Zahl der Schichten ist bei den einzelnen Kugeln derselben Alveole verschieden. Im Maximum besitzen die größeren Kugeln 6 Schichten. Andere nur 2 bis 3. Einige wenige Beispiele mögen das demonstrieren.

I. Eine Kugel mit einem Radius von 0,03 mm besitzt 6 konzentrische Schichten. 1. Ein Zentrum von hellgelblicher Farbe mit einem Radius von 0,012 mm. 2. Es wird nach außen von einem rötlichen Saum begrenzt von einer Breite von 0,0015 mm. 3. Auf diesen Saum folgt ein hellgelblicher Ring von der gleichen Breite wie die 2. Zone. 4. Eine dunkle Zone von etwas bräunlicher Farbe, 0,004 mm breit. 5. Nach außen von ihr liegt eine helle, etwas mehr gelbliche, 0,004 mm breite Zone. 6. Etwas rötlicher, schmaler Grenzsaum von einer Breite von 0,006 mm. Helle, dicht gestellte Linien, die radiär vom Zentrum gegen die Peripherie ausstrahlen, durchsetzen sämtliche Schichten der Kugeln und zerlegen deren einzelne Schichten in stäbchenartige, dicht nebeneinanderstehende Gebilde.

II. Aus 3 Schichten bestehende Kugel mit einem Radius von 0,015 mm. Sie besteht 1. aus einem bräunlichgelben, mit einer Strahlenfigur versehenen Zentrum mit einem Radius von 0,007 mm, 2. aus einer hellen, fast farblosen Zone von einer Breite von 0,006 mm, 3. aus einem schmalen, rötlichen, stark lichtbrechenden Saum von einer Breite von 0,001 mm.

III. Aus 2 deutlich verschiedenen Zonen bestehende Kugel mit einem Radius von 0,03 mm. 1. Ein bräunlichgelbes Zentrum mit einem Radius von 0,015 mm. 2. Eine hellrosa, ebenso breite Peripherie. Auch diese Kugel ist von hellen Linien durchsetzt, die radiär vom Zentrum bis zur Peripherie ausstrahlen. Die aus 2 Schichten bestehende Kugel ist nach außen von einem 0,001 mm breiten, stark fuchsinrot gefärbten Saum abgegrenzt.

IV. Ebenfalls aus 2 Schichten bestehende Kugel mit einem Radius von 0,015 mm: 1. Eine zentrale Zone mit einem Radius von 0,007 mm ist homogen. Die 0,007 mm breite, hellgelbliche Peripherie ist durch schmale, radiär verlaufende, ziemlich dicht gestellte helle Linien in längliche, schmale, ebenfalls radiär gestellte Felder getrennt. Im allgemeinen wiegen die Kugeln mit wenigen Schichten vor, und zwar ist die Zahl der Schichten nicht von der Größe der Kugel abhängig. Kugeln von gleicher Größe können 6 oder nur 2—3 Schichten haben. Die Zeichnung ist im ganzen eine ziemlich

blasse. Die Schärfe, mit welcher sich die einzelnen Schichten gegeneinander abgrenzen, wechselt. An manchen Stellen haben die Kugeln keinen eigentlichen Zellbelag, sondern in den schmalen Zwischenräumen zwischen denselben liegen die Geschwulstzellen von unregelmäßiger Form mit teils rundlichem, teils länglichem, bläschenförmigem Kern in Form von Strängen, die natürlich netzförmig zusammenhängen, einen Kern oder zwei im Querschnitt und nur an den Knotenpunkten eine etwas größere Zahl zeigen. In den gleichen Alveolen liegen hie und da die Kugeln sehr dicht, und zwar bis zur Berührung derselben, und zwischen ihnen finden sich ganz schmale, längliche, dunkle Kerne, teils in einer Reihe hintereinander, teils vereinzelt. Es läßt sich absolut nicht erkennen, daß hier jede Kugel ihren besonderen Zellbelag hätte.

Bei Hämalaun und Eosin sind in manchen kleineren und größeren Kugeln 2 Zonen zu unterscheiden: eine dunkelrot gefärbte, mit einer deutlichen Strahlenfigur versehene, bald zentral, bald exzentrisch gelegene Zone. Sie nimmt etwa zwei Drittel der Kugel ein. Ferner eine peripherische, blaßrot gefärbte Zone, in die sich die hellen Linien des Zentrums undeutlich fortsetzen. Die zentrale Zone ist in einigen Kugeln durch eine kreisrunde, in anderen durch eine gezackte Linie scharf von der Peripherie abgegrenzt. Manche dieser Kugeln liegen fast bis zur vollkommenen Berührung einander an, so daß sie sich gegenseitig abplatten. Sie sind ohne jede Verbindung mit Zellen. In manchen finden sich Briefkuvertkristalle des Kalkoxalats.

Stellenweise füllen diese Kugeln die Alveolen vollständig aus und bilden also den alleinigen Inhalt derselben. Sie sind also demnach als die letzten Stadien der Kugelbildung aufzufassen.

Außer diesen großen Kugeln sind solche vorhanden, die viel kleiner sind als die bereits beschriebenen. Sie füllen fast ausschließlich längliche Alveolen aus, die in ziemlich großen Gruppen angeordnet sind. Diese kleineren Kugeln sind ebenfalls, wie die großen, manchmal sehr dicht angeordnet, stellenweise sogar bis zur Berührung, so daß sie sich dann gegenseitig abplatten und mehr polyedrisch sind. Stellenweise sind sie durch nur ganz schmale Spalten voneinander getrennt. Die letzteren sind meistens leer und nur an ganz wenigen Stellen liegen darin vereinzelte runde oder ovale, helle, bläschenförmige Kerne mit Kernkörperchen, die von sehr wenig feingekörntem Protoplasma umgeben sind, also von gleichem Charakter wie die Kerne der übrigen Tumorzellen. Die Kugeln sind verschieden groß. Die kleinsten haben etwa die Dimensionen einer Geschwulstzelle oder gehen zur Größe etwa eines roten Blutkörperchens herab. Diese bilden allerdings die Minderzahl, aber doch immerhin noch einen erheblichen Prozentsatz aller Kugeln, so daß in einigen Alveolen fast nur diese kleinsten Kugeln sich befinden. Die Mehrzahl derselben hat einen doppelten oder dreimal so großen Durchmesser. Eine Regelmäßigkeit in der Anordnung der kleineren und größeren Kugeln ist nicht vorhanden. Meistens liegen die großen und kleinen Kugeln zerstreut durch-

einander, hie und da aber sind sowohl die großen, wie die kleinen in unregelmäßig gestalteten Haufen angeordnet, oder die kleineren und kleinsten sind ziemlich gleichmäßig in den Zwischenräumen zwischen den etwas größeren verteilt. Was die Färbung der kleinen Kugeln anbelangt, so ist dieselbe bei der van Giesonschen Methode nicht ganz konstant: sehr häufig findet man die Randpartien blaß fuchsinrot mit zunehmender Intensität gegen den Rand zu, das Zentrum dagegen mehr von gelber Farbe. Jedoch sind die kleinsten Kugeln nicht selten nur von roter Farbe von mäßiger Intensität. Letzteren fehlt übrigens auch die zentrale Strahlenfigur, die bei allen mit mehr gelbem Zentrum deutlich oder wenigstens angedeutet ist. Diese kleineren und kleinsten Kugeln füllen manchmal die Alveole nur zur Hälfte aus, oder sie liegen mehr im Zentrum derselben, ohne Tumorzellen dazwischen. Diese Stellen gehen allmählich in solche über, wo in den Lücken zwischen den Kugeln zunächst vereinzelte Zellen liegen. Die letzteren werden immer reichlicher, so daß schließlich Zellstränge entstehen, die miteinander netzartig verbunden sind und aus 1—2—3 Zellreihen bestehen. In dem Rest der Alveole finden sich dann Tumorzellen entweder ohne oder mit nur sehr wenigen Kugeln. Die Zellen liegen bis zur Berührung dicht an den Kugeln, gehen jedoch in dieselben nicht über. Die Grenze zwischen den Kugeln und den Zellen ist eine scharfe. Trotzdem aber müssen wir auch diese kleineren Kugeln als Produkt dieser Zellen auffassen, denn mit dem Bindegewebe ist absolut kein Zusammenhang nachweisbar.

Die früher schon beschriebene erste Art der Kugeln ist, wie wir schon gesehen haben, durch Umwandlung des Protoplasmas der sie umgebenden Zellen entstanden. Auch diese kleineren Kugeln scheinen ein direktes Umwandlungsprodukt des Zellprotoplasmas zu sein. Man findet wenigstens Zellen, allerdings weniger von zylindrischer Form, als rundlich und polyedrisch mit gut erhaltenem Kern, welche etwas rundliche Flecke, annähernd von der Größe der kleineren Kugeln, enthalten, die nicht scharf begrenzt sind und das gleiche optische und mikrochemische Verhalten wie die Kugeln selbst zeigen.

Es könnte recht wohl eine solche Kugel nur aus einer einzelnen Zelle entstanden sein.

Für die Entstehung dieser kleineren Kugeln durch Zerfall der größeren könnte ich kein mikroskopisches Bild anführen.

Aus den Übergangsbildern der kugelreichen zu den zellreichen Alveolen ist der Schluß zu ziehen, daß wenn die Kugeln als Produkte der Zellen zahlreich werden, die sie produzierenden Tumorzellen immer kleiner werden und schließlich vollständig schwinden, bis zuletzt die Alveolen nur Kugeln und keine Zellen enthalten. Man könnte vielleicht denken, daß mit dem Schwund der Zellen die Alveolen kleiner werden sollten. Für gewisse Alveolen stimmt es auch, weil man Alveolen findet, wo der Teil, der nur mit Kugeln gefüllt ist, schmal, derjenige Teil, welcher Kugeln und Zellen enthält, breiter ist. Man findet aber auch kleine Alveolen, die nur

Zellen haben, so daß in dieser Richtung hin kein sicherer Schluß zu ziehen ist.

Ich komme jetzt auf eine andere sehr interessante Eigentümlichkeit unseres Tumors, die ich bis jetzt noch nicht erwähnt habe. Die gleiche Substanz nämlich, aus der die Kugeln bestehen, findet sich auch in Form von Bändern, welche scheidenartig die interalveolären Septa, sowie deren bald dickere, bald feinere intraalveolären Fortsätze umgeben (s. Fig. 7, Taf. XIII). Daß diese zwei Substanzen nun wirklich identisch sind, ergibt sich aus ihrer Struktur, ihrem chemischen sowie genetischen Verhalten. Die die Bänder bildende Substanz ist schwach lichtbrechend, sehr blaß, homogen, abgesehen von gewissen Spalten, auf die ich noch zu sprechen komme und zeigt die gleichen Farbenreaktionen wie die Kugeln. Ich bemerke ausdrücklich, daß ich alle Farbenreaktionen, die ich für die Kugeln beschrieben habe, auch an diesen Bändern anstellte mit dem gleichen Erfolg. Die Unnasche Orceïnfärbung gibt auch hier die vollständig gleiche Farbe wie am Bindegewebe, d. h. beide sind gleich intensiv dunkelbraun. Sie lassen sich hier also gar nicht vom Bindegewebe, an welches sie direkt anstoßen, unterscheiden. Das ist für ihr genaueres Studium, wie man sieht, kein Vorzug. Ich gebe daher die Schilderung nach der Färbung nach van Gieson, bei welcher sie durch rosa Farbe von dem Dunkelfuchsinrot des Bindegewebes sich abheben.

Ich habe oben gesagt, daß diese Substanz nicht bloß die interalveolären Septa, sondern auch ihre intraalveolären Fortsätze scheidenartig umgibt. Diese letzteren Fortsätze sind bis jetzt noch nicht beschrieben. Ich muß sie zunächst im kurzen schildern. Sie finden sich nur an beschränkten Stellen in kleinen Gruppen von dicht zusammenliegenden Alveolen. Sie lösen sich von den interalveolären Septen meistens unter rechtem, seltener unter spitzem Winkel ab. Sie sind ziemlich dicht angeordnet und als Membranen aufzufassen, weil sie in allen Alveolen, in denen sie sich finden, immer das gleiche Bild darbieten. Niemals sieht man Quer- oder Schrägschnitte, was der Fall sein müßte, wenn es sich etwa um papillenförmige Fortsätze handelte. Manchmal verbinden sie sich netzartig

miteinander und bilden lange, schmale Maschen. Sie bestehen aus Fibrillenbündeln von deutlich wellenförmigem Verlauf, welche die gleiche dunkelrote Farbe annehmen wie die interalveolären Septa. Indessen sind sie erheblich schmäler wie die letzteren. Auch ist ihre Breite durchaus nicht konstant, sondern an ein und demselben Septum sieht man nur 1—2—3 Fibrillen, und an anderen Stellen dagegen erreichen sie die sechsfache Dicke und mehr. Ihr Verlauf ist im ganzen geradlinig, also einander parallel. In kleinen Alveolen reichen sie von einer Wand zur andern, in größeren enden sie vielfach frei, namentlich in der Mitte derselben. Vielfach finden sich in ihnen Gefäßlumina, oft noch bluthaltig, von verhältnismäßig noch bedeutender Weite, rund oder oval, und hie und da ist auch ein solches Gefäß in seiner ganzen Länge getroffen. Sie sind von einem deutlichen Endothel ausgekleidet.

Gehen wir nun zur genaueren Schilderung der rosa gefärbten homogenen Scheiden über. Die letzteren finden sich, wie bereits erwähnt worden ist, an den interalveolären Septen, sowie an ihren intraalveolär verlaufenden Fortsätzen. Namentlich die letzteren enthalten oft Blutgefäße, die mit Blut gefüllt sind. Sie sind von einem Endothel ausgekleidet. Nach außen von diesem folgt eine sehr dünne, nach van Gieson rot gefärbte Bindegewebslage, die an vielen Stellen mit den interalveolären Septen im Zusammenhang steht. Betrachten wir diese bindegewebige Schicht als Adventitia, so können wir diese Blutgefäße als Übergangsgefäße bezeichnen, die von den noch genauer zu beschreibenden homogenen Scheiden umgeben sind (s. Fig. 8, Taf. XIII). Diese hellen Scheiden sind ebenfalls, wie die dunkelroten Septa, von welligem Verlauf und liegen den letzteren häufig sehr dicht an oder sind von ihnen durch bald schmälere, bald breitere Spalten getrennt, welche gelegentlich so weit sein können wie die breiteren, intraalveolären Septa. Es ist dies dadurch veranlaßt, daß die Scheiden viel steilere und höhere Krümmungen machen. Diese Scheiden sind von wechselnder Breite, manchmal so breit wie das dunkelrote Septum, häufiger jedoch erreichen sie die drei- bis fünffache Breite derselben. Namentlich sind daran die Wellenberge beteiligt, die häufig kolben- oder kugelartig anschwellen. Im

Minimum erreicht die Breite etwa 2—3—4 μ, im Maximum bis etwa 60 μ. Als mittleres Maß kann man etwa 40 μ ansehen. Die kolben- und kugelartigen Anschwellungen betragen etwa 60 bis 80 μ und mehr. Am häufigsten sind diese beschränkten Anschwellungen da, wo die Septa Netze bilden, und da hier diese rundlichen Anschwellungen dicht nebeneinander liegen, so werden dadurch die von den Septen begrenzten Maschen sehr stark eingeengt und erhalten so eine unregelmäßig zackig sternförmige Form. Nun sind die oben beschriebenen Kugeln, wie wir gesehen haben, in evidenter Weise Produkte von epithelialen Tumorzellen. Wenn sie auch in Zusammenhang mit dem Bindegewebe stehen, so findet sich dies doch am häufigsten in den späteren Stadien und in einer verhältnismäßig geringen Zahl. Was nun die homogenen Scheiden anbelangt, so könnte man vielleicht zu der Idee kommen, daß sie durch Umwandlung des Bindegewebes der inter- sowie intraalveolären Septa entstanden sind. Dafür sprechen namentlich diejenigen Bilder, wo auf kürzere oder längere Strecken die zentrale dunkelrote Faser fehlt oder wo die homogene rosa Masse die direkte Fortsetzung eines dunkelroten Septums darstellt. Ich komme nachher auf diesen Punkt noch einmal zu sprechen und habe zunächst hervorzuheben, daß auch hier die Entstehung der homogenen Masse aus den Geschwulstzellen mit voller Sicherheit sich nachweisen läßt. Es finden sich hier nämlich Geschwulstzellen in den Alveolen und Maschen, bald dichter gelagert, bald locker liegend. Dieselben haben wechselnde Form. Diejenigen, die in der Mitte der Masche gelegen sind, sind im großen und ganzen polyedrisch. Diejenigen dagegen, welche dem Balken zunächst liegen, haben weitaus in der Mehrzahl zylindrische, seltener kubische und polyedrische Form. Diese, namentlich die zylindrischen Zellen, sitzen nach Art eines Epithels den Scheiden dicht auf und zeigen recht oft die ganz gleichen Umwandlungen des basalen Teiles ihres Protoplasmas, wie wir sie schon bei den Kugeln kennen gelernt haben. Unterhalb ihres Kerns haben sie ihr körniges Aussehen verloren, sehen vielmehr völlig homogen aus und sind mit Säurefuchsin rosarot gefärbt. Es sind also an solchen Zellen zwei Teile zu unterscheiden: ein basaler, rosa gefärbter, homo-

gener und ein nach dem Zentrum der Masche hin gelegener gelb gefärbter, deutlich gekörnter Teil. Im letzteren liegt der Kern. Die Grenze zwischen beiden verläuft im ganzen in querer Richtung. Da der eine Teil blaßrot und der andere blaßgelb ist, so ist für die Betrachtung der Grenzlinie die Ölimmersion am besten geeignet. Diese Grenzlinie ist manchmal geradlinig, in anderen Fällen aber, und zwar recht häufig, feinzackig, so daß die roten und gelben Substanzen ineinander eingreifen. Ein Umstand, der sich am besten durch die Tatsache erklärt, daß diese rosarote Substanz durch direkte Umwandlung des gelben Zellprotoplasmas entstanden ist. Die Höhe dieser rosaroten Zone ist verschieden, an einigen Zellen bildet sie einen ganz schmalen Saum von 3—4 μ Breite; an direkt danebenstehenden Zellen hat sie die doppelte oder dreifache Breite, so kann sie in höheren Graden die basalen zwei Drittel der Zellen einnehmen. Diese basalen, rosa gefärbten Teile der Zellen sind von einander durch die gleichen schmalen Spalten getrennt, welche zwischen den gelben protoplasmatischen Teilen der Zellen gelegen sind. An dieses Stadium schließen sich zunächst die Bilder an, in welchen die basalen rosa Teile der Zellen zu einem homogenen Bande zusammengeflossen sind. Dasselbe umgibt dann von nun an als eine völlig gleichförmige und selbständige Scheide den zentralen fuchsinroten, bindegewebigen Strang, während erstere, d. h. die Scheide, nach außen noch mit den Zellen in direktem Zusammenhang steht; die Zellen sind etwas niedriger, aber immer noch zylindrisch oder kubisch und reichen mit ihrem gelben Protoplasma bis an das Band heran. Auch hier ist die Grenze zwischen beiden manchmal sehr feinzackig, und dieses feinzackige Aussehen erhält sich noch zuweilen in dem sich anschließenden Stadium, in welchem die Zellen sich schon losgelöst haben. In diesem letzteren Stadium, auf welches ich jetzt zu sprechen komme, findet sich zwischen den Zellkörpern und dem homogenen Band eine Spalte, ein Umstand, der begreiflicherweise die Erkennung der nunmehr freien Oberfläche des Bandes erleichtert. Die Spalte ist sehr schmal und erscheint manchmal nur wie eine helle Linie. Die Zellen sind jetzt kürzer. Sie stellen hie und da noch Zylinder, aber von geringeren

Höhendimensionen dar, oder sie sind kubisch, polyedrisch und selbst abgeplattet. Gerade wie bei den Kugeln sind auch hier die Zellen, je niedriger sie sind, um so breiter, so daß eine abgeplattete Zelle einen Durchmesser hat, der zwei- bis dreimal größer ist als der Breitendurchmesser einer langen, schmalen Zylinderzelle. Die ganz letzten Stadien der Bänder, ebenso wie die der Kugeln (s. Fig. 9, Taf. XIII), äußern sich dadurch, daß sie vollkommen frei liegen, d. h. daß an ihrer Oberfläche keine Zellen anhaften. Wenn Zellen da sind, so liegen sie in weiter Umgebung ohne jede Beziehung zu den Bändern. Solche Bänder sind häufig netzartig miteinander verbunden. Die Maschen sind entweder leer oder mit Zellen gefüllt, die aber locker verteilt sind und in der Regel nirgends den Scheiden anliegen. Nur hie und da liegen vereinzelte oder Gruppen von Zellen den Scheiden dicht an.

Die eben geschilderten Bänder zeigen häufig ein gestreiftes Aussehen durch sehr schmal und dicht angeordnete Spalten. Die letzteren sind unregelmäßig verteilt, bald sehr dicht, bald in größerer Entfernung voneinander. Am häufigsten haben sie queren Verlauf und sind einander parallel angeordnet, seltener vereinigen sie sich unter einem spitzen Winkel. Aus der unregelmäßigen Verteilung der Spalten und namentlich aus der außerordentlich dichten Lagerung, die sie recht häufig an gewissen Stellen zeigen, läßt sich schon mit Sicherheit schließen, daß jedenfalls nicht alle den intercellulären Spalten entsprechen, sondern daß sie vielmehr als selbständige Gebilde aufzufassen sind.

Beziehung des bindegewebigen Stromas zu den Kugeln.

Die Verwandtschaft des collagenen Bindegewebes zu den Kugeln wurde bereits auf mikroskopischem Wege nachgewiesen.

Auch histologisch läßt sich ein direkter Übergang der bindegewebigen Septa in die Kugeln konstatieren, und zwar bei verschiedenen Altersstadien der letzteren, am häufigsten jedoch bei den ältesten Kugeln, die vollkommen frei liegen, weniger bei denjenigen, die noch von Zellen umgeben sind. Einige wenige Beispiele mögen dies erläutern:

1. (S. Fig. 10, Taf. XIII.) Von einem bindegewebigen, nach van Gieson fuchsinrot gefärbten, ziemlich dicken Septum lösen sich unter rechtem Winkel an einer beschränkten Stelle etwa 20 ganz dicht stehende, feine, rote Fasern ab und dringen, einander parallel verlaufend, in die Kugel ein; dann konvergieren sie gegen das Zentrum zu und bilden hier ein Netz. Von dort aus laufen sie divergierend nach der gegenüberliegenden Fläche der Kugel und enden hier in etwas wechselnder Entfernung von der Oberfläche. Diese Kugel ist von Tumorzellen umgeben, aber nicht gleichmäßig, und zwar fehlen die Zellen gerade dort, wo die Fasern in die Kugel eindringen. Es sind bald kubische, bald zylindrische Zellen. In manchen dieser Zellen geht der basale Teil des Zellprotoplasmas in die Kugel über. Also haben wir es mit einem früheren Stadium der Kugel zu tun.

2. Zwei Kugeln liegen dicht einem breiten interalveolären bindegewebigen Septum an und sind hier frei von Zellen; an den anderen Seiten aber sind sie von Zylinderzellen mit peripherisch stehenden Kernen umgeben. Einige dieser Zellen gehen direkt in die Kugel über, andere aber sind schon durch schmale Spalten von ihr getrennt. Diese Kugeln sind also gegenüber den Zellen noch nicht selbständig geworden und daher müssen sie zu den jüngeren Stadien gerechnet werden. Sie sind von einem zierlichen Netz von feinsten bindegewebigen Fasern durchsetzt, die von den ihnen dicht anliegenden interalveolären Septen sich abzweigen und die Kugel in ihrer ganzen Ausdehnung bis zur gegenüberliegenden Fläche durchsetzen.

3. Ferner sieht man, daß einige innerhalb einer Alveole gelegene homogene Kugeln so dicht liegen, daß sie sich berühren und gegenseitig abplatten. Nur vereinzelte stark abgeplattete Kerne liegen den letzteren dicht an. Diese Kugeln sind von einem schmalen roten Saum umgeben, von welchem zahlreiche feine Septen oder Fasern in das Innere der Kugel eindringen. Sie verlaufen hier radiär, sind sehr dicht angeordnet und durchkreuzen sich im Zentrum. Der die Kugel umgebende Saum hängt mit dem interalveolären bindegewebigen Septum zusammen.

4. Von einem breiten interalveolären bindegewebigen Septum spalten sich bald schmälere, bald breitere Lamellen

ab, die sich netzartig miteinander verbinden. In den meistens rundlichen Maschen ist je eine, seltener mehrere Kugeln eingeschlossen. Häufig durchkreuzen die bindegewebigen Lamellen die Kugeln. Wir haben es also hier mit ganz späten Stadien der Kugeln zu tun, da sie mit ganz wenigen Ausnahmen von keinen Zellen umgeben sind. (S. Fig. 9, Taf. XIII.)

5. Namentlich in den allerletzten Stadien, wo die Kugeln dicht aneinander liegen und von gar keinen Zellen umgeben sind, sind die von den interalveolären Septen abgezweigten Lamellen ganz dicht um die Kugel kapselartig angeordnet.

6. Ferner findet man auch solche Kugeln, die wie Beeren an einem Stiele hängen, welcher von den bindegewebigen Lamellen gebildet ist.

Zusammenfassung des 1. Falles.

Wir haben es hier der Beschreibung nach mit einer Struma maligna epitheliala, also nach dem gewöhnlichen Sprachgebrauch karzinomatöser Natur zu tun. Sie zeigt alveolären Bau. Die Alveolen sind mit polyedrischen Zellen gefüllt. Nirgends ist ein Zusammenhang der in den Alveolen eingeschlossenen Tumorzellen mit den sie umgebenden interalveolären Septen vorhanden. Das vorliegende Karzinom unterscheidet sich von den Krebsen anderer Organe bloß dadurch, daß hier die schmalen Stromabalken fast vollkommen von den meistens spaltförmigen Übergangsgefäßen eingenommen sind. Das Interessanteste bei diesem Falle ist, daß die epithelialen Tumorzellen eine meistens homogene, seltener gestreifte oder konzentrische Schichtung aufweisende Substanz, bald in Form von Kugeln, bald in Form von Bändern produzieren, welch letztere scheidenartig gefäßhaltige Bindegewebsbündel umgeben.

Unter den Kugeln unterscheiden wir der Größe nach zweierlei Gruppen: 1. größere, die auch reichlicher sind, und 2. kleinere.

Die erste Art der Kugeln sowie die Bänder resp. Scheiden sind ihrer Genese nach in eine Gruppe zu bringen. Sie sind durch direkte Umwandlung des basalen Teiles des Protoplasmas der sie kapselartig umgebenden Zellen entstanden. Dafür spricht der Umstand, daß die hellen Spalten, welche die Zellen von einander trennen, sich in die Kugeln resp. Bänder fort-

setzen. Dadurch werden die letzteren in kleine Teile zerlegt, von denen jeder einzelne nichts anderes als den basalen, aber umgewandelten Teil des Protoplasmas der zugehörigen Zelle darstellt. Mit der van Gieson-Methode färbt sich der peripherische kernhaltige Teil des Protoplasmas der Zelle gelb, der basale Teil sowie die von ihnen gebildeten Kugeln und Bänder rosarot, das Bindegewebe intensiv rot.

Die ganz kleinen Kugeln, von der Größe von roten Blutkörperchen, sind, im Gegensatz zu den großen, nicht durch direkte Umwandlung eines Teiles der sie umgebenden Zellen entstanden, sondern sie sind vielmehr als Ausscheidungsprodukt von diesen epithelialen Zellen aufzufassen. Das wird erstens namentlich dadurch bestätigt, daß man voneinander gut isolierte polyedrische Zellen findet, bei denen der größte Teil des Protoplasmas die Farbe und das Aussehen der Kugeln hat, und zweitens dadurch, daß nirgends ein direkter Übergang des Zellprotoplasmas in die Substanz der kleinen Kugeln, im Gegensatz zu den großen Kugeln resp. Bändern, nachzuweisen ist. Die Zellen sind stets scharf von den kleinen Kugeln getrennt.

Diese Kugeln und Bänder, Umwandlungs- resp. Sekretionsprodukte epithelialer Zellen, stehen, was das Merkwürdigste an diesem Falle ist, chemisch dem collagenen Bindegewebe nahe, da die meisten Methoden, namentlich die Unnasche Orceïnfärbung die gleiche braune Färbung der Kugeln wie des Bindegewebes ergibt. Auch morphologisch stehen die Kugeln sowie die Scheiden mit der reifen collagenen Substanz in Verbindung, indem von den interalveolären Scheiden Fortsätze sich ablösen und in der nahe liegenden Kugel sich baumförmig verzweigen.

Also haben wir es hier mit einer malignen epithelialen Geschwulst zu tun, deren Zellen eine nicht dem Epithel, wie es zu erwarten wäre, sondern dem collagenen Bindegewebe nahe verwandte Substanz produzieren.

2. Fall.

Die Struma stammt von einem älteren Manne und wurde von einer Privatsektion dem Pathologischen Institut übergeben. Leider kann ich keine Notizen über Krankheiten und makroskopisches Aussehen der Struma mitteilen.

Auch dieser Fall stellt eine maligne Struma epithelialer Natur dar. Es gehen von der Tumorkapsel verschieden dicke, ½ mm, 1 mm, 1½ mm und

sogar 1 cm dicke Fortsätze ins Innere und zerlegen denselben in Lappen von im Maximum 1½ cm oder noch häufiger von 3 bis 6 mm im Durchmesser. Sie sind rundlich, länglich oder polyedrisch. Von den interlobulären gefäßhaltigen Septen erstrecken sich Zweige in die Lappen hinein und zerlegen dieselben in bald rundliche, bald längliche Alveolen, die entweder nur von Tumorzellen oder von Tumorzellen und ihren Produkten, d. h. den Kugeln, oder von Tumorzellen mit einem eigenartigen Colloid, oder von Tumorzellen samt Kugeln und Colloid ausgefüllt sind. Auch hier ist eine scharfe Trennung der Tumorzellen von den interlobulären sowie interalveolären bindegewebigen Septen zu konstatieren. Nirgends ist ein Zusammenhang zwischen diesen nachweisbar, was ganz besonders für die epitheliale Natur dieses Tumors spricht. Diese Ansicht wird noch durch die Form und Anordnung der die Alveolen ausfüllenden Tumorzellen gestützt. In den Alveolen, die nur von Tumorzellen ausgefüllt sind, liegen im wesentlichen polyedrische, epithelähnliche, mittelgroße Zellen mit deutlichen, dunkel konturierten Zellgrenzen und hellem, bläschenförmigem Kern. Sie füllen die Alveolen entweder dicht aus und sind dann gleichmäßig verteilt oder sie ordnen sich durch stellenweise gerade, stellenweise unregelmäßig verlaufende schmale Spalten in Gruppen. Es ist keine Intercellularsubstanz zwischen den Zellen vorhanden, ein Umstand, der ebenfalls aus der epithelialen Natur des Tumors sich erklärt.

Auch hier sind manche Septa sehr schmal und bestehen fast nur aus Blutgefäßen unter deren Endothel eine dünne bindegewebige Lage mit meistens nur wenigen Kernen sich findet, so daß man zweifelhaft sein kann, ob man dieses Endothel samt Bindegewebe geradezu als Übergangsgefäß auffassen soll. Sie sind in manchen Lappen sehr dicht und gleichmäßig zwischen den die Kugeln umgebenden Tumorzellen verteilt. Ferner läßt sich die Analogie dieses Falles mit dem ersten in dem Entstehungsmodus, in der Verteilung, sowie in den sämtlichen Eigenschaften der von den epithelialen Tumorzellen produzierten Kugeln feststellen.

In den Alveolen mit gleichmäßig verteilten Tumorzellen und Kugeln sind die letzteren von einer Reihe radiär, kranzartig angeordneter Zylinderzellen umgeben. Diese sind bedeutend länger und schmäler als die des ersten Falles und auch viel regelmäßiger in ihrer Form. Manchmal sind diese Zellen sehr schmal, fast fadenförmig; nur der zugehörige Kern läßt an Zellen denken. Sie sind zu einem Kreise angeordnet, in dem sie gegen das Zentrum zu konvergieren. In diesen Zellen unterscheiden wir dem mikrochemischen sowie dem optischen Verhalten nach ebenfalls einen peripherischen, freien, kernhaltigen und einen basalen Teil. Der erstere nimmt am häufigsten zwei Drittel der Zelle ein, enthält einen ovalen, hellen, bläschenförmigen Kern, der in den sämtlichen Zellen fast in gleicher

Höhe, d. h. am äußersten freien Ende, liegt. Das Protoplasma ist hier feinkörnig, locker, färbt sich nach van Gieson gelb und besitzt dunkel konturierte Grenzlinien. Der basale, gegen das Zentrum des Kreises zu gelegene Teil nimmt meistens ein Drittel der ganzen Zelle ein; manchmal kann er auch bis zur Mitte der Zelle sich erstrecken. Er besteht aus einem mehr kompakten, sich nach van Gieson rosarot, mit Eosin kräftig rot, mit dem Unnaschen Orceïn-polychrom. Methylenblau schokoladebraun färbendem Protoplasma. Er differenziert sich so sehr deutlich von dem Protoplasma der anderen Hälfte der Zelle. Diese basalen Teile verjüngen sich nach unten zu immer mehr und mehr, bis ihre Spitzen im Zentrum zusammenstoßen. Anfangs sind die Zellen in ihrer ganzen Ausdehnung von hellen schmalen Spalten voneinander getrennt, so daß im Zentrum dieses Gebildes eigentlich noch keine Kugel sich findet, sondern nur die basalen, noch vollständig voneinander getrennten spitzen Enden der Zellen. Diese Anfangsstadien sind hier ungleich reichlicher zu sehen wie im ersten Fall. In jenem sind sie sehr spärlich und nur bei sehr sorgfältiger Betrachtung zu finden. Hier dagegen fallen sie sofort durch ihre enorme Zahl auf. In etwas späteren Stadien lassen sich diese hellen Spalten nur bis ungefähr zur Mitte des Radius verfolgen. Die basalen Teile sind dann vielmehr zu einem rundlichen, rosaroten Feld fast ohne Granula zusammengeflossen, welches durch etwas stärkere Färbung des Randes von den noch erhaltenen peripherischen Teilen der Zellen sich schärfer absetzt.

Bis jetzt, wie aus der Beschreibung hervorgeht, waren die Kugeln mit den sie bildenden epithelialen Zylinderzellen im Zusammenhang. Bald aber beginnt ihre Emanzipierung. Dieser Vorgang äußerst sich darin, daß auch hier eine quer verlaufende Spalte an der Grenze zwischen den freien gelben Teilen der Zellen und dem zentralen rosaroten Feld auftritt. Diese Grenze ist eine feingezackte Linie, so daß anzunehmen ist, daß die Zacken der Kugel in die des Zellprotoplasmas eingreifen. Mit der Trennung der Zellen von den Kugeln werden die ersteren immer niedriger, was als selbstverständlich erscheinen muß, da die Zellen um den basalen Teil, der sich von ihnen losgelöst hat, sich verkleinert haben.

In den allerältesten Stadien sind die Kugeln auch hier, genau wie im ersten Falle, ganz frei von Zellen; sie liegen dicht nebeneinander, stellenweise bis zur Berührung, oder voneinander durch schmale Spalten getrennt, in denen hier und da ein abgeplatteter Kern liegt. Solche Stellen sind hier zwar vorhanden, aber lange nicht so reichlich wie im ersten Falle. Hingegen vermissen wir in diesem zweiten Tumor die ganz kleinen Kugeln, die von der Größe eines roten Blutkörperchens sind, vollständig. Was die rosa Bänder anbelangt, die scheidenartig die interalveolären fuchsinroten bindegewebigen Septen umgeben, so sind sie hier lange nicht so reichlich und nicht so schön und deutlich ausgeprägt wie im ersten Falle. Sie sind hier mehr homogen und nicht von quer verlaufenden, einander parallelen Spältchen durchsetzt.

Besonders schön und reichlich sind hier die Übergangsgefäße, deren dünnen, bindegewebigen, fuchsinroten Adventitia eine homogene, ziemlich breite Schicht von den Eigenschaften der Kugel sehr dicht anliegt. Diese Schicht ist nach außen von einer Reihe Zylinderzellen umgeben. Letztere sowie die die Kugeln umgebenden Zellen bestehen ebenfalls aus zwei Teilen: (s. Fig. 8, Taf. XIII) einem freien, nach van Gieson gelb gefärbten Teil, der den ovalen, hellen, bläschenförmigen Kern enthält. Er liegt aber hier in verschiedenen Zellen verschieden hoch. Manchmal grenzt er sogar an den zweiten, gegen das Gefäß zu gerichteten Teil der Zelle an. Der letztere färbt sich nach van Gieson rosarot, mit Unnaschem Orceïn-polychrom. Methylenblau schokoladebraun. Kurz, er zeigt nicht nur die gleichen chemischen, sondern auch optischen Eigenschaften wie die basalen Teile der Zellen, welche die Kugeln umgeben. Dieser rosarote Teil ist verschieden breit: Er nimmt den vierten Teil ein oder erstreckt sich manchmal bis zur Mitte der Zelle. Die Grenze zwischen diesen beiden Teilen der Zelle ist bald verwaschen, bald eine fein gezackte, quer verlaufende Linie. Feine, helle, schmale Spalten finden sich zwischen manchen solcher Zellen im Bereiche ihrer ganzen Ausdehnung, also auch zwischen den rosaroten Teilen und reichen bis zur eigentlichen Gefäßwand, so daß an diesen Stellen diese rosarote Scheide von hellen Spalten durchsetzt ist, die nichts anderes als die

Fortsätze der zwischen den gelben peripherischen Teilen der Zellen vorhandenen Spalten sind. An anderen Zellen enden die hellen Spalten in der Peripherie dieses rosaroten Teiles. Stellenweise fehlen die Spalten, und die rosaroten Teile der Zellen sind zu einer homogenen Masse zusammengeflossen. Also entstehen die rosaroten homogenen Bänder aus den basalen Teilen der Zellen, die die Gefäße umgeben, und sind demnach als Umwandlungsprodukt eines Teiles des Protoplasmas von epithelialen Zellen aufzufassen.

Was nun den Zusammenhang der Kugeln mit dem Bindegewebe anbelangt, so findet man hier nie einen direkten Übergang der fuchsinroten Septen in die rosaroten Kugeln. Nur an äußerst spärlichen Stellen sind Kugeln, die ausschließlich Alveolen ausfüllen, so gelegen, daß je eine Kugel in einer Masche liegt. Diese Maschen sind von Fortsätzen der interalveolären Septen gebildet und sind manchmal vollkommen von der Kugel ausgefüllt, so daß sie wie Kapseln die Kugeln umgeben.

Ich hebe noch einmal die Unterschiede des zweiten Tumors von dem ersten hervor.

1. Hier finden sich im Gegensatz zum ersten Fall fast ausschließlich Kugeln in den ersten Stadien ihrer Entwicklung.

2. Man vermißt hier die ganz kleinen Kugeln von der Größe von roten Blutkörperchen.

3. Die den fuchsinroten interalveolären Septen anliegenden homogenen Bänder sind hier nur äußerst spärlich vorhanden, während sie im ersten Falle reichlich vorhanden sind und sich sogar netzförmig untereinander verbinden.

4. Hingegen sind im zweiten Falle die Übergangsgefäße mit den sie umgebenden rosaroten Bändern viel reichlicher als im ersten Falle.

5. Man findet hier gar keinen Zusammenhang der Kugeln mit dem bindegewebigen Stroma.

Alle diese Unterschiede laufen darauf hinaus, daß hier ein früheres Stadium des Tumors vorliegt, und daß die genetische Reihenfolge, in welche ich die einzelnen Stadien der Kugeln im ersten Tumor gebracht habe, wohl begründet ist.

Es bleibt mir noch übrig, das ganz eigentümliche Verhalten des Colloids dieses Falles zu besprechen. Polyedrische oder kubische Zellen sind in kleinen Alveolen durch feine bindegewebige Septa abgeschlossen. Manchmal findet man in einer Alveole nur eine aus 4 bis 6 solcher Zellen bestehende Gruppe, manchmal jedoch zwei und mehr solcher Gruppen, die nicht durch Bindegewebe, sondern nur durch eine schmale Spalte voneinander getrennt sind. In der Mitte dieser Gruppen findet sich ein Lumen von etwas wechselnder Größe. Die gegen das Lumen zu gerichtete Fläche der Zellen zeigt einen dicken, glänzenden Saum, der nach Unnas Orceïn-polychrom. Methylenblau-Methode durch dunkelschokoladebraune Farbe von dem blaßbläulichen Protoplasma sich sehr scharf abhebt. Häufig geht von diesem Saum eine Fortsetzung von gleicher Breite an der seitlichen Fläche der Zelle nach außen ab und erreicht, wenn auch selten, die Höhe der basalen Flächen der am freien Ende gelegenen Kerne, geht aber niemals bis zum freien Ende selbst. Die Säume nehmen nicht, wie man denken könnte, die ganze basale Fläche der Zellen ein, sondern sie bilden Balken, welche zwischen den Endflächen der Zellen gelegen sind. Das sieht man in allen den Fällen deutlich, wo die basalen Flächen der Zellen tangential getroffen sind. Hier zeigen die Balken ein Netz von regelmäßigen vier- bis fünfeckigen, hellen Maschen, welch letztere gerade von den basalen Flächen der Zellen gebildet werden.

Ist eine Colloidkugel, welche übrigens immer die gleichen Farbenreaktionen wie der Saum darbietet, im Zentrum vorhanden, so erhält man vielfach den Eindruck, daß von der Oberfläche derselben Leisten ausgehen in Form eines Netzwerkes von vier- bis fünfeckigen Maschen, die bis zur basalen Fläche der Zellen reichen und mit knopfförmigen Anschwellungen zwischen der Basis der Zellen endigen. Allerdings sieht man nur die Profilansicht deutlich bei Ölimmersion, d. h. also stäbchenförmige Fortsetzungen der Kugeln, welche in der Höhe der Basis der Zellen mit einer knopfförmigen Anschwellung enden.

Ist die Kugel größer, so ist sie in der Regel nur durch eine schmale Spalte von den Zellen getrennt und an der Basis der letzteren läuft eine glänzende Linie mit knopfförmiger

Verdickung. Nach van Gieson zeigen die Säume und Balken ganz die gleiche bräunlichgelbe Farbe wie das Colloid. Sehr häufig finden wir, daß die gleichen Zellen, die mit ihrem basalen Pol die collagenen Kugeln bilden, mit dem entgegengesetzten Pol die leistenartigen Verdickungen mit dem Colloid zeigen. Es liegt also ein physiologischer Unterschied zwischen den basalen rosaroten und dem peripherischen kernhaltigen Teil der Zelle vor. Dieser Umstand, daß die gleiche Zelle auch Colloid produziert, scheint mir um so wichtiger zu sein, als er jeden Zweifel an der epithelialen Natur dieses Tumors ausschließt.

3. Fall.

Dieser Fall wurde dem Pathologischen Institute mit der klinischen Diagnose Struma maligna von der chirurgischen Klinik des Herrn Professor Dr. Th. Kocher am 23. IV. 98 zugesandt.

Der Tumor stammt von einem 40jährigen Manne Friedrich Rusti. Diese Struma besteht aus zwei durch eine flache Furche voneinander getrennten Teilen. Der eine ist 10 cm lang, 6 cm dick; der andere 8 cm lang, 5 cm dick. Die Gesamtbreite beträgt 14 cm. Sie ist von einer bindegewebigen Kapsel vollständig umgeben. Die Oberfläche ist teils glatt, teils von mehr oder weniger rundlichen, 1—2 cm breiten, ½—1 cm hohen knolligen Erhebungen bedeckt. Auf der Schnittfläche erhebt sich das eigentliche Tumorgewebe über die retrahierte Kapsel stark empor. Man unterscheidet deutlich eine 2—3 cm breite peripherische, von einer mehr strangförmigen, 1—2 cm breiten, zentral gelegenen Partie. Die erstere ist prominent, wenig transparent, hellgrau-rötlich bis braungelb und enthält mehrere ziemlich scharf begrenzte, rundliche, 2—3 cm Durchmesser haltende Knoten; diese sind teils weiß, teils grau oder etwas bräunlich. Die Konsistenz des Tumors wie die der einzelnen Knoten ist weich, elastisch. Nirgends trüber Krebssaft abzustreifen. Die zentrale strangförmige Partie ist graugelb bis grünlichgelb, sehr stark transparent und gegen den oberen Rand etwas eingesunken.

Bei der genaueren mikroskopischen Untersuchung ergibt sich folgendes:

Der Tumor ist von einer im Minimum ¼, im Maximum 3½ mm dicken, kernarmen, sehr gut vascularisierten bindegewebigen Kapsel umgeben. Stellenweise sind hier die Blutgefäße so reichlich, daß die Kapsel einem kavernösen Gewebe gleicht. An einzelnen Stellen finden sich noch in derselben mehrere kleine Geschwulstherde von ½—1 mm Durchmesser, die vielleicht in Blut- oder Lymphgefäßen liegen. Das fibröse Zentrum sowie die Kapsel senden bis 1½ mm dicke Fortsätze ins Innere des Tumors hinein und zerlegen denselben in ½—2 cm große Lappen. Die größeren sind mehr rundlich, die kleineren von etwas mehr länglicher Form. Diese interlobulären Septa geben verschieden dicke Fortsätze ins Innere der

Lappen ab. Sie bilden hier ein bald vollständig, bald unvollständig geschlossenes Netz mit verschieden breiten, runden und länglichen Maschen. Stellenweise sind diese Septa fast vollkommen von den dünnen Übergangsgefäßen eingenommen. Die letzteren sind bald äußerst schmal, fast spaltförmig oder etwas breiter und in allen Richtungen durchschnitten.

Wir finden hier Stellen, die aus bald rundlichen, bald etwas länglichen, bis ½ mm großen Alveolen bestehen. Diese sind mit gleichmäßig über die ganze Alveole verteilten mittelgroßen polyedrischen Zellen mit rundem oder etwas länglichem, hellem, bläschenförmigem Kern ausgefüllt. Stellenweise finden sich rundliche Gruppen von Zylinderzellen, die um ein Zentrum in radiärer Weise angeordnet sind. In wiederum anderen Alveolen, die von schmalen, bindegewebigen Septen umgeben sind, liegen 1—2—3 Reihen von Zylinderzellen, die längsten liegen den Septen direkt an. Das Stroma dieses Tumors ist, was die Dicke und Anordnung der Septa anbelangt, demjenigen einer normalen Schilddrüse ähnlich. Die Zylinderzellen umgeben oft ein Lumen, das nach van Gieson rot gefärbtes Colloid enthält und nicht die eigentümliche Form des Colloids des 2. Falles zeigt, sondern vielmehr in Form von homogenen Zylindern die Bläschen fast vollkommen ausfüllt und nur durch eine schmale Spalte von den Zylinderzellen getrennt ist.

Also handelt es sich auch in diesem 3. Fall um einen Tumor epithelialer Natur, wie aus der Form sowie Anordnung der Tumorzellen hervorgeht. Sind es ja doch polyedrische und zylindrische Zellen ohne Intercellularsubstanz, vollständig scharf vom Bindegewebe getrennt, welches letztere ganz dem Stroma der normalen Schilddrüse gleicht. Auch in diesem Tumor finden wir die gleichen kugligen Gebilde, wie in den ersten 2 Fällen. Die Kugeln dieses Falles zeigen ebenfalls die gleichen Reaktionen. Sie färben sich mit Eosin rot, mit van Gieson rosarot, mit Unnaschem Orceïn-polychrom. Methylenblau schokoladebraun. Sie finden sich im Zentrum der zu Kreisen angeordneten Zylinderzellen. Kugeln der allerersten Stadien, wo sie noch im Zusammenhang mit den sie produzierenden Zellen stehen, sowie solche in mittleren Stadien, wo zwischen Zellen und Kugel eine schmale Spalte auftritt, sind hier vertreten. Die allerletzten Stadien der Kugeln, wo sie vollkommen frei von Zellen liegen, vermissen wir hier, wie im 2. Falle die ganz kleinen Kugeln, dann die rosaroten Bänder, welche die interalveolären fuchsinroten Septen sowie die Übergangsgefäße scheidenartig umgeben. Ferner ist auch hier, wie im 2. Falle, kein Zusammenhang der Kugeln mit dem Bindegewebe nachweisbar.

Also stellt auch der 3. Fall einen Tumor epithelialer Natur dar, dessen Zellen collagene, hyalinähnliche Kugeln produzieren. Die letzteren, genau wie bei den ersten 2 Fällen, obschon epithelialer Herkunft, zeigen mikrochemisch die Reaktionen der collagenen Substanz.

In der Literatur sind keine ähnlichen Fälle beschrieben worden. Das einzige, was ich erwähnen möchte, ist die Arbeit von Ph. Stöhr „Über die Entwicklung der Glashaut des menschlichen Haarbalges" (Anat. Anzeiger, 23. Bd., 1903).

Er zerlegt die Glashaut in zwei voneinander trennbare Lamellen: eine innere und eine äußere. Die erstere liegt den Zylinderzellen der epithelialen äußeren Haarzwiebelscheide an und soll nach ihm durch Verschmelzen von benachbarten kleinen Scheiben entstanden sein, die von den anliegenden Epithelzellen ausgeschieden werden. Die äußere Lamelle ist bindegewebiger Natur.

Stöhr kam also zu dem Resultat, daß die Glashaut des Haarbalges, die bis jetzt ausschließlich als Bindegewebsprodukt angesehen wurde, durch Zusammenschweißen von zwei Membranen entsteht, von denen nur die eine dem Bindegewebe angehört, während die andere ein epitheliales Produkt ist. Allerdings sieht er das letztere als ein Sekret der Zellen an, nicht als direkte Umwandlung des Protoplasmas. Indessen kann ich darin keinen prinzipiellen Unterschied gegenüber der Entstehung meiner Kugeln durch direkte Umwandlung des Zellprotoplasmas finden.

Am Schlusse meiner Arbeit angelangt, sei es mir gestattet, meinem hochverehrten Chef und Lehrer, Herrn Professor Dr. Theodor Langhans, für die Anregung, für die gütige Überlassung des Materials und für seine liebenswürdige und lehrreiche Hilfe während der Ausführung der Arbeit meinen tiefempfundenen und herzlichen Dank auszusprechen.

Nachtrag.

Der Beschreibung der histologischen Untersuchung ist hinzuzufügen, daß das Material in Alkohol fixiert und konserviert und in Celloidin eingebettet wurde.

Erklärung der Abbildungen auf Taf. XIII.

Die sämtlichen Figuren, nur mit Ausnahme von Fig. 5, stammen vom 1. Falle. Fig. 5 ist hingegen dem 2. Falle entnommen. Fig. 1 zeigt die Hämalaun-Eosin-, die übrigen die van Gieson-Färbung.

Fig. 1. Übersichtsbild. Kugeln mehr oder weniger die Alveolen ausfüllend. Kugeln rot (Eosin), Kerne blau (Hämalaun).

Fig. 2. Ein Stadium, das der Kugelbildung vorausgeht. Zylinderzellen in einem Kreise angeordnet. Peripherische kernhaltige Teile der Zellen gelb, voneinander durch breite Räume getrennt. Basale Teile rosarot, durch schmale Spalten voneinander getrennt. (Zeiß, Immersion $\frac{1}{12}$, Ocular 1.)

Fig. 3. Beginn der Kugelbildung, indem die schmalsten Teile der basalen Enden der Zellen im Zentrum des Kreises zusammenfließen. (Zeiß, Immersion $\frac{1}{12}$, Ocular 1).

Fig. 4. Reife Kugel im Zusammenhang mit den sie bildenden Zellen. (Seibert, Immersion $\frac{1}{12}$, Ocular 1.)

Fig. 5. Reife Kugel, die durch eine schmale, helle Spalte von den anliegenden Zellen getrennt ist. Die Trennungslinie der Kugel sowie der Zellen feinzackig. (Seibert, Immersion $\frac{1}{12}$, Ocular 1.)

Fig. 6. Späteres Stadium. Die Kugeln liegen sehr dicht. In den Spalten zwischen den letzteren vereinzelte abgeplattete Zellen. (Zeiß, Immersion $\frac{1}{12}$, Ocular 1.)

Fig. 7. Homogene, rosarote, quergestrichelte Bänder, netzartig miteinander verbunden. In der Achse der letzteren feine fuchsinrote, von den interalveolären Septen sich ablösende Fortsätze. In den Maschen, den Bändern dicht anliegend, polyedrische Tumorzellen. (Leitz, Objektiv 7, Ocular 1.)

Fig. 8. Ein Übergangsgefäß, umgeben von Tumorzellen, die radiär zum Lumen angeordnet sind. Wie in den Kugeln, die peripherischen kernhaltigen Teile der Zellen gelb, die basalen rosarot. Die sie voneinander trennenden Spalten stellenweise bis zur Adventitia verfolgbar; stellenweise fließen die basalen Teile zu einer homogenen Masse zusammen. (Seibert, Immersion $\frac{1}{12}$, Ocular 1.)

Fig. 9. Das älteste Stadium der Kugelbildung. Kugeln sehr dicht liegend, ohne Zellbelag. Die fuchsinroten, bindegewebigen Septa bilden ein Netz. In jeder Masche häufiger eine, seltener zwei Kugeln. Sie füllen die Maschen vollkommen aus. Stellenweise durchkreuzen die feinen Fortsätze die Kugeln selbst. (Zeiß, Immersion $\frac{1}{12}$, Ocular 1.)

Fig. 10. Eine Kugel, die nur noch stellenweise von Zellen umgeben ist, im Zusammenhang mit dem Bindegewebe. Es lösen sich feine, einander parallel angeordnete Fasern vom interalveolären Septum ab und verzweigen sich in der Kugel selbst. (Seibert, Immersion $\frac{1}{12}$, Ocular 1.)

XXI.

Der Greisenbogen.

(Aus dem Pathologischen Institut zu Halle a. S.)

Von

Dr. S. Fuss,

Assistenten am Pathologischen Institut zu Halle a. S.

(Hierzu Tafel XIV.)

Die ersten Arbeiten über den Greisenbogen erwähnen zwar schon Ablagerungen von Fettkörnchen als Hauptbefund, über die Lage der Körnchen sind jedoch die Angaben wenig genau und zum Teil unrichtig. Später wurde dann der Anteil von Fett an der Arcusbildung bestritten und vielmehr Einlagerungen von Hyalin oder Kalk als Ursache der Veränderung angegeben. In neuester Zeit ist zwar die erste Anschauung durch zwei Arbeiten wieder gestützt worden, doch schenken diese den Fragen nach der Herkunft des Fettes und nach der Ursache seiner Ablagerung wenig Berücksichtigung. Diese Umstände bestimmten daher meinen hochverehrten Chef, Herrn Geheimrat Eberth, mich zu einer neuen Untersuchung des Greisenbogens anzuregen, wofür ich auch an dieser Stelle meinen verbindlichsten Dank ausspreche.

Die genaueren Einzelheiten über die Geschichte der pathologischen Anatomie des Greisenbogens sind vielleicht nicht ohne Interesse.

Rudolf Virchow und Lietto Vallaro erwähnen als erste Angabe über die pathologische Anatomie des Arcus senilis eine Arbeit von Canton aus dem Jahre 1850. Hiernach besteht diese Affektion in einer Fettdegeneration der Hornhaut selbst, die gewöhnlich mit einer Fettentartung des Herzens und der Augenmuskeln einhergeht. Noch in demselben Jahre werden diese Angaben von Quain bestätigt. Außerdem fügt dieser Autor noch hinzu, daß man den Arcus senilis als diagnostisches Hilfsmittel zur Erkennung der Fettdegeneration des Herzens auffassen kann. Nach Williams, den Quain zitiert, erklärt sich das Entstehen des Arcus senilis aus dem Druck,

den die Lider auf den oberen und unteren Hornhautrand ausüben. Virchow selbst hält alle diese Angaben für berechtigt und gibt als Entstehungsursache des Arcus senilis, falls man nicht die Williamssche Erklärung annehmen will, an, daß eine gestörte Ernährung vorliegt, die in den Zuständen des Herzmuskels ihre Analogien findet. „Man könnte auch den Arcus senilis als chronische Keratitis ansprechen, allein die regressiven Vorgänge, die Verbrennungsakte gehen hier so langsam, so unmerklich vor sich, daß es wohl zweckmäßiger sein möchte, die einfache und nicht die entzündliche Form der Ernährungsstörung zu setzen." His war bei seinen Untersuchungen über den Arc. sen. zu dem Schluß gekommen, daß es sich vorwiegend um fettige Degeneration der Hornhautzellen handle. In vorgeschrittenen Fällen fand er im Bereich des Arcus senilis größere Häufchen von Körnern, in deren Mitte sich gelegentlich ein oder mehrere verkrüppelte Rudimente eines Kerns nachweisen ließen, ohne daß jedoch diese Fetthäufchen eine gemeinsame Umhüllung aufwiesen. Dagegen konnte er unzweifelhaft Hornhautzellen mit mehr oder weniger weit gediehener Fetteinlagerung auffinden, wenn er die hintersten Schichten einer Hornhaut untersuchte, in denen die Trübung des Gewebes eine geringere ist.

Von den übrigen Arbeiten aus dieser Zeit, deren Resultate mit den ebengenannten ziemlich übereinstimmen, sei noch die Dissertation von Arnold genannt. Hier findet sich auch ein ausführliches Referat über die bis 1860 erschienenen Veröffentlichungen über den Greisenbogen. Erwähnt sei noch, daß Classen Fett nur frei im Gewebe, nie innerhalb der Zellen gefunden hat. (Citiert nach Arnold.)

Den Nachweis, daß die eingelagerten Körnchen in der Tat aus Fett bestanden, führten die Autoren dadurch, daß jene sich auf Zusatz von Äther auflösten und dann die Trübung verschwand.

Während also früher eine volle Einigkeit unter allen Autoren über die pathologische Anatomie des Arcus senilis herrschte, änderte sich dieses mit der Veröffentlichung von Fuchs über die Pinguecula, nach der diese und der Arcus senilis durch die gleichen pathologischen Prozesse bedingt seien.

„Konkremente gleicher Art wie die in der Pinguecula vorkommenden, bedingen jene Trübung der Hornhaut, welche Arcus senilis heißt. Die grünlich schillernden Konkremente, welche ihn bilden, liegen zum größten Teil unmittelbar unter der Bowmannschen Membran. Man findet deren von den kleinsten, eben sichtbaren, bis zur Größe von 0,03 mm, zumeist in einfacher Lage unter der genannten Membran aneinander gereiht. Die größeren Konkremente haben sich durch Andrängen an diese Membran eine Art Nische in jene gegraben, die größten unter ihnen verdünnen die Membran sehr erheblich und drängen sie empor. Nicht aber bloß unmittelbar unter der Bowmannschen Membran finden sich die Konkremente: es gibt auch solche, welche beträchtlich tiefer mitten zwischen den Lamellen der Hornhaut liegen. In einzelnen Fällen hat F. sogar hier nur größere Gruppen von Konkrementen gefunden, während unter der Bowmannschen Membran keine vorhanden waren. Andrerseits gibt es Konkremente, welche innerhalb der Bowmannschen Membran oder sogar über ihr sich befinden..... Nirgends ist eine Beziehung der Konkremente zu den Zellen des Hornhautgewebes wahrzunehmen, die hyaline Substanz wird hier wie die gelben Schollen der Pinguecula frei auf die Oberfläche der Bindegewebsfasern (hier Hornhautlamellen) ausgeschieden. . . ."

Daß der Arcus senilis durch die Einlagerung hyaliner Massen in das Cornealgewebe bedingt sei, haben dann verschiedene Autoren angenommen; jedenfalls findet man in einzelnen größeren Lehrbüchern (Ziegler, „Lehrbuch der allgemeinen Pathologie und der pathologischen Anatomie", Schmidt-Rimpler, Lehrbuch der Augenheilkunde) nur die Fuchssche Anschauung über den Arcus senilis wiedergegeben. Andrerseits hält Knies in seinem Lehrbuch für Augenheilkunde an der alten Ansicht der Fettdegeneration fest.

Schließlich hat noch Leber in einem Fall von Arcus senilis Körnchen gefunden, die ihrer Reaktion nach oxalsaurer Kalk waren.

Aus der neusten Zeit existieren dann wieder zwei Arbeiten über die pathologische Anatomie des Arcus senilis: 1. von Takayasu, 2. von Lietto Vallaro. Beide Autoren haben

mit dem inzwischen in die mikroskopische Technik eingeführten Fettfarbstoff Sudan III ihre Untersuchungen angestellt, und beide kommen zu Resultaten, die völlig die alten Angaben von Virchow bestätigen. Takayasu gelangt zu dem Schluß, daß die Trübung des Arcus senilis ausschließlich durch eine Einlagerung von feinen Tröpfchen bedingt ist. Die Größe dieser Tröpfchen variiert, so daß die feinsten kaum mit dem Immersionssystem sichtbar sind, während die gröberen eine mehr längliche Form haben und bis zu 0.006 mm erreichen. Bezüglich der Lage dieser Körnchen gibt Takayasu an, daß sie nur in den Hornhautlamellen selbst, nie in den Interstitien zwischen ihnen sich finden. Bei stark ausgeprägten Fällen von Arcus senilis erfüllen die Körnchen die Lamellen vollkommen, während sie sonst fadenförmig angeordnet sind. Sie können die ganze Hornhaut durchsetzen bis zur Vorderfläche der Descemet-Membran, die stets davon frei bleibt. Dagegen ist die Bowmannsche Membran fast immer mitergriffen, und zwar bildet ihre Grenze peripheriewärts auch die Grenze der Körncheneinlagerungen.

Die Körnchen färben sich leicht mit Sudanlösung, etwas schwerer mit Osmium, auf Hämatoxylin, Eosin und van Giesonsche Lösung reagieren sie nicht, durch absoluten Alkohol zerfließen sie ziemlich schnell und verschwinden schließlich spurlos; in dem mit Alkohol gehärteten Präparat sind sie, wenn nicht eine Osmiumfärbung vorausgegangen ist, nicht mehr auffindbar. Aus diesen Tatsachen ergibt sich für Takayasu mit zwingender Notwendigkeit der Schluß, daß die Körnchen aus Fett bestehen.

In der Arbeit von Vallaro finden sich Takayasu gegenüber keine absolut neuen Tatsachen. Auch Vallaro hat den Arcus senilis als durch Einlagerung von Fettkörnchen bedingt gefunden. Er betont besonders den Wert der von ihm angewandten Technik, deren wesentliche Punkte darin bestehen, daß er die Färbung der in Betracht kommenden Bulbusteile im Stück, nicht im Schnitt vornimmt. Ich habe in dieser Methode keinen besonderen Vorteil sehen können. Schnitt- und Stückfärbung liefern meiner Überzeugung nach durchaus gleiche Resultate.

Eine deutliche Reaktion des Fettes auf Osmiumsäure hat Vallaro nicht beobachten können. Er führt dies auf das wechselnde Verhalten der Osmiumsäure gegen Olein einerseits, Palmitin und Stearin andererseits zurück.

Die Anordnung des Fettes innerhalb der Cornea im Sudanpräparat ist nach Vallaro etwa die gleiche, wie sie Takayasu beschreibt, nur gibt er an, daß auch in den cornealen Interstitien Fettkörnchen zu finden seien, und zwar hier an den Polen der fixen Hornhautzellen. Mit besonderer Sorgfalt hat Vallaro nach Bildern gesucht, wie sie nach Fuchs der Arcus senilis ergibt. Es ist ihm dies jedoch nur in zwei Fällen gelungen, so daß er zu dem Schluß kommt, daß hyaline Körnchen oder hypertrophische elastische Fasern nur inkonstante, accessorische Nebenbefunde sind.

Ich selbst habe zum Studium des Arcus senilis wie für die Pinguecula Material aus dem hiesigen pathologischen Institut verwandt.

Die Bulbi wurden in toto in Formol fixiert, ausgewässert und dann entweder mit dem Gefriermikrotom geschnitten und in gesättigter Sudan- oder Scharlachrotlösung[1]) gefärbt oder nach denselben Methoden behandelt, wie sie für die Pinguecula ausführlich von mir geschildert sind. Erfolgte die Färbung nach Vallaro im Stück, so verblieben die Bulbusteile in der Sudanlösung 24 Stunden, während eine genügende Färbung der Schnitte schon nach 15 bis 20 Minuten erzielt war. Aus der Farblösung kommen sie für kurze Zeit in 50prozentigen Alkohol und dann in Wasser. Von hier wurden sie für etwa 2 Minuten in eine Hämalaunlösung gebracht, ausgewässert und in Glyzerin untersucht.

Als erfolgreichste Methode zur Osmierung der Schnitte hat sich mir nach vielen Versuchen folgende herausgestellt: Kleine, in Formol fixierte Gewebsstücke werden für etwa 48 Stunden im Dunkeln in 1prozentige Osmiumsäurelösung eingelegt, darnach 24 Stunden im fließenden Wasser ausgewässert und dann mit dem Gefriermikrotom geschnitten. Die Schnitte werden einer zweiten Osmierung in der gleichen Lösung während etwa 4 Stunden auf dem Paraffinofen unterworfen. Nach abermaligem gründlichen Auswässern werden sie mit 70prozentigem Alkohol behandelt und dann in Glyzerin untersucht.

[1]) Sudan III und Scharlachrot sind meiner Überzeugung nach bezüglich ihrer Sicherheit des Fettnachweises gleichwertig. Einen kleinen Vorteil mag das Scharlachrot vor dem Sudan insofern haben, als es das Fett mehr leuchtend rot färbt im Gegensatz zu dem etwas matteren, mehr gelblichen Farbenton des Sudan.

Schließlich habe ich noch die kombinierte Darstellung der elastischen Elemente und des Fettes (nach Fischer) angewandt.

Die Ausführung dieser im übrigen ziemlich schwierigen Methode ist folgende: Man setze zu 74 ccm Resorcin-Fuchsin 26 ccm Aq. dest., bringe das Ganze zum kochen und setze der kochenden Lösung Scharlachrot oder Sudan III im Überschuß zu. In die vollständig abgekühlte und filtrierte Lösung werden die Schnitte 1 Stunde gebracht, darauf werden sie in einer heißgesättigten Lösung von Scharlachrot bezw. Sudan III in 70prozentigem Alkohol eine Viertelstunde differenziert.

Was die Schnittrichtung anbelangt, so habe ich zur Erzielung guter Übersichtsbilder Schnitte im horizontalen Meridian durch die Cornea mit einem angrenzenden Stückchen Sclera und Conjunctiva bevorzugt. Will man sich genauer über die Lage der Fettkörnchen orientieren und gleichzeitig das Verhalten der fixen Hornhautzellen sicher übersehen, so empfiehlt es sich, Flächenschnitte von der Cornea anzufertigen.

Meine Befunde decken sich im wesentlichen mit denen der beiden zuletzt erwähnten Autoren. Man sieht bei schwacher Vergrößerung, je nachdem es sich um einen mehr oder weniger stark ausgeprägten Arcus senilis handelt, die Randpartien der Cornea in diffuser Rotfärbung. Meist erstreckt sich diese durch die ganze Dicke der Cornea hindurch, am deutlichsten in deren vorderen Partien, auf welche sie sogar manchmal allein sich beschränkt. Hier dehnt sie sich auch am weitesten nach dem Pupillargebiet hin aus, läßt dieses aber ausnahmslos frei. In den tiefer gelegenen Cornealschichten verliert die Rotfärbung an Intensität, um dann wieder, je mehr man sich der Descemetschen Membran nähert, deutlicher zu werden. Sie verliert sich gegen das unveränderte Gewebe nach dem Pupillargebiet zu nur ganz allmählich in einer durchaus unscharfen Linie, die von vorn und mitten nach hinten und seitlich verläuft. Skleralwärts reicht die Rotfärbung etwa bis zum Conjunctivalansatz, ihre Grenze ist ebenfalls unscharf und wird durch eine der ersteren etwa parallel verlaufenden Linie gegeben. Dann bleibt das Gewebe aber nur für eine kleine Strecke frei. Geht man weiter seitlich bis in die Sklerallamellen hinein, so findet man auch diese wieder rot verfärbt.

Stärkere Vergrößerungen zeigen, daß die Rotfärbung durch Körnchen von wechselnder Größe bedingt ist. Diese liegen vorwiegend in den Corneallamellen selbst und kommen nur selten in den Interstitien vor (Taf. XIV, Fig. 2).

Bis hierher lassen sich die Verhältnisse gut an den Meridionalschnitten übersehen. Feinere Details erkennt man besser an den Flächenschnitten. Sind sie einigermaßen dünn, so tritt an den Lamellen der Cornea auch deren Zusammensetzung aus Fibrillen einigermaßen deutlich hervor. Man sieht, wie die Fettkörnchen innerhalb der Lamelle in Reihenform parallel den Fibrillenzügen angeordnet sind. Diese schnurgeraden Körnchenreihen, die sich oft zu mehreren innerhalb einer Lamelle vorfinden, lassen kaum einen Zweifel über ihre Lage zwischen den Fibrillen (Taf. XIV, Fig. 1). Es sind besonders die feinsten Körnchen, die diese typische Anordnung haben, die größeren liegen mehr unregelmäßig, manchmal, wenn auch selten, auch in den Cornealinterstitien. Dabei habe ich entgegengesetzt den früheren Beobachtungen keine Beziehungen zwischen Körnchen und Hornhautkörperchen finden können. Die nächste Umgebung der Kerne ist nie besonders stark von ihnen eingenommen. Die Kerne und das Protoplasma der Hornhautkörper, soweit es bei den gewöhnlichen Kernfärbungen sichtbar wird, erscheinen unverändert. Die Möglichkeit, daß die Körnchen in den feinsten Ausläufern des Zellprotoplasmas gelegen sind, ist ja nicht unbedingt auszuschließen, aber merkwürdig bliebe dann ihre deutliche reihenförmige Anordnung parallel den Fibrillen. Ich bin darum der Ansicht, daß die Körnchen zuerst innerhalb der Lamellen zwischen den Fibrillen auftreten, um dann erst später durch Verschiebungen und Konfluieren größer zu werden und in die Interstitien zu gelangen, so daß in Wahrheit keine Beziehungen zu den zelligen Elementen vorhanden sind

Bei dieser Gelegenheit möchte ich erwähnen, daß Takayasu zwar ausdrücklich behauptet, die Körnchen kämen nur innerhalb der Lamellen vor, andererseits aber sagt, daß sie sich an den Polen der Hornhautzellen fänden. Vielleicht wollte er mit seiner ersten Behauptung nur sagen, daß die Körnchen nicht frei zwischen den Lamellen vorkämen, wohl aber außerhalb derselben in den fixen Hornhautzellen.

Die Bowmannsche Membran ist in allen Fällen stark beteiligt. In ihr liegen die feinsten Körnchen ganz dicht, so daß sie für eine kurze Strecke vollständig rot gefärbt erscheint.

Selbst mit dem Immersionssystem läßt sich nicht die ganze Rotfärbung in Körnchen auflösen. Nur dort, wo die Membran

gegen die Substantia propria grenzt, erkennt man sie wieder einzeln. Nach oben gegen das Epithel zu bleibt zwischen den Epithelzellen und der beginnenden Rotfärbung immer ein schmaler heller Streif deutlich nachweisbar, unter diesem, also dort, wo die Membran rotgefärbt ist, sind auch wieder einzelne Körnchen sichtbar, jedoch wird auch hier die Färbung bald diffus. Da die Sudanreaktion als absolut beweisend für Fett anzusehen ist, so nehme ich an, daß innerhalb der Membran derartig feine Körnchen liegen, daß sie wegen ihrer Kleinheit und ihrer dichten Lage nicht als solche zu isolieren sind.

Den Angaben von Takayasu bezüglich des Verhaltens der Descemetschen Membran kann ich nicht ganz beistimmen. In Fällen von sehr stark ausgeprägtem Arcus senilis habe ich auch sie mit Körnchen beladen gefunden.

Läßt man zu einem ungefärbten oder mit Sudan behandelten Schnitt Äther oder absoluten Alkohol zufließen, so kann man unter dem Mikroskop beobachten, wie die Körnchen zerfließen und dann völlig verschwinden.

Die osmierten Schnitte geben die gleichen Bilder wie die in Sudan gefärbten. Die Körnchen erscheinen grau bis schwarz gefärbt. Es treten hierbei besonders die feinsten reihenweis interfibrillär liegenden deutlich hervor. Zur Herstellung von Übersichtspräparaten empfiehlt sich jedoch mehr das Sudan wegen der leuchtenden Rotfärbung. Behandelt man ein Gewebsstück nach den gewöhnlichen Einbettungsmethoden, so ist von den an den Gefrierschnitten sichtbaren Körnchen nicht das Geringste mehr nachweisbar. Das Hornhautgewebe erscheint bis auf die Schrumpfung, die es durch die Wasserentziehung durchgemacht hat, völlig intakt.

Die von Fuchs beschriebenen Konkremente nachzuweisen ist mir niemals gelungen. Ob sie Nebenbefunde darstellen, oder ob es sich dabei um Bildungen handelt, die eigentlich zu einer Pinguecula gehören, die sich bis in die Cornea hineinerstreckt, will ich unentschieden lassen. ich halte aber letzteres für wahrscheinlich.

Kalkablagerung habe ich ebenso wie Takayasu und Vallaro niemals nachweisen können.

Wenn es demnach als sicher angesehen werden kann, daß der Arcus senilis durch das Auftreten von feinen Fettkörnchen innerhalb der Hornhaut bedingt ist, so bleibt noch die Frage nach der Herkunft dieses Fetts und nach der Ursache seines Auftretens zu lösen. Am unwahrscheinlichsten ist die Herkunft von fettig metamorphosierten Hornhautelementen. Als solche kämen in Frage die bindegewebigen Teile, das heißt die Fibrillen und die Hornhautkörperchen. Die ersteren fallen von vornherein insofern außer Betrachtung, als meines Wissens eine Umwandlung von collagenem Gewebe in Fett außerhalb des Bereichs der Möglichkeit liegt, zum mindesten noch nie beobachtet worden ist. Gegen eine Degeneration der Hornhautkörperchen spricht mancherlei. Einmal ist es ja durch die Untersuchungen der letzten Zeit zweifelhaft geworden, ob eine Fettdegeneration von Zellen im Virchowschen Sinne überhaupt stattfindet, und dann ließe sich der Umstand schwer mit einer solchen in Einklang bringen, daß man kaum eine Hornhautzelle sieht, die nicht völlig intakt erschiene. Man wäre also gezwungen, anzunehmen, daß die Zellen vollständig durch Fettkörperchen ersetzt seien. Aber das Fehlen jeglicher Übergangsbilder spricht gegen diese Annahme. Es bleibt also nur noch die Möglichkeit, daß das Fett in die Cornea eingeschleppt ist. Auch dies könnte auf zwei verschiedene Weisen geschehen. Wenn man annimmt, daß im Alter das Cornealepithel nicht mehr imstande ist, seine volle Funktion zu versehen, so ließe es sich vorstellen, daß es einen Durchtritt von Substanzen, die sich physiologischerweise stets auf seiner Oberfläche befänden, gestattete. Unter diesen findet sich zweifellos auch Fett. Unwahrscheinlich erscheint mir ein solcher Durchtritt aber aus zwei Gründen. Einmal sind mikroskopisch an den Epithelien keine pathologischen Veränderungen nachweisbar, und dann ist es mir nie gelungen, zwischen ihnen Fetttröpfchen zu finden. Sie waren ganz im Gegenteil von der stark verfetteten Bowmannschen Membran durch eine helle, fettfreie Zone abgetrennt. Es bleibt demnach als letzte Möglichkeit die Einfuhr der Fettkörnchen mit dem Säftestrom.

Ich möchte hier darauf hinweisen, daß der Greisenbogen insofern eine gewisse Sonderstellung in der Pathologie einnimmt,

als es sich bei ihm nur um ein Auftreten von Fettkörnchen frei im Gewebe, das heißt außerhalb der Zellen, handelt. Derartige Vorgänge sind bisher nur wenig beobachtet, zum mindesten nur wenig berücksichtigt worden. Dietrich hat eine interstitielle Lage von Fettkörnchen an steril entnommenen Gewebsstückchen beobachtet, die er in die Bauchhöhle von Versuchstieren implantiert hatte. Ferner erhellt aus den Abbildungen von Fischer, daß auch er bei Lipämie im Bindegewebe freie Fettkörnchen gesehen hat. Ebenso spricht auch Löhlein vielfach von Fetttröpfchen im Zwischengewebe. Alle diese Befunde lassen sich aber insofern nicht mit der Fettablagerung im Greisenbogen identifizieren, als sie immer nur neben gleichzeitig vorhandenem intracellulär gelegenem Fett sich fanden.

Wenn die Anschauung Lebers bezüglich der Ernährung der Cornea die richtige ist, so ist ihr Stoffwechsel ein außerordentlich geringer. Zur Erhaltung ihrer Durchsichtigkeit an sich ist, wie verschiedentlich (Coccius und Wangemann) gezeigt wurde, „keine Stoffzufuhr" nötig. Danach brauchten also die Hornhautfibrillen nur in ihrem normalen Feuchtigkeitsgehalt erhalten zu bleiben. Auch die Hornhautkörperchen faßt Leber als ruhende Zellen auf, die ebenfalls nur sehr wenig Ernährungsmaterial bedürfen. Dieses wird der Hornhaut durch Filtration aus den umliegenden Conjunctivalgefäßen zugeführt, soweit der vorhandene Druck ausreicht, und gelangt dann weiter durch Diffusion an den Ort seiner Bestimmung, ohne daß es dafür präformierte Lymphwege gäbe. Hiernach läge es nahe, die Ursache für die Ablagerung der Fettkörnchen in einer abnormen Zusammensetzung der Ernährungsflüssigkeiten zu suchen. Wichtig wäre in dieser Beziehung das Vorkommen des Greisenbogens bei Lipämie. Andrerseits ist bisher noch nicht nachgewiesen, daß im Alter das Blut einen höheren Fettgehalt besitzt als in der Jugend.

Will man nun die Ursache der Fettbildung in die Hornhaut selbst verlegen, so begegnet man auch hier Schwierigkeiten. Die Hornhautkörperchen erweisen sich als völlig intakt und fettfrei. Man müßte also den Hornhautfibrillen den wesentlichen Anteil an der Fettablagerung zusprechen, sei sie nun

als Synthese aus den im Serum vorhandenen Fettkomponenten oder als Abspaltung aus den dort ebenfalls vorkommenden höheren esterartigen Verbindungen anzusehen. Dies ließe wieder darauf schließen, daß auch der Hornhautgrundsubstanz ein größerer Anteil an dem Stoffwechsel zuzusprechen sei, als es nach den Leberschen Darstellungen den Anschein hat.

Vielleicht sucht man am richtigsten die Ursache für die Fettablagerung in Circulationsstörungen, wie sie sich im Alter ja sehr wohl denken lassen. Hagemeister hat nachgewiesen, daß eine Fettbildung dann zustandekommt, wenn an Fettkomponenten reiche Lymphe Gewebe durchströmt, welches unter ungünstigen Circulationsverhältnissen steht. Das Fett wird dann dort durch synthetische Tätigkeit des Protoplasma gebildet. Nimmt man nun an, daß aus irgendwelchen Gründen die Lymphe reicher an Fettkomponenten ist und nur träge und langsam der Cornea zugeführt wird,. so wären dort die Bedingungen für eine Ablagerung gegeben. Bemerkenswert ist dann freilich immer noch das Freibleiben der Hornhautkörperchen, so daß es den Anschein hat, als ob der eigentlichen Grundsubstanz ein größerer Anteil am Stoffwechsel zukäme, als Leber lediglich zugeben möchte, falls man nicht funktionelle (trophische) Störungen der Hornhautzellen verantwortlich machen will.

Wenn ich am Schluß die pathologische Anatomie des Greisenbogens und des Lidspaltenfleckes miteinander vergleiche, so ergibt sich, daß beide zwei gänzlich voneinander verschiedene Affektionen sind. Während die Vorgänge, die zur Bildung des Arcus senilis führen, wie es scheint, ihre Ursache in Ernährungsstörungen haben, lassen sich bei Pingueculabildung, besonders in deren ersten Anfängen, Veränderungen erkennen, die als Reaktionen auf gewisse Reize aufzufassen sind. Wenigstens scheint es mir, als könnte man die Anfangsstadien der Pingueculabildung, so besonders die seröse Durchtränkung, Zellinfiltration und Wucherung der bindegewebigen Bestandteile der Conjunctiva so auffassen. In den späteren Stadien treten dann die Degenerationsvorgänge — hyaline und elastoide Entartung des neugebildeten Gewebes — hinzu. Bei dem Arcus senilis hingegen findet man keine Wachstumsvorgänge, er setzt

sogleich mit dem Auftreten des Fettes ein und unterscheidet sich in seinen früheren und späteren Stadien nur durch die geringere oder größere Menge der Fettkörnchen.

Auch das klinische Bild beider, Pinguecula und Arcus senilis, weist Verschiedenheiten auf. Die Pinguecula ist meist bei Männern anzutreffen, und zwar vorwiegend bei solchen, die sich viel im Freien aufhalten und so den Unbilden der Witterung am meisten ausgesetzt sind. Sie kommt außerdem keineswegs nur im hohen Alter vor. Für sie lassen sich sehr wohl als Ätiologie die von Fuchs angegebenen Momente: äußere Schädlichkeiten, verbunden mit Seneszens der Gewebe, annehmen.

Anders der Arcus senilis. Bei seinem Vorkommen läßt sich zunächst kein Unterschied der Geschlechter konstatieren. Er ist mit verschwindend wenigen Ausnahmen an ein hohes Alter gebunden, Beschäftigung und Lebensweise der Individuen haben keinen nachweisbaren Einfluß auf sein Vorkommen, so daß er als reine Altersveränderung, bedingt durch Ernährungsstörungen, aufzufassen ist.

Am Schluß meiner Arbeit erlaube ich mir, meinem verehrten Chef, Herrn Geheimrat Eberth für die freundliche Unterstützung und für das liebenswürdige Überlassen der von ihm ausgeführten Abbildungen meinen verbindlichsten Dank auszusprechen.

Literatur.

Arnold, Über die Conjunctiva und den Greisenbogen. Heidelberg 1860. Dissertation.

Canton, The lancet 1850, Mai (citiert nach Virchow).

Dietrich, Experimente zur Frage der fettigen Degeneration. Münch. Med. Wochenschr. 1904, Nr. 34, S. 1510.

Fischer, Über Lipämie und Cholesterämie, sowie über Veränderungen des Pankreas und der Leber bei Diabetes mellitus. Dieses Archiv Bd. 172, S. 30.

Hagemeister, Beiträge zur Kenntnis des Fettschwundes und der Fettbildung in ihrer Abhängigkeit von Circulationsstörungen. Dieses Archiv Bd. 172, S. 72.

His, Beiträge zur normalen und pathol. Anatomie der Cornea. Basel 1856, und Würzburger Sitzungsber. 1853 (cit. nach Takayasu).

Knies, Grundriß der Augenheilkunde, 3. Aufl., 1892.

Leber, Der gegenwärtige Stand unserer Kenntnisse vom Flüssigkeitswechsel des Auges. Anat. Hefte II. Abt. „Ergebnisse", 1894, S. 144.
Derselbe, Circulations- und Ernährungsverhältnisse des Auges. Handbuch der gesamten Augenheilkunde von Gräfe-Sämisch, Leipzig 1903, 2. Aufl.
Löhlein, Über Fettinfiltration und fettige Degeneration der Niere des Menschen. Dieses Archiv Bd. 180, S. 1.
Lubarsch, Fettdegeneration und Fettinfiltration. Ergebnisse der allg. Path. und pathol. Anat. des Menschen und der Tiere. III. Jahrg. 1896.
Müller, Histologische Untersuchungen über die Cornea. Dieses Archiv Bd. 41, S. 110.
Quain, Med.-chir. Transact. 1850. Bd. 33, S. 161 (citiert nach Virchow).
Schmaus, Grundriß der pathol. Anatomie, 6. Aufl., 1901.
Schmidt-Rimpler, Augenheilkunde und Ophthalmoskopie, 7. Aufl., 1901.
Takayasu, Beiträge zur pathol. Anatomie des Arcus senilis. Arch. f. Augenheilk. 1901, Bd. 43, S. 154.
Vallaro, Sulla Anat. pathol. dell' Arco senile. Pavia 1903.
Virchow, Über parenchymatöse Entzündung. Dieses Arch. Bd. 4, S. 261.
Ziegler, Lehrbuch der allgem. Path. und pathol. Anat., 9. Aufl., 1898.

Erklärung der Abbildungen auf Taf. XIV.

a Hornhautkörper, b Fettkörnchen, c Hornhautbündel.

Fig. 1. Flachschnitt durch eine formolisierte und gefrorene Hornhaut nach Sudanfärbung. Glyzerinpräparat. Vergr. 1000fach. Apochromat.

Fig. 2. Senkrechter Schnitt durch eine formolisierte, dann osmierte gefrorene Hornhaut. Glyzerinpräparat, Vergr. 1000fach. Apochromat.

XXII.

Vier Fälle von pathologischer Blutbildung bei Kindern. (Bantische Krankheit? Syphilis?)

(Aus dem Pathologischen Institut zu Marburg.)

Von

Dr. G. Swart,

Volontärassistenten am Institute.

Neben den Geweben, die während des ganzen Lebens die Regeneration des Blutes vollziehen, besitzen manche Organe nur in der foetalen Entwicklungsperiode die Fähigkeit, sowohl rote wie weiße Blutkörperchen zu erzeugen. Der Zeitpunkt, mit welchem der Blutbildungsprozeß in diesen abschließt, ist

zwar nicht genau normiert, doch fällt er meist mit dem Beginn des extrauterinen Lebens zusammen. So finden sich in der Leber der Neugeborenen fast stets noch kleine blutbildende Herde, die gewöhnlich im Laufe der ersten Wochen schwinden. Um so auffälliger muß es erscheinen, wenn diese Organe ihre blutbildende Fähigkeit überhaupt nicht verlieren oder sie wiedererlangen. Ein solches Wiederaufflackern des blutbildenden Prozesses in der Leber wird ja für die Leukämie schon längst angenommen (M. B. Schmidt) und ist auch für seltene Formen der Knochenmarkserkrankungen, z. B. für diffuse osteoplastische Karcinomatose und Osteosklerose sichergestellt worden (Askanazy.)

Davon weichen nun die gleich zu beschreibenden Fälle bei Neugeborenen und Kindern ab, insofern es sich hier mehr um eine Verlängerung oder pathologische Verstärkung als um ein Wiedererwachen der hämatogenetischen Funktion handelt.

Im Laufe des letzten Halbjahres kamen im hiesigen Institut zwei kindliche Leichen zur Sektion, die makroskopisch zur Diagnose Anaemia splenica führten. Und etwa zu gleicher Zeit wurden die Organe von zwei auswärts secierten Kindern zur Untersuchung eingesandt, die mikroskopisch denselben Befund feststellen ließen wie die beiden Fälle von Anaemia splenica. Es handelt sich um eine abnorme Blutbildung in den kindlichen Organen, die man vielleicht als Rückschlag in die foetale Entwicklungszeit auffassen kann. Da ich nun ganz ähnliche Bilder bei der Untersuchung dieser Fälle gesehen habe, wie Borissowa[1] sie als charakteristisch für die Bantische Erkrankung hinstellt, während nach Hecker und Erdmann gleichartige Veränderungen bei kongenitaler Syphilis beobachtet werden, so halte ich eine Veröffentlichung dieser Fälle, in denen kein Beweis für Syphilis erbracht werden konnte. wohl für berechtigt. Meinem hochverehrten Lehrer und Chef, Herrn Professor Aschoff, und dem I. Assistenten, Herrn Privatdozenten Dr. Schridde, sage ich meinen besten Dank für die Überlassung des Materials und Unterstützung bei der Arbeit.

Es handelt sich in den vier Fällen um Kinder weiblichen Geschlechts, und zwar betrifft ein Fall ein Neugeborenes, das älteste Mädchen ist 1¼ Jahr alt. Zunächst in Kürze die klinischen Daten und den Sektionsbefund des ersten Falles.

Übersandte Organstücke (Milz, Leber, Niere, Pankreas) eines 1¼ jährigen Mädchen von Dr. M. aus Br. J.-Nr. 767. 1904.

Das Kind erkrankte ziemlich akut mit Anschwellung des Leibes und allgemeiner Mattigkeit und Appetitlosigkeit im März 1904, bis dahin war es ein gesund aussehendes kräftiges Kind gewesen. Allmählich wurde der Leib immer dicker, das Kind immer hinfälliger. Im Mai konstatierte ein Arzt eine deutliche Milz- und Lebervergrößerung ohne Ascites und ohne Drüsenschwellungen. Als es im Juni untersucht wurde, war es stark anämisch, der Puls klein, die Temperatur wie auch früher normal. Der Leib war enorm aufgetrieben und weich. Die Milz reichte bis zur Spina iliaca ant. sup. und bis zur Linea alba. Der untere Leberrand stand zwei Querfinger unterhalb des Nabels. Die Leber füllte das ganze Epigastrium aus und reichte nach links bis zur Mamillarlinie. Drüsentumoren oder Ascites waren nicht vorhanden, jedoch Oedeme bis zur Mitte beider Unterschenkel. Der Urin war hell und klar, ohne Saccharum, enthielt nur wenig Albumen, aber keine Zylinder oder andere Formelemente. Das Blut war sehr dünnflüssig, geringe Poikilocytose, aber keine Leukämie. Die Aufnahme in das Krankenhaus wurde von den Angehörigen verweigert. Der Exitus trat am 8. Juli plötzlich ein. Die Sektion der Bauchhöhle ergab: erhebliche Anämie der sämtlichen Organe; Milz stark vergrößert, die Maße längs 21,0, quer 11.0 cm, Konsistenz sehr derb; die Leber stark vergrößert und sehr derb, die Maße quer 24,0, Höhe des rechten Lappens 12 cm. Das Pankreas vergrößert und von fester Konsistenz, ebenso die Nieren. Geringer Ascites, keine Drüsenschwellungen.

Was zunächst die Technik anbetrifft, so wurden die Präparate durchweg in Formol-Müller (10 Teile Formol auf 90 Teile Müllerscher Flüssigkeit) fixiert und in Paraffin eingebettet. Die Schnittdicke betrug 4 bis 10 μ. Zur Färbung verwandte ich Hämatoxylin-Eosin, van Gieson, polychromes Methylenblau (mit Unnascher Differenzierung), Pyronin (nach Pappenheim), Alaunkarmin, die elastische Fasernfärbung nach Weigert, die Fibrinfärbung nach Weigert und die Kernstrukturfärbung mit Eisenalauncochenille.

Das Lebergewebe ist mit schwacher Vergrößerung deutlich als solches zu erkennen, jedoch sind die Leberzellbalken stark verschmälert, zwischen den einzelnen Zellgruppen in einem Balken klaffen breite Lücken. Die zentralen Venen erscheinen ziemlich weit; in den erweiterten Leberkapillaren erkennt man nur sehr wenig rote Blutkörperchen, dagegen sind sie angefüllt mit kleinen (bei Hämatoxylin-Eosinfärbung tiefblau tingierten) zelligen Gebilden. Die Leberzellkerne sind gut gefärbt und zeigen keine Zerfallserscheinungen, viele Leberzellen sind anscheinend verfettet, da sie zahlreiche kleinere und größere Lücken in ihrem Protoplasma enthalten. Bei stärkerer Vergrößerung erweisen sich die erwähnten kleinen Zellen

als blutbildende Zellen, wie man sie in den Organen von Neugeborenen, besonders der Leber, zu sehen gewohnt ist. (M. B. Schmidt, Saxer, Erdmann.) Ich werde sie nach dem Vorbilde Saxers als Übergangszellen bezeichnen, da sie nach Saxer aus den primären Wanderzellen hervorgehen und weiße und rote Blutkörperchen bilden. Diese Übergangszellen, die in der Leber des Neugeborenen noch regelmäßig nachzuweisen sind, stellen Saxers Übergangszellen zweiter Ordnung dar, sie bilden beim Foetus die sog. Bruträume in der Leber. Sie besitzen etwa die Größe eines roten Blutkörperchens, der Kern ist kreisrund und enthält außerordentlich viel chromatische Substanz, so daß er selbst bei sehr starker Differenzierung keine Struktur erkennen läßt. Das Protoplasma ist nur äußerst gering entwickelt, meist kaum wahrnehmbar. In meinen Präparaten liegen sie teils einzeln, teils dichtgedrängt in den Kapillaren und sind in enormer Menge vorhanden. Außerdem treten nun viele große Kerne hervor, die bläschenförmig und hell erscheinen. Die Kernmembran ist äußerst scharf, das Chromatingerüst spärlich, aber gut zu erkennen. Im Verhältnis zu den anderen Blutzellen ist das Protoplasma hier ziemlich reichlich vorhanden, von mannigfacher Gestalt, bald rundlich, bald mit Ausläufern versehen. Meist liegen diese Zellen vereinzelt oder zu zweien, jedoch kommen auch Stellen vor, wo sie zu vier oder mehr beisammen sind. Ihre Lagerung zu den übrigen Bestandteilen des Lebergewebes ist verschieden, bald liegen sie sicher in den Kapillaren, von dem Leberparenchym durch deutliche Endothelzellen getrennt, sehr häufig fehlen jedoch diese. Die großen Zellen, die ich aus gleich zu erörternden Gründen kurzweg „primäre Wanderzellen“ nennen werde, sind in tiefen Buchten gelegen, die in die Leberzellbalken hineingehen. Manchmal findet man auch Stellen, wo sie entfernt von den Kapillaren ganz von den eigentlichen Leberzellen eingeschlossen sind. Die Kerne sind durchweg rund, bisweilen etwas oval. Sie übertreffen die Leberzellkerne um das Doppelte an Durchmesser, jedoch kommen auch kleinere Formen vor. Einzelne zeigen deutliche große runde Nucleoli, die sich mit Eosin tingieren. Im allgemeinen ist die Chromatinsubstanz in feinen Fäden angeordnet, die in allen Richtungen den Kern zu durchziehen scheinen. Die feinen, punktförmigen Chromatinanhäufungen kann man beim Drehen der Mikrometerschraube in die Tiefe verfolgen. Doch scheint an der Kernmembran sich der größte Teil der Chromatinsubstanz zu befinden. Recht häufig sind Kernteilungsfiguren in allen Stadien an den großen Zellen zu bemerken.

Wenn ich diese Zellen primäre Wanderzellen nenne, so schließe ich mich an Saxer (a. a. O.) an, der die Stammform der roten und farblosen Blutelemente so bezeichnet. Ich konnte ebenso wie Erdmann dieselben Zellen in der Leber von Foeten aus dem 2., 3., 4., 5., 6., 7. und 8. Monat nachweisen. Sie zeigten stets dasselbe Verhalten und dieselbe Form. Auch hier liegen sie teils intra- teils extrakapillar. In den Leber-

präparaten eines 4monatigen Foetus traf ich sie besonders reichlich an, während sie in den späteren Monaten spärlicher werden. Doch findet man sie auch noch in der Leber des normalen Neugeborenen. Dann scheinen sie ganz zu verschwinden. In Leberschnitten von älteren Kindern habe ich sie nicht gesehen.

Ferner kommen in der Leber des besprochenen Falles manche Zellen vor, die eine Zwischenstufe zwischen den großen primären Wanderzellen und den kleinen Übergangszellen darzustellen scheinen. Hier ist der Kern reicher an Chromatin, immerhin läßt sich aber eine fädige Anordnung desselben feststellen. Die Protoplasmamenge ist etwas geringer als bei den primären Wanderzellen.

Die Färbung mit polychomem Methylenblau bietet einen besonders scharfen Kontrast zwischen dem hellblauen Leberparenchym einerseits und den primären Wanderzellen und Übergangszellen andererseits, die tiefblau erscheinen. Es macht fast den Eindruck, als ob die primären Wanderzellen den Plasmazellen verwandt wären. Leider war es nicht möglich, durch die Art der Konservierung und Fixierung des Materials, die spezifischen Granulafärbungen vorzunehmen. Ich muß es daher unentschieden lassen, ob diese primären Wanderzellen besondere Granula besitzen. Die Kernstrukturfärbung mit Eisenalauncochenille läßt die Übergangszellen tief grauschwarz, während die primären Wanderzellen hellgrau hervortreten, das Chromatingerüst zeichnet sich äußert scharf ab, das Protoplasma ist nur schwach angedeutet. Bei einigen der primären Wanderzellen ist ein hellerer Hof rings um den Nucleolus im Kern deutlich zu erkennen. Übergänge zwischen den sog. primären Wanderzellen und den Leberzellen, wie sie Hecker für die syphilitischen Lebern beschreibt, habe ich ebensowenig wie Erdmann gesehen.

Das Bindegewebe und die Fasern der Glissonschen Kapsel sind nicht vermehrt, von einer intra- oder interlobulären Wucherung ist nichts zu erkennen, vielmehr entspricht das klare Hervortreten der Radiärfasern ganz dem Bilde der normalen Leber eines Kindes im ersten Lebensjahr. Von einer kleinzelligen Infiltration des periportalen Gewebes mit Lymphocyten und Leukocyten ist nichts zu bemerken, auch alle sonstigen Zeichen einer kongenitalen Lebersyphilis (Gefäßveränderungen) fehlen.

Bei Betrachtung der Milzpräparate vermißt man jeden Unterschied zwischen Pulpa und folliculärem Abschnitt, das Gewebe ist deutlich reticulär mit Quer- und Längsschnitten von venösen Kapillaren, die Lücken und Maschen des Reticulums sind angefüllt mit einem bunten Gemisch der verschiedensten Zellen. Neben roten Blutkörperchen und zahlreichen eosinophilen Leukocyten finden sich massenhaft die kleinen Übergangszellen und die primären Wanderzellen, wie sie in den Leberpräparaten beschrieben sind. Eine bestimmte Anordnung vermochte ich in der Lage-

rung dieser Zellen nicht festzustellen. Trotzdem ich besonders darauf achtete, konnte ich nicht zu der Ansicht kommen, daß sie in den venösen Kapillaren in besonderer Menge auftreten, vielmehr liegen sie größtenteils im Reticulum. Sie liegen häufig zu zweit, das Protoplasma berührt sich, ohne daß sich eine scharfe Zellgrenze erkennen läßt. Kernteilungsfiguren lassen sich zahlreich auffinden. An einigen wenigen, die sich durch besondere Größe auszeichnen, bemerkt man in dem ziemlich dunklen, körnigen Protoplasma einen hellen Fleck, so groß wie sonst der Kern ist (Degenerationsform?), von einer Kernmembran ist nichts zu erkennen. Andere wieder zeigen einen ziemlich dunklen Kern mit zahlreichen Einkerbungen, ihr Protoplasma ist ganz feinkörnig und läßt kaum einen Zusammenhang erkennen. Bisweilen findet man Riesenzellen, welche deutlich den Charakter der Knochenmarksriesenzellen mit großem sprossenden Kern aufweisen. Die übrigen Pulpaelemente bieten nichts Besonderes. Auffallend ist an einigen Stellen die Größe der Endothelien der venösen Kapillaren, die wie geschwollen aussehen. Auch ihr Kern ist erheblich vergrößert und kreisrund, fast genau dem der primären Wanderzellen gleichend. Jedoch habe ich nie eine Mitose gefunden, auch keine Ablösung der Endothelien von der Gefäßwandung.

Bei der Färbung mit dem van Giesonschen Gemisch ergibt sich eine Vermehrung und Verdickung des reticulären Gerüstes, auch die Wandung der größeren Gefäße erscheint verdickt. In der Nähe der Gefäße liegen die primären Zellen häufig in größerer Menge, auch in ihrem Inhalt lassen sie sich nachweisen.

In der Niere sieht man die Epithelien der geraden und gewundenen Harnkanälchen stark geschwellt, in denselben Eiweißzylinder, jedoch sind die Kerne der Zellen noch größtenteils gefärbt. Sowohl im Mark wie in der Rinde liegen im Interstitium kleinere und größere Herde von zelligen Gebilden, die schon bei schwacher Vergrößerung deutlich hervortreten. Sie bestehen aus Lymphocyten und wenigen Leukocyten. In der Rindenschicht findet man in manchen Kapillaren, jedoch an ziemlich eng begrenzten Stellen, Übergangszellen. Die primären Wanderzellen konnte ich hier nicht nachweisen; wie weit diese Verhältnisse von den normalen abweichen, werde ich bei dem späteren Überblick erörtern.

Im Pankreas ist von einer entzündlichen Infiltration oder Bindegewebsvermehrung nichts zu sehen. Die Langerhansschen Inseln sind gut ausgebildet. Eine gleichzeitig mit getroffene Lymphdrüse enthält viel kernhaltige rote Blutkörperchen, auch trifft man einige primäre Wanderzellen an, über deren Lagerung zu Follikeln oder Lymphsinus sich nichts Sicheres sagen läßt, da keine scharfe Differenzierung des Lymphknotengewebes besteht.

Der zweite uns übersandte Fall betraf ein Mädchen von 9 Wochen. J.-Nr. 1153. 1904. Anamnestisch war nichts zu erfahren, da es ein uneheliches Kind war und die Mutter nicht ausfindig gemacht werden konnte. Die klinische Diagnose lautete Bronchopneumonie und Pädatrophie. Makroskopisch wurde von uns eine diffuse Verfettung des Herzens, eine hochgradige allgemeine Anämie der Organe und frische

geringfügige bronchopneumonische Herde festgestellt. Als bei der mikroskopischen Untersuchung der Leber der eigentümliche Befund erhoben wurde, waren durch ein Versehen die übrigen Organe nach dem Demonstrationskurs bereits vernichtet.

Die Leberpräparate lassen bei schwacher Vergrößerung nur einzelne Zentralvenen deutlich hervortreten. Die Kapillaren sind stark erweitert, der Blutreichtum erscheint ziemlich bedeutend. Massenhaft sieht man in ihnen und auch im periportalen Gewebe kleine (bei Hämatoxylin-Eosinfärbung tiefblau tingierte) zellige Gebilde. Bei stärkerer Vergrößerung ergibt sich eine deutliche Verschmälerung der Leberzellbalken, jedoch besitzen die einzelnen Zellen regelmäßige, gut gefärbte Kerne, die keine Andeutung von Zerfall erkennen lassen. Ebenso wird an den größeren Gefäßen und Gallengängen ein abnormer Befund vermißt. Während das Chromatingerüst der übrigen Zellen bei der stattgehabten Differenzierung deutlich hervortritt, ist das bei den kleinen Zellen in den Kapillaren nicht eingetreten. Es sind dieselben Übergangszellen wie im ersten Fall. Bald liegen sie einzeln, bald in Gruppen zu 10 bis 20 und mehr in den Kapillaren. Die roten Blutkörperchen lassen keine Veränderung erkennen. Auch hier erblickt man in den Präparaten eine bedeutende Menge der primären Wanderzellen, deren Kern an Größe die Leberzellkerne erheblich übertrifft. Das Protoplasma verhält sich wie im ersten Fall. Typisch ist für diese Zellen immer der große runde, seltener längsovale Kern, der bisweilen leichte Einkerbungen zeigt. Das sehr feine Chromatingerüst ist fädig, jedoch liegen an der Kernmembran häufig Chromatinkörner entlang, die, zum Teil durch Fäden untereinander verbunden, ein sehr zierliches Bild des sonst sehr hellen, durch die dunkle Kernmembran scharf hervortretenden Kernes bedingen. Teilweise stellt der Kern wie aufgebläht aus, manche befinden sich im Teilungsstadium. Eosinophile Zellen sind hier in ziemlicher Anzahl vorhanden, besonders im periportalen Gewebe. Die Radiärfasern treten deutlich hervor wie bei einer normalen Leber. Von entzündlicher Vermehrung des faserigen Bindegewebes ist jedoch nichts zu erkennen, alle sonstigen Anzeichen von Syphilis fehlen.

Bei der Färbung mit polychromem Methylenblau und Pyronin ist das Protoplasma der primären Wanderzellen dunkler gefärbt als das der übrigen Zellen. Die Lagerung ist dieselbe wie beim ersten Fall, d. h. die Zellen liegen teils innerhalb, teils außerhalb der Kapillaren wie eingesprengt in die Leberzellbalken. Auch hier bemerke ich Zwischenstufen zwischen den primären Wanderzellen und den Übergangszellen, meist in den Kapillaren gelegen.

Das dritte Kind, C. E., ein Mädchen von 10 Monaten, stammte aus dem Dorfe O. bei Marburg. Es war ein Zwillingskind, das andere Kind starb kurze Zeit später an Bronchopneumonie. Da auch von diesem die Sektion gemacht wurde, so konnte genauere Untersuchung angestellt werden. Letztere (S.-Nr. 142, 1904) verlief absolut negativ in bezug auf die eben beschriebenen Organveränderungen. Syphilis wurde nicht nachgewiesen. Auch an den Eltern, die daraufhin untersucht wurden, waren

nicht die geringsten Zeichen von Syphilis nachzuweisen. Wie sich aus dem Sektionsprotokoll des ersten Kindes (S.-Nr. 135, 1904) ergibt, liegt auch hier kein Grund vor für die Diagnose: Syphilis congenita. Ich gebe es wörtlich wieder: Weibliche kindliche Leiche in überaus reduziertem Ernährungszustand, geringe Totenstarre, keine Totenflecke. Haut überaus blaß, besonders an den Händen fast wachsweiß. Ebenso sind die sichtbaren Schleimhäute sehr blaß. Die Intercostalräume sind stark eingezogen, deutlicher Rosenkranz und leichte Verbiegung der unteren Extremitäten vorhanden, die Zähne noch nicht zum Vorschein gekommen. Das Abdomen ist aufgetrieben, Fettpolster ist nicht vorhanden, die Muskulatur sehr dürftig und blaß. Bei Eröffnung der Bauchhöhle nimmt die Leber die ganze Breitseite ein, darunter tritt der stark geblähte Magen hervor, der bis zum Nabel herabreicht. Quer darüber verläuft das Colon transversum. Zwischen Colon und Magen bis 4½ cm von der Medianlinie entfernt ragt die Milz vor, die nach abwärts bis 2½ cm über der Spin. iliaca ant. sup. steht. Die Flexura coli sin. liegt direkt der Darmbeinschaufel auf. Das Dünndarmpaket ist stark nach abwärts gedrängt. Die Bauchhöhle ist frei von Flüssigkeit. Das Zwerchfell steht rechts am unteren Rand der 4., links am unteren Rand der 5. Rippe. Die linke Pleurahöhle enthält einen Eßlöffel seröser Flüssigkeit, die rechte nur eine geringe Menge. Im Herzbeutel ebenfalls ein Eßlöffel klarer, seröser Flüssigkeit. Der linke Ventrikel ist kontrahiert, der rechte ziemlich stark gefüllt. Linke Lunge: Pleura über dem Oberlappen glatt spiegelnd, vereinzelte kleine, punktförmige Blutungen. Das Lungengewebe ist sehr blaß, das Parenchym hat eine weißliche Farbe. Konsistenz ist ziemlich fest, der Luftgehalt überall vorhanden. Der Unterlappen besitzt eine glatte, glänzende Pleura und fühlt sich ebenfalls fest an. Über die Schnittfläche quillt reichlich schaumige Flüssigkeit. Das Gewebe ist unregelmäßig gelblich und schmutzigrötlich gefärbt. Der Ober- und Mittellappen der rechten Lunge ist nur durch eine Furche an der Rückseite geteilt. In den hinteren Partien bis zur Spitze fühlt sich das Gewebe derb an, in den medialen knisternd. Von der Schnittfläche entleert sich ebenfalls reichlich schaumige Flüssigkeit. Hier finden sich kleine, etwas mehr rötlich vorspringende Bezirke in der Umgebung der Bronchien. Der Mittellappen bietet denselben Befund. Der Unterlappen fühlt sich ebenfalls, besonders in den hinteren Abschnitten, derb an, auch hier etwas dichter stehende Herde, den oben beschriebenen gleichend.

Die Herzbeutelinnenfläche ist sehr blaß, glatt und spiegelnd. Das Herz zeigt an der Vorderseite gegen das blasse Epikard sich sehr stark abhebende, in der Umgebung der Gefäße vorzugsweise auftretende punkt- und blattförmige, hellrote Flecken. Oesophagusschleimhaut zart, fast schneeweiß, in der Trachea geringe Mengen weißlichen Schaumes, Schleimhaut wie im Oesophagus. Peritracheale Lymphdrüsen stark vergrößert, von gleichmäßig hellgraurötlicher Schnittfläche. Die bronchialen Lymphdrüsen etwas blutreicher. Die Schilddrüse zeigt normale Größe, Schnittfläche und Parenchym sehr blaß. Die Lebermaße betragen in der Breite

15 cm. die Höhe des rechten Lappens ist 9 cm, die Dicke 4½ cm. Die Oberfläche ist überall glatt, die Schnittfläche sehr blaß, die Acini treten deutlich hervor. Sonst makroskopisch kein besonderer Befund. Gallenblase klein, portale Drüsen stark vergrößert, Schnittfläche gleichmäßig hellgraurot. Die Milzmaße sind 10,5 : 5,5 : 2,5 cm. Sie zeigt an der Oberseite 1, an der Unterseite 4 tiefe Einkerbungen. Die Konsistenz ist derb. die Oberfläche überall glatt. Besonders beim Durchschneiden macht sich die Derbheit sehr bemerkbar. Auf der Schnittfläche sind die Follikel hellgrau, ziemlich dicht stehend. scheinbar vergrößert, Trabekelsystem nur schwer zu erkennen. Linke Nebenniere ist von normaler Größe, sehr blaß, auf dem Durchschnitt makroskopisch ohne Befund. Die linke Niere fühlt sich derb an, das Parenchym ist sehr blaß. Leichte embryonale Lappung. Nierenbecken von normaler Weite, die Schleimhaut weiß, zart. Ureter in seiner oberen Hälfte doppelt so weit wie in seiner unteren. Lage der Niere normal. Rechte Nebenniere wie links. An der rechten Niere tritt besonders die fast weiße Marksubstanz hervor, während die Rinde mehr schmutziggraurot und gefleckt erscheint. Die Oberfläche ist glatt, die Kapsel wie auch links leicht abziehbar. Leichte embryonale Lagerung. Die Blase ist ziemlich groß, enthält reichliche Mengen mit kleinen, weißen Flocken untermischten Urins. Die Schleimhaut ist glatt und blendend weiß. Die Genitalien bieten, abgesehen von großer Blässe, nichts besonderes. Der Magen ist ziemlich groß, enthält reichliche Mengen sauer riechenden. dicken, weißlichen Speisebreies. Schleimhaut überall blaß. Dünndarmserosa glatt und glänzend. Retroperitonäale, mesenteriale und inguinale Lymphdrüsen stark geschwollen, bis Bohnengröße. Sie zeigen auf dem Durchschnitt teils eine graurötliche Farbe, teils an der Radix mesenterii ein mehr bräunliches Aussehen, an der Oberfläche eine unregelmäßige rötliche Fleckung. Der Proc. vermiformis enthält 7 kleine Kotsteine. Äußerlich sowie an der Schleimhaut makroskopisch nichts besonderes. Die Knochenknorpelgrenze erscheint am rechten Oberschenkel an einer Stelle etwas unregelmäßig gezackt, das Knochenmark ist gleichmäßig braunrot. ebenso ist die Grenze an den Rippen stark aufgetrieben und unregelmäßig gezackt. Die Aorta abdominalis zeigt eine blasse Intima. Im Dünndarm leichte Schwellung der Peyerschen Haufen; einige zeigen rötliche Fleckung.

Die mikroskopische Untersuchung bietet folgenden Befund: Die Leber zeigt deutliche acinöse Zeichnung, jedoch wie im 1. und 2. Fall ziemlich schmale Zellbalken, die Leberzellen sind leicht verfettet. Die Kapillaren sind sehr weit und enthalten zwar nicht soviel blutbildende Herde von Übergangszellen, wie der 1. und 2. Fall, doch immerhin noch erheblich mehr, als man in der normalen Leber sieht. Auch primäre Wanderzellen kommen sehr zahlreich durch das ganze Präparat zerstreut vor. Sie sind teils reihenweise, teils einzeln in den Kapillaren gelagert, häufig liegen sie auch extrakapillar, von diesen durch die Wandung getrennt, und zeigen viele Kernteilungsfiguren. Wo sie gehäuft liegen, erblickt man in jedem Gesichtsfeld (Zeiß, homogen. Immers. 2 mm, Ocular 3) 10 bis 15 derartige Zellen. an anderen Stellen liegen bisweilen nur 3 bis 4 in einem Gesichts-

feld. Manchmal sieht man ganze Pfröpfe von großen Zellen in varikös erweiterten Kapillaren stecken. Eosinophile Zellen finden sich in ziemlich erheblicher Anzahl in dem ganzen Präparat verstreut. Daneben findet man Kerntrümmer, einzelne Lymphocyten und ziemlich reichliche rote Blutkörperchen in den Kapillaren.

Die Färbung mit polychromem Methylenblau bewährt sich auch bei diesen Präparaten, das Protoplasma der Übergangszellen behält erheblich mehr Farbe als das der übrigen Zellen. Bei Färbung mit dem van Gieson-schen Gemisch treten auch in diesem Präparat wie bei dem normalen Neugeborenen die Radiärfasern klar zutage. Das periportale Gewebe zeigt nichts von entzündlicher Veränderung oder Vermehrung, hier liegen nicht die geringsten Anzeichen einer Syphilis vor. In beiden Nieren ist das Epithel der gewundenen und geraden Harnkanälchen geschwollen, die Kerne sind noch größtenteils gut gefärbt. In manchen Kanälchen sind Eiweißzylinder vorhanden. In den ziemlich viel rote Blutkörperchen enthaltenden Kapillaren liegen an einigen Stellen primäre Wanderzellen, bald in langen Reihen und Haufen, bald vereinzelt wie ein Pfropf in das Lumen eingekeilt. Kernteilungsfiguren konnte ich hier nicht beobachten, folglich müssen dieselben spärlich sein. Außerhalb der Gefäße konnte ich in den untersuchten Schnitten weder primäre Wanderzellen noch Übergangszellen auffinden. Letztere liegen in ziemlich erheblicher Zahl in den feinen Kapillaren der Rindensubstanz nahe der Grenzschicht. Von einer Anhäufung von Rundzellen oder Leukocyten in der Nähe oder im Verlauf der größeren und kleineren Gefäße ist weder im Mark noch in der Rinde irgendetwas zu erkennen. Die Glomeruli sind im Vergleich mit normalen Nieren ganz entsprechend ausgebildet. Von einer besonderen Hemmung in der Entwicklung der neogenen Zone kann kaum gesprochen werden.

Die Milz läßt auch mikroskopisch deutliche Follikel erkennen. Die Gefäße mit stark verdickten und hyalin entarteten Wandungen erscheinen zum Teil obliteriert, besonders die kleinen Arterien. Die Kapsel der Milz ist nicht sonderlich verdickt, unter ihr einige Blutungen. Das reticuläre Gerüst ist erheblich verdickt, die Trabekel durchziehen als breite Streifen das ganze Präparat und zeichnen sich durch ihren großen Gehalt an elastischen Fasern aus. Zahllose Übergangszellen und primäre Wanderzellen durchsetzen das ganze Gewebe, letztere liegen an einigen Stellen so dicht, als ob es Keimzentren wären, direkt daran stößt hie und da ein einfacher Follikel, in den die Wanderzellen nur vereinzelt eingelagert sind. Es scheint hier, als ob sie von der Peripherie in die Follikel eindringen und sie so verdrängen. Manche Follikel sind auf diese Weise stark verkleinert und von einem breiten Saum der primären Wanderzellen umgeben, bei anderen ist fast völliger Ersatz der Lymphocyten durch die großen Elemente zu erkennen. Dazwischen liegen Herde unveränderten Pulpagewebes, in denen ein Vorkommen der primären Wanderzellen nicht bemerkt wurde. An einigen Stellen ist es durch starke Vermehrung des Reticulum zu förmlicher fibröser Entartung gekommen, und in dem derbfaserigen hyalinen Gewebe lassen sich nur wenige Exemplare der primären Wander-

zellen nachweisen. In Querschnitten von venösen Kapillaren habe ich die primären Wanderzellen zwar beobachtet, jedoch nicht in besonderer Menge. Auch hier vermochte ich trotz besonderer Sorgfalt keine Mitose der Endothelien der Kapillaren aufzufinden. Dagegen sieht man in den primären Wanderzellen zahlreiche Kernteilungsfiguren. Außerdem kommt viel gelbbraunes, körniges Pigment (das die Eisenreaktion nicht [mehr?] gibt), zum Teil in Zellen eingelagert, zum Teil frei im Gewebe vor.

Im Herzen liegen in den durchschnittenen Gefäßen einige primäre Wanderzellen neben zahlreichen roten Blutkörperchen und Übergangszellen, an dem Herzmuskel selbst liegen keine Veränderungen vor.

In einer geschwollenen mesenterialen Lymphdrüse sind zahlreiche Follikel in der Peripherie vorhanden, auch sind die Lymphsinus hier gut ausgebildet. In letzteren liegen eosinophile Leukocyten, doch kommen sie auch in den Maschen des Reticulums vor. Vereinzelt findet man primäre Wanderzellen, doch ist hier nichts von Ersatz der Follikel durch sie zu sehen. Viel feinkörniges, gelbbraunes Pigment liegt bald in Haufen, bald in langen Streifen angeordnet im Gewebe. Die runden Haufen stellen wohl in Zerfall begriffene Zellen dar, in einigen vermag man noch deutlich den Kern zu erkennen. Endlich kommen sowohl einkernige als vielkernige Riesenzellen vor, welche deutlich den Charakter der Knochenmarksriesenzellen mit sprossendem Kern aufweisen.

Das Knochenmark enthält, verglichen mit dem Mark der normalen Knochen, eine sehr erhebliche Menge eosinophiler Zellen und auffallend viele große, primäre Wanderzellen, die zahlreiche Kernteilungsfiguren aufweisen.

An den Rippen läßt sich nach der Knorpelknochengrenze zu ein ziemlich scharfer Übergang des lymphoiden Markes in ein ausgesprochenes, allerdings sehr locker gebautes Fasermark nachweisen. Dieses Fasermark bildet wiederum die Übergangszone zu der eigentlichen Knochenknorpelgrenze, welche alle Veränderungen einer floriden Rhachitis aufweist. Bei der Unmöglichkeit, eine spezifische Färbung der Granula vorzunehmen, vermag man zwischen den granulierten und nicht granulierten Markzellen keine Unterschiede festzustellen. Jedenfalls gleicht die Hauptmasse hinsichtlich ihrer Protoplasmamenge und des Verhaltens gegen Anilinfarben und der Struktur des Kernes den von mir in der Leber, Milz und den Nieren gefundenen Elementen.

Der 4. Fall, ein neugeborenes Mädchen, stammt aus Marburg. Der Vater ist ganz gesund, die übrigen 6 Kinder haben zum Teil an Rhachitis gelitten, eins ist an Bronchopneumonie im Alter von 2 Jahren gestorben. Die Mutter litt während der Gravidität an schwerer Nephritis, vorher war sie stets gesund gewesen. Vor der Niederkunft bestanden bei ihr kolossale Oedeme, eine Blutuntersuchung war nicht gemacht. Nach der Geburt verschwanden dieselben sehr rasch, jedoch zog sich die Frau eine puerperale Sepsis zu, der sie nach einiger Zeit erlag; eine Sektion wurde nicht gemacht. Das Neugeborene soll nach Angabe der Hebamme noch gezuckt, jedoch nicht geschrien haben. Die sehr große und dicke Placenta war oedematös durchtränkt und wog etwas über 2000 g. Die

Nabelschnur war ebenfalls sehr dick und oedematös. Das Sektionsprotokoll lautet (S.-Nr. 181, 1904): Neugeborenes Kind weiblichen Geschlechts von 43 cm Länge, bedeckt mit Vernix. Die Nabelschnur ist 3 cm lang und unterbunden. Neben dem Nabel parallel der Medianlinie des Bauches befindet sich ein 6 cm langer Schnitt durch die Bauchdecken (in der Frauenklinik gemacht). Der äußere Schädelumfang mißt 33 cm. Die Nasenwurzel scheint äußerlich tief eingezogen, so daß die stark oedematöse Stirnhaut sich über die Nase legt und fast deren Spitze berührt. Das ganze Gesicht erscheint gewulstet, der Mund ist offen, die Zunge ragt etwas hervor. Das stark aufgetriebene Abdomen mißt jetzt nach der Eröffnung 38 cm im Umfang. Die Extremitätenknochen sind leicht gekrümmt, sonst äußerlich nichts besonderes. Die blasse Muskulatur ist feucht, auf Druck läßt sich Flüssigkeit auspressen. Die unvorsichtigerweise eröffneten Halsvenen entleeren große Mengen dunklen Blutes. Nach Eröffnung der Bauchhöhle liegt der untere Pol der Milz der Symphyse direkt an, während der obere bis zum Diaphragma reicht. Die Leber reicht bis an den Nabel heran und liegt auf der Nabelvene, die reichlich dunkelrotes, flüssiges Blut enthält. Zwerchfellstand beiderseits unterer Rand der 4. Rippe. Beide Lungen liegen weit zurück. Im Herzbeutel findet sich ein guter Eßlöffel voll klarer, seröser Flüssigkeit. Herzbeutelinnenfläche ist zart und frei von Auflagerungen, das Epikard glatt. Das rechte Herzohr ist sehr muskulös, 3 cm breit und fast 3 cm hoch, während das linke $1\frac{3}{4}$ cm breit und $1\frac{1}{2}$ cm hoch ist. Im Herzohr rechts fühlt man einige sehr derbe, fast knorpelharte Stellen durch. Die Tricuspidalis ist für den kleinen Finger eben durchgängig, an der Klappe nichts besonderes. Das Foramen ovale ist weit offen. Im Endokard sieht man makroskopisch nichts besonderes, die Pulmonalis ist von normaler Weite, der Ductus Botalli sehr weit. An der Mitralis keine Besonderheiten. Die Aorta zeigt normalen Verlauf und Weite. Die Lungen sinken im Wasser unter, fühlen sich gleichmäßig fest an. Der Oesophagus ist ohne besonderen Befund, an beiden Tonsillen scheint ein oberflächlicher Zerfall vorzuliegen. Die Schilddrüsenlappen sind etwa 2 cm lang, dunkelbraunrot, auf der Schnittfläche stark körnig. Die Leber nimmt die ganze Breitseite der Bauchhöhle ein, das Duodenum und der Pylorus bilden fast einen rechten Winkel. Direkt dem Duodenum angeheftet erscheint die Flexura coli dextra. Das sehr dünne kleine Netz ist nach der Milz verzogen und dort angeheftet. Die Leber wiegt 250 g, ist $13\frac{1}{2}$ cm breit und im rechten Lappen 9 cm hoch, die Gallenblase scheint tief in die Leber eingelagert. Auf dem Durchschnitt ist die Läppchenzeichnung nicht zu erkennen. Die Milz besitzt eine glatte Oberfläche, ihre Maße betragen 11 : 6 : 4 cm, die Pulpa ist mäßig fest und von braunroter Farbe. Der Magen ist etwas klein, die Schleimhaut glatt, von fast weißer Farbe, hebt sich mit Abschluß am Pylorus von der tiefrot verfärbten Schleimhaut des Duodenums ab. Die Nieren zeigen deutliche foetale Lappung, sind sonst makroskopisch ohne besonderen Befund. Die Nebennieren lassen eine geringe Verbreiterung der Marksubstanz mit hellen Flecken erkennen. Die Ureteren sind durchgängig. Harnblase und Geni-

talien bieten nichts besonderes. Der Dünn- und Dickdarm bleiben unaufgeschnitten zur mikroskopischen Untersuchung. Das Peritonaeum glänzt überall gleichmäßig sehnig, sonst ist nichts besonderes daran zu erkennen. Die Knochenknorpelgrenze am Femur ganz scharf, nicht die geringste Andeutung syphilitischer Veränderungen.

Mikroskopisch ist mit schwacher Vergrößerung der typische Bau der Leber mit radiärer Anordnung der Zellbalken nur mit Mühe oder stellenweise gar nicht zu erkennen. Die stärkere Vergrößerung zeigt, daß das Gewebe aus plumpen kleinen, durch weite Bluträume zerstückelten Zellbalken aufgebaut ist. Die Leberzellen sind feinkörnig gelbgrünlich pigmentiert, die Kernfärbung ist vollkommen erhalten. Zahllose Blutbildungsherde, so groß wie Glomeruli und noch größer, durchsetzen das ganze Präparat und sind untereinander gleichsam durch breite Brücken verbunden, welche durch dieselben blutbildenden Übergangszellen gebildet werden. Im Vergleich mit Leberpräparaten von normalen Neugeborenen ist die Vermehrung der kleinen blutbildenden Zellen geradezu enorm. Sehr deutlich treten auch hier wieder die Gitterfasern hervor. Das periportale Gewebe zeigt eine deutliche Vermehrung, auch findet man in demselben stellenweise Anhäufungen, aus Leukocyten und Lymphocyten bestehend. Die schon bei schwacher Vergrößerung stark hervortretenden intra- und extrakapillar gelagerten Herde oder Bruträume, wie sie auch genannt werden, sind außerordentlich bunt zusammengesetzt. Bald bestehen sie nur aus roten Blutkörperchen, unter denen sich auch viele kernhaltige befinden, bald überwiegen die Übergangszellen, andere bestehen nur aus den großkernigen primären Wanderzellen. Ihre Größe und Form entspricht durchaus den in den früheren Fällen beschriebenen, was das Verhalten von Protoplasma und Kern anlangt. Bald einzeln, bald zu Haufen gelagert, ist bei ihnen von einer Begrenzung durch Gefäßwandung häufig nichts zu erkennen. Auch hier ist an der sehr scharfen Kernmembran ein großer Teil des Chromatins in Körnchen angehäuft, die untereinander durch feinste Fäden verbunden sind. Die Kernkörperchen sind mit Eosin wieder leuchtend gefärbt. Die Gestalt des Kernes ist rundlich bis längsoval, an einer Seite bisweilen mit Einbuchtungen versehen. Ziemlich häufig beobachtet man Kernteilungsfiguren aller Stadien in den primären Wanderzellen. Stellenweise liegen in den Kapillaren reichliche eosinophile Zellen.

Außerdem kommen mehr herdförmig angeordnete Zellen vor, deren Protoplasma ebenfalls ziemlich reichlich ist. Der Kern ist nicht so groß als der der primären Wanderzellen, er entspricht etwa denen der Leberzellen. Er besitzt reichlich Chromatin in Fäden und kleinen Körnern und eine scharfe Kernmembran und erscheint bei allen Färbungen auffallend dunkel. Seine Gestalt ist stets kreisrund. Ich halte diese Zellen für Zwischenstufen zwischen den primären Wanderzellen und den kleinen Übergangszellen.

Auch hier möchte ich hervorheben, daß die Färbung mit polychromem Methylenblau die nur schwach blaugefärbten Leberzellkerne von den Kernen der Übergangszellen, den primären Wanderzellen und den erwähnten Zwischenstufen deutlich unterscheiden läßt.

Die feinsten Gallenkapillaren traten besonders bei Färbung nach van Gieson schön grün hervor, sie sehen wie injiciert aus.

In der Milz fehlen wie bei Fall 1 die Follikel, die Trabekel sind nicht verdickt. Man sieht ein einheitliches Gewebe, durchzogen von feinsten Bindegewebsfasern, welche in ihren Lücken und Maschen zahlreiche rote Blutkörperchen, Übergangszellen und primäre Wanderzellen einschließen, dazu kommen die gewöhnlichen Pulpaelemente. Auch Kerntrümmer liegen regellos verstreut, sind aber nicht sehr reichlich. Die primären Wanderzellen, wieder teils einzeln, teils in Haufen gelagert, lassen auch hier eine bestimmte Anordnung vermissen, insofern sie sowohl in den kleinen Gefäßen wie im Reticulum vorkommen. Auch ist ihre Lagerung nicht derartig, als ob sie an die Stelle von Follikeln getreten wären. Das Verhalten von Kern und Protoplasma ist dasselbe, wie ich es mehrfach beschrieben habe. Auch hier beobachtet man ziemlich zahlreiche Kernteilungsfiguren. Eosinophile Zellen und Knochenmarksriesenzellen sind, wenn auch nicht zahlreich, vorhanden. Die Gefäßwandungen sind nicht verdickt, es fehlt auch jegliche Andeutung einer hyalinen Entartung. Eine Vergrößerung der Endothelien der Kapillaren oder Kernteilungsfiguren an denselben habe ich nicht bemerken können. Sie müssen also, wenn vorhanden, ziemlich spärlich sein. Milzpräparate von Neugeborenen mit sicherer kongenitaler Syphilis, von denen ich eine Reihe untersuchte, enthielten die primären Wanderzellen ebensowenig wie die Milz von normalen Neugeborenen. Die mikroskopische Untersuchung der Lunge ergibt das typische Bild der Atelektase, bemerkenswert ist jedoch das häufige Vorkommen von kernhaltigen roten Blutkörperchen und primären Wanderzellen in den Kapillaren. Dasselbe findet sich im Herzen, die Muskulatur läßt keine Veränderung erkennen. In dem Thymus dagegen fehlen die großkernigen Elemente, zahlreiche Hassalsche Körperchen sind noch vorhanden. Der Darm bietet nichts besonderes, die Nabelschnur ist stark oedematös, es fehlt aber jede Andeutung von kleinzelliger Infiltration in der Gefäßwandung; letztere sind nicht verdickt. Die Placenta ist stark oedematös durchtränkt, entzündliche Erscheinungen, Verdickungen der Zotten lassen sich sonst nicht erkennen.

Die Nebennieren zeigen, wie häufig beim Neugeborenen, einen ziemlichen Reichtum fettähnlicher Körper. In dem Mark sieht man an manchen Stellen Anhäufungen von kleinen, rundkernigen Elementen, meist in den erweiterten Kapillaren liegend, jedoch auch herdweise außerhalb der Gefäßwandung. Wieweit es sich dabei um blutbildende Übergangszellen, wieweit es sich um sympathische Bildungszellen handelt, kann ich nicht entscheiden. Primäre Wanderzellen sind an mehreren Stellen vorhanden, zum Teil als Inhalt der Gefäße nachzuweisen. Endlich findet sich eine ziemliche Anzahl von großen Riesenzellen, deren Kerne (schätzungsweise bis 50) so dicht gelagert sind, daß sie bei Hämatoxylin-Eosinfärbung als dunkle Flecke imponieren.

Die Nieren zeigen noch deutlich den foetalen Charakter. Die Glomeruli liegen in der neogenen Zone sehr dicht, man findet alle Stadien von der ersten Anlage bis zum fertigen Wunderknäuel. Ob die deutliche

Persistenz der neogenen Zone schon als sicheres Zeichen der Syphilis aufzufassen ist, erscheint mir nach dem Vergleich mit Nieren gesunder Früchte durchaus zweifelhaft. Das betonten auch bereits Hecker, Kaufmann, Ruckert. Die Epithelien der geraden und zum Teil auch der gewundenen Harnkanälchen zeigen geringe Schwellung, doch ist der Kern überall gut gefärbt und zeigt keine Zerfallserscheinungen. Bei starker Vergrößerung bietet nun die Grenzschicht ein höchst eigenartiges Bild. Massenhaft sind hier Übergangszellen und große Herde von primären Wanderzellen vorhanden, wie sie sonst nur in Leber und Milz beobachtet wurden. Sie liegen so dicht, daß bei Immersion (Zeiß, Homogen. Imm. 2,0 mm, Ocul. 3) 30 und mehr in einem Gesichtsfeld zu sehen sind. Bald liegen sie in langen Reihen, bald in rundlichen Haufen. Auffallend ist es, daß sie häufig in der Nähe von kleinen Gefäßen liegen, zum Teil sind diese wie mit einem Wall von primären Wanderzellen umgeben. Auch hier sind zahlreiche Kernteilungsfiguren an ihnen zu bemerken. Manche Herde bestehen nur aus den großen Zellen, andere zeigen sich untermischt mit Übergangszellen. Auch Knochenmarksriesenzellen werden gefunden.

Die Zellanhäufungen in der Nierenrinde normaler Neugeborener sowie die perivasculären Infiltrate bei kongenitaler Syphilis enthielten in den von mir untersuchten Fällen stets ebenfalls einige großkernige Elemente, die genau den primären Wanderzellen entsprechen, doch habe ich nie eine so gewaltige Anhäufung und so reichliche Kernteilungsfiguren wie in dem vorliegenden Falle gesehen. Auch in foetalen Nieren vermochte ich sie nicht in dieser Ausdehnung, sondern nur vereinzelt nachzuweisen. Ebenso erwähnt Borissowa (a. a. O.) bei ihren Fällen von Bantischer Krankheit nichts von einem derartigen Nierenbefunde. Ich bin nach meinen Präparaten zu der Ansicht gekommen, daß die Zellen sich an Ort und Stelle vermehren. Ob sie dort auch entstanden sind, wie in Leber und Milz, oder auf dem Blutwege eingeschwemmt sind, vermag ich nicht mit Bestimmtheit zu sagen. Das Vorkommen solcher Blutbildungsherde in foetalen Nieren scheint mir auch hier für ein Wiedererwachen oder abnorm lange Persistenz einer besonderen hämatopoetischen Funktion zu sprechen.

Das Knochenmark verhält sich in bezug auf seine Zusammensetzung wie das des 3. Falles. Auch hier zeigen die primären Wanderzellen viele Kernteilungsfiguren, sie liegen bald einzeln, bald zu mehreren zusammen. Granulierte und nicht granulierte Elemente lassen sich aus den erwähnten Gründen nicht unterscheiden.[1])

[1]) Nach Abschluß dieser Arbeit entdeckte Herr Privatdozent Dr. Schridde sein Verfahren zur Darstellung der neutrophilen Granula. Er wird

Fasse ich zum Schluß meine Beobachtungen zusammen, so lassen sich folgende Befunde hervorheben. Die Leber aller 4 Fälle bietet eine unfertige Entwicklung des Aufbaues, insofern das Gefäßsystem noch ausgedehnte hämatopoetische Funktion erkennen läßt, wie sie normalerweise in der Leber des Neugeborenen nicht mehr zu finden ist. Zwar haben die Untersuchungen von M. Benno Schmidt nachgewiesen, daß noch zur Zeit der Geburt und darüber hinaus eine nicht unerhebliche Produktion von roten und weißen Blutkörperchen vonstatten geht. Er war es auch, der zuerst die feineren Vorgänge bei dieser Blutbildung beschrieben hat und auf die eigentümlichen Ektasien der Kapillaren mit der Bildung förmlicher Bluträume aufmerksam machte. Der Vergleich meiner Präparate mit solchen von normaler Leber stellt es jedoch außer Zweifel, daß hier wesentliche Differenzen gegenüber dem normalen Blutbildungsvorgang in der Leber von Neugeborenen und Kindern der ersten Lebensjahre existieren. Nicht nur ist die Zahl der Herde eine auffallend große und die Ausdehnung über das ganze Gefäßsystem eine viel stärkere als unter normalen Verhältnissen, sondern auch der Charakter der Zellherde selbst ist insofern different, als die Zahl der großkernigen protoplasmareichen Gebilde über die kleineren Leukoblasten und Erythroblasten überwiegt, oder doch sehr deutlich neben ihnen hervortritt. Das Vorkommen von eosinophilen Leukocyten und Riesenzellen übersteigt auch den gewöhnlichen Durchschnitt, ohne daß jedoch hierin ein wesentliches Unterscheidungsmerkmal erblickt werden könnte. Von diesen Unterschieden abgesehen lassen sich für den feineren Aufbau die Angaben Schmidts nur bestätigen, insofern auch hier die Bildung der großen und kleinen Blutzellen verschiedenster Art in divertikelartigen Ausstülpungen der Kapillaren vor sich geht. Doch muß ich nach meinen Präparaten schließen, daß auch eine freie extrakapillare Lagerung insbesondere der großen protoplasmareichen Zellen vorkommt, die sich dann zwischen die Leberzellen einzwängen und einlagern. Ich gebe zu, daß eine positive Entscheidung, ob diese Nester stets von einer Kapillar-

über die damit erzielten Resultate an den eben besprochenen Organen berichten, sobald seine Untersuchungen fertiggestellt sind.

wandung umscheidet sind, äußerst schwierig werden kann. Was die Herkunft der großen Zellen anlangt, so habe ich beweisende Bilder für die Abstammung von Endothelzellen weder in Leber- noch in Milzpräparaten auffinden können. Ich habe vielmehr den Eindruck gewonnen, daß sich diese Zellen aus sich selbst vermehren, da mir der Nachweis von Kernteilungsfiguren innerhalb der Nester, welche diese Zellen zu bilden pflegen, oft in überraschend großer Zahl gelang. Ich kann mich also den Ausführungen Erdmanns über diesen Punkt nur anschließen.

Gehe ich nun auf die feineren Einzelheiten dieser Blutzellenanhäufungen in der Leber ein, so muß ich bekennen, daß das Gewirr der Formen ein so großes ist, daß eine Differenzierung der einzelnen Elemente kaum möglich erscheint. Zum Teil mußte dieser Versuch auch von vornherein versagen, weil die nach dem Tode verflossene Zeit und die angewandten Konservierungsmethoden eine Darstellung der spezifischen Granula, die allein die Handhabe zur sicheren Diagnose bieten würde, unmöglich machen. Indessen lassen sich doch einzelne Haupttypen auseinanderhalten. Zunächst sind da die spärlich vorkommenden Riesenzellen zu erwähnen, welche ganz den Knochenmarksriesenzellen gleichen und in der Arbeit von Saxer (a. a. O.) eine eingehende Würdigung erfahren haben. Auch bei den eosinophil gekörnten Leukocyten, die bald in größerer, bald in geringerer Zahl vorhanden sind, ist ein Streit über ihren Charakter nicht möglich.

Schwieriger wird die Entscheidung, was die mannigfachen Formen rundkerniger größerer und kleinerer nicht granulierter farbloser Elemente zu bedeuten haben. Auch hier kann ich mich nur der Schilderung Saxers anschließen, und ich glaube, unter der Voraussetzung, daß eine spezifische Granulafärbung noch weitere Aufschlüsse geben könnte, in den so oft erwähnten großen Zellen, welche sich durch ihren bläschenförmigen rundlichen oder ovalen, oft leicht eingebuchteten Kern mit relativ feinem Chromatinnetz und durch ihr deutlich hervortretendes, meist auffallend dunkel gefärbtes Protoplasma auszeichnen, Elemente vor mir zu haben, welche den primären Wanderzellen Saxers gleichzustellen oder ihnen doch verwandt sind.

Da diese Blutbildungsherde in der Leber in ihrem bunten Gemisch vielfach durchaus den Eindruck von Knochenmark-

gewebe hervorrufen, so wäre natürlich die Frage zu erörtern, ob diese großen Zellen granulierte Markzellen oder nicht granulierte Lymphocyten sind. Gegen fertige Markzellen spricht die eigentümliche tiefe Färbbarkeit des Protoplasmas, welche nicht selten an die charakteristische Färbung der Plasmazellen erinnert.

Ein Umstand, der mich bewogen hat, für diese Herde überhaupt keine Trennung von granulierten und nichtgranulierten Zellen vorzunehmen, sondern alle diese Zellen für eine gemeinsame Art zu halten, ist der, daß eine Durchmusterung von Leberschnitten 3, 4, 5, 6, 7 und 8 monatiger Foeten mir ganz die gleichen Bilder schon in den frühesten Stadien, besonders im 4. Monat, ergab, so daß ich fortan diese großen Zellen in Anlehnung an Saxer als primäre Wanderzellen bezeichnen möchte. Auch für die übrigen rundkernigen, nach meinen Methoden nicht granuliert erscheinenden Elemente möchte ich, ohne freilich die Indentität positiv beweisen zu können, zum Vergleich und besseren Verständnis die Bezeichnungen Saxers beibehalten. So habe ich die sehr kleinen Zellen mit dunklem Kern, der selbst bei sehr starker Differenzierung und Kernstrukturfärbungen keinen Aufbau des Chromatins erkennen läßt, Übergangszellen genannt. Sie kommen ja auch normalerweise beim Neugeborenen noch vor und gehen nach Saxers Forschungen teils in Lymphocyten, teils in Erythrocyten über.

Die histologische Untersuchung der Leber aller 4 Fälle ergibt also eine abnorme Persistenz der hämatopoetischen Funktion der Leberblutbahn, nicht allein in bezug auf die Ausdehnung, sondern auch im Charakter der sich bildenden zelligen Elemente, insofern die großen Zellen (die primären Wanderzellen) den erheblichsten Anteil daran haben. An eine einfache Einschwemmung in die Leber etwa von der Milz aus ist nicht zu denken, da die Anordnung der blutbildenden Herde in Kapillarektasien und außerhalb der Gefäßwandung, sowie das reichliche Vorkommen von Kernteilungsfiguren durchaus für eine Entstehung in loco sprechen.

Es darf nicht unterlassen werden zu erwähnen, daß das Leberbindegewebe und die Pfortaderverzweigungen gar keine krankhaften Veränderungen aufweisen. (Eine Ausnahme bildet

allerdings Fall 4, wo eine geringe Bindegewebswucherung vorhanden ist.) An den Leberzellen war mit Ausnahme eines bisweilen ausgesprochenen Icterus und einer Verfettung nichts zu bemerken.

Die Nieren von Fall 1 und 3 bieten das Bild einer leichten parenchymatösen Entzündung. Daß sich auch hier in den Kapillaren primäre Wanderzellen finden, ist nichts Auffallendes, da ja diese jedenfalls aus der Leber und der Milz sich dem kreisenden Blute beimischen. Bei der Beschreibung der Niere des 4. Falles bin ich genauer auf Einzelheiten eingegangen. Außerordentlich wichtig ist es, daß auch in dieser Niere blutbildende Herde vorkommen, die zum Teil aus Übergangszellen, zum Teil ausschließlich aus primären Wanderzellen, gelegentlich auch aus Riesenzellen zusammengesetzt sind. Das Vorkommen ist auf die Rindenschicht beschränkt. Ich bin nach den Präparaten zu der Meinung gelangt, daß sie nicht eingeschwemmt und aus den Gefäßen ausgewandert sind. Sicher vermehren sie sich an Ort und Stelle, wie es das Vorkommen der zahlreichen Kernteilungsfiguren in den Nestern zur Genüge dartut. Ein Vergleich mit Präparaten von Nieren normaler Foeten und Neugeborenen, sowie solchen mit kongenitaler Syphilis lehrt, daß in geringer Anzahl großzellige Elemente in den Blutkapillaren stets nachzuweisen sind. Auch in den Infiltraten bei kongenitaler Syphilis finden sie sich in geringer Menge. Die zuletzt noch von Ruckert eingehend gewürdigten perivasculären Zellanhäufungen bei kongenitaler Syphilis bin ich geneigt als abnorm lang persistierende Blutbildungsherde in der Niere aufzufassen.

Die Milzen von Fall 1 und 4 gleichen einander. Die Fälle von Übergangszellen und primären Wanderzellen erinnern sehr an das Bild des Knochenmarkes, welches durch das Vorkommen von Knochenmarksriesenzellen noch vervollkommnet wird. In Milzen normaler Neugeborenen konnte ich niemals primäre Wanderzellen oder ähnliche Elemente bemerken, auch in mehreren Fällen von kongenitaler Syphilis waren sie nicht vorhanden. Es besteht gar keine Ähnlichkeit in dem ganzen Aufbau der Pulpa. Eine Abstammung von den Endothelzellen der venösen Kapillaren halte ich für unwahrscheinlich, wenn

auch letztere in Fall 1 stellenweise geschwollen aussehen und einen runden Kern besitzen. Sicher ist es, daß die primären Wanderzellen sich auch hier an Ort und Stelle vermehren, wie es das Vorkommen der Kernteilungsfiguren lehrt. Auch die Zahl der Übergangszellen ist gegenüber der normalen Milz erheblich vergrößert. Etwas anders verhält sich aber die Milz des 3. Falles, weniger was das Vorkommen der primären Wanderzellen und Übergangszellen, als das Verhalten des Reticulums anbelangt. Es besteht hier eine ausgesprochene Fibrose, zum Teil mit hyaliner Entartung der neugebildeten Fasern, ein Bild, das ganz an die Beschreibung der Milz bei Bantischer Krankheit erinnert. Borissowa u. a. halten die bei dieser Krankheit auftretenden großen Zellen für losgelöste Endothelien, während ich vermute, daß es sich auch hier um Elemente des Blutes, eben um primäre Wanderzellen handelt. Auch spricht wenigstens in meinen Fällen die Lagerung der großen Zellen nicht nur innerhalb, sondern auch außerhalb der Gefäßwandungen gegen eine Entstehung aus den Endothelien. Es wäre also auch in der Milz meiner Fälle das abnorme Fortbestehen oder Wiedererwachen der blutbildenden Funktion zu bemerken, wobei auch hier in erster Linie die großzelligen Elemente entstehen.

Was das Knochenmark von Fall 3 und 4 anlangt, so ist im Verhältnis zum normalen Mark die Zahl der großen Zellen überaus reichlich, auch hier viele Kernteilungsfiguren.

Betonen möchte ich, daß sowohl makroskopisch wie mikroskopisch in keinem Falle Anzeichen von Syphilis am Knochensystem bemerkt wurden.

Das klinische Bild ist in allen 4 Fällen ein sehr ähnliches. Kinder im jugendlichsten Alter (neugeborenes bis 1¼ Jahr) mit erheblicher Anämie, starker Vergrößerung der Milz und Leber, in zwei Fällen mit ausgesprochenem Ascites. Es fragt sich nun, wie dieses im wesentlichen übereinstimmende Krankheitsbild zu deuten ist.

Leider herrscht bezüglich des Begriffes der Bantischen Krankheit und der sog. Anaemia splenica eine solche Verwirrung, daß es ein vergebliches Beginnen wäre, unsere Fälle mit den zahlreichen als Morbus Banti geschilderten Krankheitsprozessen

zu vergleichen. Nur die äußere Ähnlichkeit, die Milz- und Leberschwellung, die Anämie, der Ascites, vor allem aber das histologische Bild, die großzelligen Wucherungen in Milz und Leber, die in meinen Fällen beobachtete Fibrosis der Milz ließen den Gedanken auftauchen, ob nicht auch für diese Fälle die Beobachtungen Geltung hätten, die für den Morbus Banti angestellt worden sind.

Schon Marchand hat mit aller Schärfe betont, daß aus dem Krankheitsbegriff Anaemia splenica bezw. Morbus Banti die Fälle sog. Pseudoleukämie auszuscheiden haben. Mag man darunter die relativ seltenen Fälle wirklicher Pseudoleukämie verstehen, wie sie von Sternberg wiederholt charakterisiert worden sind, oder die Fälle der sog. Hodgkinschen Krankheit, deren Begriff auf den letzten Tagungen der deutschen pathologischen Gesellschaft durch Chiari genauer umgrenzt worden ist, und die eine spezifische Infektionskrankheit oder eine besondere Form der Tuberkulose (Sternberg) darstellt, jedenfalls weicht in beiden Fällen das Bild wesentlich von dem ab, was bisher bei der Bantischen Krankheit beobachtet worden ist. Bei der wirklichen Pseudoleukämie eine reine lymphocytäre Hyperplasie des ganzen lymphatischen Apparates, nicht nur in der Milz, bei der Hodgkinschen Krankheit die Existenz eigenartiger aus spezifischem entzündlichen Granulationsgewebe aufgebauter diffuser oder knotenförmiger Wucherungen in Lymphknoten, Milz und Knochenmark.

Dagegen beim Morbus Banti als wesentliche Veränderung nur eine starke Schwellung der Milz, ohne Lymphknotenveränderungen, in charakteristischen Fällen kombiniert mit Lebercirrhose und Ascites, das Ganze gefolgt und begleitet von dem Bilde schwerer Anämie. Histologisch sind die wesentlichen Veränderungen, wie sie Banti für seine Fälle beschreibt, eine bedeutende Verdichtung des Reticulums, insbesondere eine fibröse Umwandlung der Malpighischen Körperchen in der Milz, in der Leber eine ringförmige Interlobular-Cirrhose, ähnlich der alkoholischen. Dazu kommen noch sklerotische Veränderungen an den Milzvenen, die in vorgeschrittenen Fällen auch an den übrigen Mesenterialvenen zu finden sind.

Wie wenig bisher dieser klinische Symptomenkomplex und seine histologischen Unterlagen von den Nachuntersuchern

bestätigt worden sind, das zeigt zur Genüge ein kurzer Blick in die Arbeiten von Borissowa, Albu, Lossen u. a.

Am schärfsten hat wohl Naunyn betont, wie schwer die Abgrenzung der Bantischen Krankheit von den Fällen gewöhnlicher Lebercirrhose ist, von denen auch ein gewisser Teil mit dominierendem Milztumor, Ascites, Anämie, hämorrhagischer Diathese vergesellschaftet sein kann. Deshalb will Naunyn den Namen Morbus Banti nur für die Fälle von sog. Anaemia splenica reserviert wissen, in welchem wohl Milztumor und Anämie, aber keine echte Lebercirrhose besteht. Die Leber ist im Gegenteil vergrößert, mikroskopisch bedingt durch lymphomatöse Wucherungen, die nicht in das Bild der gewöhnlichen zur bindegewebigen Induration führenden Lebercirrhose passen.

In der Tat haben auch bereits eine ganze Anzahl von Autoren Fälle reiner Anaemia splenica zum Morbus Banti gerechnet, obwohl Banti selbst eine solche Identifizierung nicht ohne weiteres für berechtigt hält.

Da in keinem meiner Fälle Lebercirrhose besteht, so sind dieselben ohne Frage der Anaemia splenica zuzurechnen. Genauere histologische Untersuchungen solcher Fälle von Milztumor und Anämie ohne Lebercirrhose sind bisher sehr spärlich. Ich verweise wegen der älteren Literatur auf das Referat von Sternberg über Anaemia splenica und hebe nur die neueren Arbeiten von Borissowa und Harris-Herzog hervor, weil sie Schilderungen der Milz- und Leberveränderungen enthalten, welche mit den von mir erhobenen Befunden die größte Ähnlichkeit haben. Auch dort finden sich sowohl in der Milz wie in der Leber die eigenartigen großen Zellen, die ich als primäre Wanderzellen bezeichnet habe. Die Beschreibungen und Abbildungen Borissowas scheinen mir durchaus eine Identifizierung seiner und meiner Befunde zu rechtfertigen. Nur bezüglich der Abstammung der großen Zellen von den Endothelien und Milzgefäßen bin ich anderer Ansicht als Borissowa.

Wenn nun in gewissen Fällen von Anaemia splenica der eigenartige Symptomenkomplex Schwellung der Milz und Leber, Anämie, gelegentlicher Ascites auch eine zur Unzeit einsetzende oder abnorm lang fortdauernde hämatopoetische Funktion foetalen

Charakters in den genannten Organen zurückgeführt werden muß, so fragt sich, welche Ursache diesen Veränderungen zugrunde liegen kann. Da muß vor allem auf die Arbeit von Erdmann hingewiesen werden, welcher die auffallend starke blutbildende Tätigkeit der Leber der Neugeborenen unter dem Einfluß des syphilitischen Virus betont. Nichts liegt näher, als anzunehmen, daß auch in der Milz und Niere eine derartige abnorme Persistenz der Blutbildung durch die Syphilis bedingt werden kann. In der Tat kann man in der Niere syphilitischer Neugeborenen eine derartige Anhäufung kleiner Blutbildungsherde in der Umgebung der Gefäße finden, und ich glaube, daß die von den Autoren beschriebenen Rundzellenanhäufungen zum Teil nichts anderes als derartige persistierende Blutbildungsherde sind.

Dagegen gelang es mir niemals, in der Milz syphilitischer Früchte ähnliche Veränderungen wie in meinen oder Borissowaschen Fällen nachzuweisen.

Dem Wunsche, alle die genannten Veränderungen als syphilitische aufzufassen, steht weiter das große Bedenken entgegen, daß in keinem der 4 Fälle weder klinisch noch anatomisch irgend ein Anhaltspunkt für die Diagnose Syphilis gefunden wurde.

Trotzdem darf die Vermutung nicht gänzlich von der Hand gewiesen werden. Wir wissen, daß das syphilitische Gift gerade auf die Rückbildung der hämatopoetischen Funktionen, wenigstens der Leber einwirkt. Es ist also nicht ausgeschlossen, daß in seltenen Fällen nur dieser eine Effekt der syphilitischen Infektion sich geltend macht und auch an der Milz, Nieren usw. in die Erscheinung tritt. Die starke Beteiligung des Gefäßsystems der Leber an der Blutbildung zu einer Zeit, wo der Darm bereits in Tätigkeit tritt und die Leber sich für andere Funktionen bereithalten soll, könnte auch den Ascites erklären.

Trifft aber die Annahme einer syphilitischen Infektion für unsere Fälle zu, so wäre damit eine Brücke zu den Beobachtungen Chiaris und Marchands geschlagen. Die abnorm große, stark blutbildende syphilitische Leber kann unter dem Einfluß begleitender oder später einsetzender interstitieller Entzündungsprozesse in einen cirrhotischen Zustand übergehen, desgleichen die Milz die Zeichen syphilitischer Induration aufweisen.

Bei der Launenhaftigkeit des syphilitischen Giftes bezüglich seiner Lokalisation wäre das Fehlen einer stärkeren Leberveränderung nicht überraschend und die nach Exstirpation der vergrößerten Milz auftretenden Besserungen wären bei vorwiegendem Sitze der Infektion in der Milz nicht so überraschend.

Bemerkenswert ist an unseren Fällen das jugendliche Alter der Erkrankten. Das älteste Kind war 1¼ Jahr alt. Ein Fall betraf ein Neugeborenes. Fälle von Anaemia splenica bei Kindern sind bekannt. Schon der erste von Gretsel beschriebene Fall betraf ein 10monatiges Kind. Manche der als Anaemia pseudoleucaemica infantum angeführten Beobachtungen. bei denen Drüsenschwellungen sehr gering, Milz und Leber dagegen vergrößert waren, wie z. B. der Fall von Lehndorff. mögen hierher gehören. Auch in diesen Fällen konnten keine Zeichen etwa bestehender Syphilis nachgewiesen werden. Sollte also die Syphilis als wesentliche Ursache dieser Anaemia splenica bei Kindern in Betracht kommen, so muß sich ihre Wirkung ganz einseitig in einer Reizung des hämatopoetischen Systems und zwar vorwiegend desjenigen der Leber, Milz und Niere zeigen.

Das Resultat meiner Untersuchungen kann ich kurz dahin zusammenfassen:

1. Bei einem Neugeborenen und 3 Kindern aus dem ersten bezw. zweiten Lebensjahre. welche klinisch das Bild der Milz- bezw. Leberschwellung starker Anämie, in zwei Fällen mit Ascites kombiniert darboten, fand sich als Ursache der starken Leber- und Milzvergrößerung eine eigenartige klein- und großzellige Wucherung in beiden Organen, wie sie von Borissowa u. a. für Morbus Banti beschrieben sind.

2. Diese Wucherungen sind nichts anderes wie der Ausdruck einer übertriebenen hämatopoetischen Funktion beider Organe. und zwar derjenigen Form, die sonst nur auf die foetale Periode beschränkt ist. bei der Milz früh sistiert, bei der Leber den Geburtstermin nur wenig überschreitet.

3. Eine ähnliche abnorme Persistenz foetaler Blutbildungsherde fand sich mikroskopisch, soweit in den Fällen die Untersuchung möglich war. auch in den Nieren, Lymphknoten und Knochenmark.

4. Es lag nahe, als Ursache für diese abnorme Persistenz des foetalen hämatopoetischen Systems bezw. für das Wiedererwachen seiner Funktionen die Syphilis anzuschuldigen. da es bekannt ist, daß das syphilitische Virus in diesem Sinne auf die Leber kongenital syphilitischer Früchte einwirkt (Erdmann). Die in den Nieren normaler. insbesondere syphilitischer Neugeborener beobachteten Rundzellenanhäufungen sind wohl nichts anderes wie Residuen der foetalen Blutbildung in der Niere.

5. In den von mir beobachteten 4 Fällen fehlten jedoch sowohl klinisch wie anatomisch jede Zeichen von Syphilis. Auch übertrafen die Veränderungen der Leber an Stärke diejenigen, die gelegentlich bei angeborener Syphilis beobachtet werden. In den von mir untersuchten Milzen syphilitischer Früchte wurden niemals ähnliche Veränderungen wie in meinen 4 Fällen gefunden.

6. Trotzdem ist die Möglichkeit nicht auszuschließen, daß in diesen 4 Fällen von Anaemia splenica bei Kindern im frühesten Lebensalter die Syphilis eine Rolle spielt, deren Giftwirkung sich ausschließlich in einer abnormen Reizung des der foetalen Entwickelungsperiode eigentümlichen hämatopoetischen Systems äußert.

Nachtrag bei der Korrektur.

Inzwischen hat Schridde über die mit seiner Azur II-Eosin-Acetonmethode[1]) angestellten Untersuchungen berichtet (Verhdl. der deutsch. Pathol. Ges., Meran 1905; cf. Zentralbl. für pathol. Anatomie, 1905, Heft 20). Besonders ist in seinem Vortrage auch unser Fall 4 besprochen worden. Nach diesen Untersuchungen müssen die in vorliegender Arbeit als „primäre Wanderzellen" angesprochenen Elemente als Mutterzellen der granulierten Leukocyten aufgefaßt werden. Die von mir so genannten „Zwischenstufen" sind neutrophile Myelocyten, während die „Übergangszellen" Erythroblasten darstellen. Nach den Untersuchungen von Schridde sind diese letzteren Zellen

[1]) Schridde. Die Darstellung der Leukocytenkörnelungen im Gewebe. Zentralbl. f. pathol. Anat. 1905. Nr. 19.

Reihe A.

I. Gruppe: Vergiftung mit einmaliger Dosis.

Vier Tiere. Sublimatmenge 0,1 g. Tötung nach 3, 6, 9 und 12 Stunden.

AI. Gewicht 1250 g; 3 Stunden.

1. Nieren: makroskopisch ohne auffallende Veränderungen; mikroskopisch: gewundene Kanälchen im unteren Rindendrittel unverändert. in der übrigen Rinde lumenlos und mit verdichtetem Epithel, dessen Kerne vielfach geschrumpft und abnorm dunkel gefärbt sind. Schaltstücke und ein Teil der Kanälchen in jedem Markstrahl in gleicher Weise verändert. Glomeruli und Zwischengewebe ohne Veränderungen. In der Grenzzone wechseln Gruppen von unveränderten Kanälchen mit solchen ab, deren Epithel verdichtet und mit geschrumpften und abnorm dunkel gefärbten Kernen versehen ist. Tiefes Mark unverändert.

Fett fehlt.

2. Darm: Spiralfalte leicht verdickt; mikroskopisch: Oedem der Submucosa und zum Teil auch der Mucosa der Falte.

AII. Gewicht 1870 g; 6 Stunden.

1. Nieren: etwas blaß; mikroskopisch: gewundene Kanälchen der unteren Rindenhälfte unverändert. In der oberen Hälfte der Rinde sieht man zahlreiche gewundene Kanälchen. Schaltstücke und Markstrahlenkanälchen mit verdichtetem Epithel und geschrumpften Kernen. Glomeruli und Zwischengewebe ohne Veränderungen. In der Grenzzone wechseln einzelne und Gruppen von unveränderten Kanälchen ab mit solchen, deren Epithel in eine kernlose, feinkörnige Masse verwandelt ist. Die kernlosen Kanälchen bilden teils die Fortsetzung von Markstrahlen, teils liegen sie unter gewundenen Kanälchen. Tiefes Mark unverändert.

Fett fehlt.

2. Darm: Spiralfalte geschwollen und in ganzer Länge auf der Höhe dunkelrot gefärbt; mikroskopisch: starkes Oedem der Submucosa der Falte, geringeres der Submucosa der zwischen den Faltenwindungen liegenden Darmteile. Stellenweise auch Oedem der Mucosa. Auf der Höhe der Falte sind die Kapillaren prall mit roten Blutkörperchen gefüllt und das Gewebe ist dicht mit solchen durchsetzt. Gleiche Veränderungen finden sich in geringerem Grade fleckweise auch noch mehr nach der Basis der Falte hin.

AIII. Gewicht 2120 g; 9 Stunden.

1. Nieren: etwas blaß; mikroskopisch: gewundene Kanälchen im unteren Rindendrittel unverändert. Die übrigen gewundenen Kanälchen sind mit einem verdichteten Epithel ausgekleidet, dessen Kerne teils geschrumpft und abnorm dunkel gefärbt, teils nur als Schatten zu sehen sind. Gleiche Veränderungen zeigt ein Teil der Schaltstücke und der Kanälchen in jedem Markstrahl. Hier ist das Epithel zum Teil auch völlig kernlos: dasselbe gilt von der Grenzzone, wo Gruppen von 4 bis 5

kernlosen Kanälchen mit gleich starken Bündeln unveränderter Kanälchen abwechseln. Glomeruli und Zwischengewebe sowie das tiefe Mark unverändert.

Fett fehlt.

2. Darm: Spiralfalte wenig verdickt und nur an vereinzelten Stellen, besonders in der Nähe der Einmündungsstelle des Dünndarmes, auf der Höhe dunkelrot gefärbt; mikroskopisch: dieselben Veränderungen wie bei AII, nur in erheblich geringerem Grade.

AIV. Gewicht 2580 g; 12 Stunden.

1. Nieren: deutlich blaß; mikroskopisch: gewundene Kanälchen im unteren Rindendrittel und gruppenweise auch noch bis zur Mitte der Rinde hin unverändert. Das Epithel der übrigen gewundenen Kanälchen ist verdichtet und hat nur schattenhaft gefärbte Kerne oder es ist völlig kernlos. Gleiche Veränderungen zeigt eine Anzahl von Kanälchen in jedem Markstrahl. Glomeruli und Zwischengewebe unverändert. In der Grenzzone sieht man abwechselnd Gruppen von Kanälchen mit unverändertem und mit kernlosem Epithel. Tiefes Mark unverändert.

Fett findet sich in Form feiner Tröpfchen nur in den kernhaltigen Kanälchen des obersten Teiles des tiefen Markes.

2. Darm: Spiralfalte verdickt und in der unteren Hälfte des Coecum auf der Höhe dunkelrot gefärbt; mikroskopisch: sehr starkes Oedem der Submucosa des ganzen Coecum. Höhe der Spiralfalte dicht mit roten Blutkörperchen durchsetzt. Ausgedehnter Verlust der Kernfärbbarkeit in diesem Gebiet. Gleiche Veränderungen in geringerem Grade an den abhängigen Teilen der Falte.

II. Gruppe: Vergiftung mit mehrfachen Dosen.

a) Zwei Tiere. Sublimatmenge 0,1 g in zwei Dosen von 0,05 g, die zweite Dosis 9 und 12 Stunden nach der ersten. Tötung nach 18 und 24 Stunden.

AV. Gewicht 1700 g. Zweite Injektion nach 9 Stunden. Getötet nach 18 Stunden.

1. Nieren: nicht auffallend blaß; mikroskopisch: gewundene Kanälchen der zwei unteren Drittel der Rinde unverändert. Im obersten Drittel, besonders dicht unter der Kapsel, sind die gewundenen Kanälchen meist lumenlos und mit einem verdichteten Epithel ausgekleidet, dessen Kerne geschrumpft, fragmentiert oder völlig geschwunden sind. Gleiche Veränderungen zeigt ein Teil der Kanälchen in jedem Markstrahl. Glomeruli und Zwischengewebe unverändert. In der Grenzzone wechseln Bündel von unveränderten Kanälchen ab mit solchen, deren Epithel in eine feinkörnige, kernlose Masse verwandelt ist. Tiefes Mark unverändert.

Fett findet sich nur in geringer Menge in kernhaltigen Kanälchen in der obersten Schicht des tiefen Markes.

2. Darm: Spiralfalte geschwollen und in der ersten Hälfte des Coecum auf der Höhe fleckweise dunkelrot gefärbt. Schleimhaut im Anfangsteil des Colon gleichfalls geschwollen und auf der Höhe einiger

AIX. Gewicht 2000 g. Dosis 0,05 g, nach 19 und 38 Stunden nochmals je 0,05 g. Getötet nach 48 Stunden.

1. Nieren: blaß, auf dem Durchschnitt deutliche Streifung der Rinde; mikroskopisch: in der ganzen Dicke der Rinde finden sich kernlose gewundene Kanälchen; im mittleren Drittel sieht man Gruppen von Kanälchen mit verdichtetem Epithel und geschrumpften Kernen, während nahe den Vasa arcuata auch noch Gruppen von unveränderten gewundenen Kanälchen vorkommen. Glomeruli und Zwischengewebe unverändert. In jedem Markstrahl finden sich kernlose neben kernhaltigen Kanälchen. In der Grenzzone wechseln Bündel von kernlosen Kanälchen, deren Epithel wie das der gewundenen Kanälchen in eine feinkörnige, schollige Masse verwandelt ist, mit kernhaltigen ab. Tiefes Mark unverändert.

Fett findet sich in der Rinde nur in spärlicher Menge in kernlosen und kernhaltigen Kanälchen. In der Grenzzone enthalten sowohl die kernlosen wie die kernhaltigen Kanälchen zahlreiche größere Fetttröpfchen. Tiefere Markschichten fettfrei.

2. Darm: Spiralfalte im ganzen Coecum verdickt und auffallend niedrig. Auf der Höhe und teilweise auch auf den Abhängen der Faltenwindungen sowie zwischen denselben sieht man mehr oder weniger ausgedehnte graugrüne Schorfe mit dunkelrot gefärbter Umgebung, die trübe und glanzlos aussieht. Gleiche Veränderungen, nur in erheblich geringerem Grade, zeigen die ersten 10 cm des Colon; mikroskopisch: stärkstes Oedem der ganzen Darmwand; im eingebetteten Präparat ist die Coecumwand bis zu 3 mm dick. Auch die Serosa ist oedematös. Im allgemeinen geringer, nur stellenweise stärkerer Gehalt der Oedemflüssigkeit an Zellen. Die Spiralfalte hat in ihrer oberen Hälfte ihre Struktur fast ganz verloren; nur die mit entfärbten roten Blutkörperchen gefüllten größeren Gefäße sind in diesem Gebiete noch erkennbar. An der Grenze des kernlosen Gebietes ist das lockere submucöse Gewebe aufs stärkste mit ein- und mehrkernigen Rundzellen durchsetzt. Zwischen den Faltenwindungen sind an scharf begrenzten Stellen dieselben Veränderungen zu finden. Die in das Gewebe ausgetretenen roten Blutkörperchen sind hier meist noch erhalten. Die mikroskopische Untersuchung der veränderten Colonstellen ergibt denselben Befund.

Aus den eben angeführten Protokollen geht hervor, daß die durch Vergiftung mit Sublimat an den Nieren hervorgerufenen Veränderungen das Epithel von gewundenen und geraden Kanälchen betreffen. Die Veränderungen des Epithels bestehen in Verlust der Kerne und Umwandlung des Protoplasmas in eine nach Formolfixierung feinkörnige Masse, die zuweilen in Form von Schollen von der Größe einer Epithelzelle den Raum innerhalb der Tunica propria des ehemaligen Kanälchens ausfüllt.

Diesen Veränderungen geht ein Zustand des Epithels voraus, in dem die Kerne geschrumpft sind und das Protoplasma verdichtet ist; er wird schon nach 3 Stunden beobachtet, während die ersten kernlosen Kanälchen erst nach 6 Stunden auftreten.

Der Verlust der Kerne findet zuerst in der Grenzzone statt, und zwar in Gruppen von im Schnitt 5 bis 6 Kanälchen, die teils unter gewundenen Kanälchen, teils in der Fortsetzung von Markstrahlen liegen und durch ungefähr gleich starke Bündel unveränderter Kanälchen getrennt werden. Die Gruppierung der kernlosen Kanälchen zu Bündeln ist weniger deutlich, wenn durch die Schnittrichtung die Peripherie dieser Bündel getroffen ist. Kernlose Kanälchenabschnitte setzen sich in kernhaltige fort.

In der Rinde beginnt der Schwund der Kerne in den gewundenen Kanälchen nach 9 Stunden, ist jedoch erst nach 12 Stundeutlich ausgebildet. Zunächst wird nur das Epithel der gewundenen Kanälchen der peripherischen Rindenhälfte oder der oberen zwei Drittel der Rinde dicht und schließlich kernlos, während die gewundenen Kanälchen des untersten Rindendrittels unverändert bleiben. Erst bei länger dauernder Vergiftung mit größeren Dosen nehmen auch diese gewundenen Kanälchen in mehr oder weniger ausgedehntem Maße an den beschriebenen Veränderungen teil, so daß also ein Fortschreiten des Prozesses von der Kapsel nach dem Mark hin zu beobachten ist.

Die Grenze zwischen den unveränderten und veränderten Rindenschichten ist nicht immer völlig scharf, sondern beide greifen mitunter in der Weise ineinander über, daß Gruppen von unveränderten Kanälchendurchschnitten, die in ihrer Größe dem Versorgungsgebiet eines oder mehrerer Vasa efferentia entsprechen, in die kernlose Rindenzone hineinragen und umgekehrt.

Von den Markstrahlenkanälchen bleibt stets eine Anzahl in jedem Markstrahl kernhaltig und behält unverändertes Protoplasma.

Außerdem bleiben die Glomeruli, ein Teil der Kanälchen der Grenzzone, das tiefe Mark, sowie die Blutgefäße und das Bindegewebe der Niere unverändert.

Fett: von den Tieren der ersten Gruppe sind die Nieren der ersten drei Tiere (AI—III) fettfrei, wärend das vierte Tier (AIV) nur in den oberen Schichten des tiefen Markes, wo auch bei normalen Tieren Fett vorkommt, eine Vermehrung des Fettes aufweist.

Bei dem ersten Tier der Gruppe IIa (AV) ist derselbe Befund zu erheben. Das zweite Tier dieser Gruppe (AVI) enthält sowohl in einer Anzahl von kernlosen Kanälchen der Rinde als auch besonders in den kernlosen Kanälchen der Grenzzone zahlreiche Fetttröpfchen.

In der Gruppe IIb ist die Niere des ersten Tieres (AVII) fettfrei. Bei dem zweiten Tiere (AVIII) findet sich in der Rinde nur in kernlosen, bei dem dritten Tiere (AIX) auch in kernhaltigen Kanälchen feintropfiges Fett, während die Grenzzone bei beiden Tieren einen reichlichen Fettgehalt in kernlosen und kernhaltigen Kanälchen aufweist.

Das Fett findet sich in den Kanälchen zuerst nahe der Tunica propria in Form feinster Tröpfchen, die später größer werden. Diese Anordnung zeigt das Fett sowohl in den kernhaltigen wie in den kernlosen Kanälchen.

Wir gehen bei der Besprechung der Befunde an den Nieren aus von der als einzige makroskopisch wahrnehmbare Veränderung auffallenden Blässe, die mit der Dauer der Vergiftung immer mehr zunimmt und der Oberfläche ebenso schnell das Aussehen eines weißen Infarctes verleiht, wie das durch Verschluß von Arterien zu erreichen ist. Auf dem Durchschnitt zeigt sich, daß die Blässe nicht allgemein ist, sondern sich auf das Gebiet der gewundenen Kanälchen beschränkt, während sich dazwischen die Markstrahlen als graurote Streifen abheben.

Da sich an den gewundenen Kanälchen die bis zur Kernlosigkeit und zum scholligen Zerfall fortschreitenden Veränderungen hauptsächlich abspielen, so ist die Annahme erlaubt, daß es sich bei der Sublimatvergiftung in der Niere um eine anämische oder ischämische Nekrose des Epithels handelt.

Setzen wir diese Beziehung zwischen Abnahme des Blutgehaltes und Nekrose voraus, so würde sie nach der durch die mikroskopische Untersuchung zu treffenden Ergänzung statthaben

in einem mehr oder weniger ausgedehnten Gebiete der gewundenen Kanälchen, ferner in einem Teil der Markstrahlenkanälchen und in bestimmten Teilen der Grenzzone, während sich ein anderer Teil der gewundenen Kanälchen, und zwar vorwiegend die im unteren Rindendrittel gelegenen, ferner ein Teil der Markstrahlenkanälchen und der Kanälchen der Grenzzone, die Glomeruli und das Zwischengewebe sowie das tiefe Mark an der veränderten Beziehung zwischen Blut und Gewebe nicht beteiligen würden.

Ein Verständnis für diese Lokalisation läßt sich daraus gewinnen, daß 1. die unveränderten gewundenen Kanälchen näher als die anderen an den Vasa arcuata liegen, und daß 2. die veränderten Teile von einem Kapillarsystem zweiter Ordnung versorgt werden, d. h. Blut erhalten, das vorher die Glomeruli passiert hat.

Nehmen wir ein durch das Sublimat auf zunächst nicht näher anzugebende Weise bedingtes Sinken des Blutdruckes in der Niere an, so würde der Ort der anatomischen Veränderungen mit dem Gebiete des niedrigsten Blutdruckes zusammenfallen, das die von einem Kapillarsystem zweiter Ordnung versorgten und die von den Vasa arcuata am weitesten entfernten Teile der Niere umfaßt.

Im einzelnen ist unter dieser Voraussetzung die Zirkulation in der Sublimatniere folgendermaßen zu denken: das Blut strömt durch den Glomerulus zum Vas efferens, das nach Ludwig direkt zum nächsten Markstrahl verläuft und sich dort in die Kapillaren der Markstrahlen auflöst. An diese Kapillaren schließt sich das Kapillarnetz der gewundenen Kanälchen an. Aus dem Kapillarnetz der Markstrahlen treten kleinste Venen zu einem Stämmchen zusammen, das nach Aufnahme anderer kleinster Venen aus den Kapillaren der gewundenen Kanälchen in eine Interlobularvene einmündet (s. Textfigur auf der folgenden Seite).

Bewirkt nun der verringerte Blutdruck, daß das Blut aus den in den Präparaten stets mit roten Blutkörperchen gefüllten Glomerulis und den Vasa efferentia unter mehr oder weniger vollständiger Umgehung des Kapillarsystems zweiter Ordnung auf dem Wege der beschriebenen Vene direkt zur Interlobular-

vene abläuft, so ist es verständlich, warum die Glomeruli und einige Kanälchen in jedem Markstrahl unverändert bleiben, während die gewundenen Kanälchen kernlos werden.

Auf Schnitten senkrecht zur Richtung der Markstrahlen gewinnt man den Eindruck, daß die unversehrten Teile der Markstrahlen vorwiegend zentral liegen, demnach als die absteigenden Schenkel der Henleschen Schleifen anzusprechen

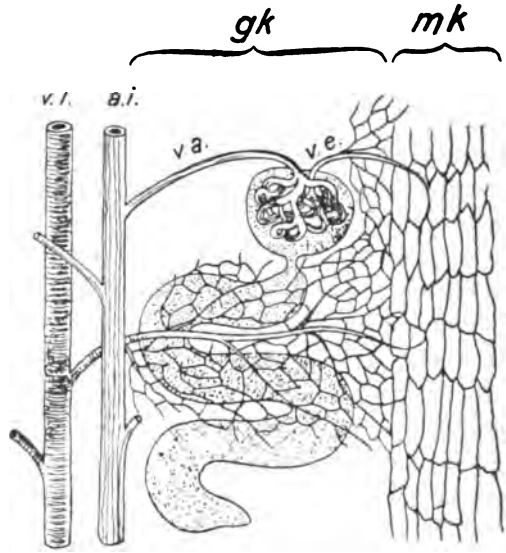

Schema des Verlaufs der Blutgefäße und Kapillaren im Anschluß an Ludwigs Fig. 153 (S. 502) in Strickers Handbuch der Lehre von den Geweben. v. i Vena interlobularis, a. i. Arteria interlobularis, v. a. Vas afferens, v. e. Vas efferens, gk Gebiet der gewundenen Kanälchen, mk Gebiet der Markstrahlkanälchen.

sind, während die kernlosen Kanälchen meist in der Peripherie der Markstrahlen liegen und somit den aufsteigenden Schenkeln der Henleschen Schleifen entsprechen.

Dieser Gegensatz könnte darauf beruhen, daß nur noch der Teil des Wurzelgebietes des zur Interlobularvene führenden Venenstämmchens ausreichend durchströmt wird, der im axialen Teil der Markstrahlen liegt, oder es ist damit zu rechnen, daß auf Grund des herabgesetzten Blutdruckes zwar

beide Arten von Markstrahlenkanälchen unter gleich ungünstigen Beziehungen zum Blut stehen, daß jedoch die absteigenden Schenkel der Henleschen Schleifen aus unbekannten Ursachen ihre Struktur länger bewahren, während die aufsteigenden schon kernlos geworden sind.

Da aber die zentralen Kanälchen der Markstrahlen, wie die (später mitzuteilenden) Versuche mit chronischer Vergiftung lehren, nicht nachträglich noch zerfallen, sondern erhalten bleiben, selbst wenn die benachbarten Kanälchen längst verkalkt sind, so kann ihr unverändertes Aussehen nicht auf einem verschiedenen Verhalten der Zellsubstanzen beruhen, sondern es muß darin seinen Grund haben, daß im axialen Teil der Markstrahlen eine zur Erhaltung des Epithels genügende Blutzirkulation besteht, d. h. eben die Kapillaren liegen und durchströmt werden, in denen das Blut aus dem Vas efferens zum Venenanfang gelangt.

Daß die untersten gewundenen Kanälchen gar nicht oder erst spät kernlos werden, ist einmal darauf zurückzuführen, daß nahe den Vasa arcuata der Blutdruck größer ist als in entfernteren Gebieten der Rinde und daß dementsprechend eine Verminderung des Blutdruckes hier weniger als dort wirksam sein wird.

Aus dem Vergleich der Nieren in den verschiedenen Stadien des Prozesses geht denn auch hervor, daß im Verlauf der Sublimatwirkung die Veränderungen in der Richtung von der Kapsel nach den Vasa arcuata hin fortschreiten.

Die besondere Stellung der untersten gewundenen Kanälchen ist weiterhin daraus zu erklären, daß nach zahlreichen Autoren — Gerlach, Schweigger-Seidel, Isaacs, Chrzonczewsky, Golubew — dieser Abschnitt der Nierenrinde zum Teil von kleinen arteriellen Ästen versorgt wird, die, aus Arteriae arcuatae, interlobulares oder afferentes entspringend, sich direkt in das Kapillarnetz der gewundenen Kanälchen auflösen. In den mittleren und peripherischen Teilen der Rinde sind derartige Ästchen nach Virchow nicht vorhanden.

Die Arteria ureterica kann für die Sonderstellung der untersten gewundenen Kanälchen nicht verantwortlich gemacht werden, da ein eigens angestellter Versuch, bei dem die Sublimatinjektion nach kurz vorauf-

gegangener Exstirpation der linksseitigen Arteria ureterica vorgenommen wurde, die Wirkungslosigkeit dieses Eingriffes nachwies.

Das Abwechseln von Bündeln von kernlosen und von unveränderten Kanälchen in der Grenzzone erklärt sich daraus, daß dieser Abschnitt der Niere zum Teil von Arteriae rectae verae, zum Teil von Arteriae rectae spuriae, d. h. von Vasa efferentia versorgt wird, demgemäß also von Kapillaren erster und zweiter Ordnung.

Im Stromgebiet der Vasa efferentia in der Grenzzone verschwinden, wie wir oben sahen, die Kerne etwas früher als im Kapillargebiet der Vasa efferentia der Rinde. Da die Vorstufen der Kernlosigkeit — Verdichtung des Epithels und Schrumpfung der Kerne — in Rinde und Grenzzone ungefähr gleichzeitig auftreten, so kommt der Unterschied nur darauf hinaus, daß in der Grenzzone das Chromatin schneller aufgelöst wird. Es geschieht dies offenbar deswegen, weil hier in nächster Nähe Kapillargebiete erster Ordnung liegen, aus denen Blutflüssigkeit in die veränderten Kanälchenabschnitte eindringt, wo sie auflösend wirkt.

In der Annahme, daß über die Circulationsverhältnisse in den Nieren der mit Sublimat vergifteten Kaninchen Injektionspräparate Aufschlüsse geben würden, haben wir eine größere Anzahl von normalen Nieren und von solchen nach Sublimatvergiftung mit verschiedenen Mitteln — Milch (Fischer). Berliner Blau in wässeriger Lösung und als Leimmasse und Höllensteinlösung (Golubew) — unter wechselndem Druck injiciert und in zahlreichen Rasiermesserschnitten sowie in verschieden dicken Gefriermikrotom- und Paraffinschnitten genau untersucht.

Bei Ausführung der Injektion unter möglichst niedrigem Druck konnten wir an den Präparaten häufig beobachten, daß die Kapillaren der gewundenen Kanälchen von der Injektionsflüssigkeit umgangen worden waren, daß dinse also den direkten Weg vom Markstrahl zur Interlobularvene genommen hatte. den, wie wir früher ausgeführt haben, das Blut bei der Sublimatvergiftung einschlägt.

Die unvollkommene Injektion der Nierenkapillaren war zumal in den oberen Schichten der Rinde sehr auffällig.

Besondere Aufmerksamkeit wandten wir den vielfach angezweifelten kleinen Arterien zu, die sich direkt in umspinnende Kapillaren auflösen. Es gelang uns, wenn auch selten, so doch einige Male ganz unzweideutig kleine Gefäßstämmchen, die zum Teil aus Arteriae arcuatae, zum Teil aus Arteriae interlobulares oder afferentes entsprangen, direkt in die Kapillaren der gewundenen Kanälchen zu verfolgen. In zahlreichen anderen Fällen war es nur als außerordentlich wahrscheinlich zu bezeichnen, daß ein solches Ästchen nicht in einen Glomerulus, sondern in die umspinnende Kapillaren überging.

In den mittleren und peripherischen Schichten der Rinde sind wir niemals derartigem begegnet. Wir verwerten deshalb diesen Befund mit zur Erklärung des auffallend langen Unversehrtbleibens der gewundenen Kanälchen in der Umgebung der Vasa arcuata.

Von einem direkten Übergang der schräg in die Rinde aufsteigenden Endäste der Arteriae arcuatae oder der Arteriae interlobulares in das Kapillarnetz der obersten Schicht gewundener Kanälchen haben wir uns in Übereinstimmung mit Virchow nicht überzeugen können. Diese Kanälchen der ganzen glomerulusfreien, an die Kapsel anstoßenden Rindenzone werden also durch ein Kapillarsystem zweiter Ordnung versorgt, womit sich ihre regelmäßige Beteiligung an der Nekrose erklärt.

Was das Verhalten der Gefäße in der Grenzzone anbelangt, so haben wir uns von der Existenz der früher vielfach angezweifelten Vasa recta vera an vielen Präparaten leicht überzeugen können. Die Auflösung der Vasa recta spuria, d. h. der von den untersten Glomerulis herkommenden Vasa efferentia, in Büschel von Kapillaren innerhalb der Grenzzone haben wir in allen Präparaten reichlich Gelegenheit gehabt zu sehen, und es war an injicierten Nieren von Tieren, die mit Sublimat vergiftet waren, zuweilen die Beziehung derartiger Kapillarbüschel zu Bündeln nekrotischer Kanälchen deutlich nachzuweisen.

Die untersten Glomeruli gehören teils zu Arteriae afferentes, die aus Arteriae interlobulares entspringen, teils zu solchen, die direkt aus Arteriae arcuatae markwärts hervorgehen. An solchen aus dem Anfangsteil der Interlobulararterien stammenden Arteriae afferentes fiel uns auf, daß sie unter einem sehr

spitzen, markwärts offenen Winkel entspringen und nicht wie alle weiter nach der Kapsel zu abgehenden Arteriae afferentes mehr wagerecht oder in einem kapselwärts offenen Winkel verlaufen, eine Eigentümlichkeit jener untersten Arteriae afferentes, auf deren widerstandserhöhende Bedeutung Virchow zuerst aufmerksam gemacht hat.

Daraus dürfte sich erklären, daß trotz der Nähe der Arteriae arcuatae in der Grenzzone die Nekrose so regelmäßig auftritt.

Da die durch künstliche Injektion gewonnenen Präparate über die in Wirklichkeit im lebenden Tiere bestehende Durchgängigkeit der kleinen Arterien und Kapillaren in der Niere nach Sublimatvergiftung keinen Aufschluß bringen konnten, wandten wir zur Aufklärung dieser Frage die von Chrzonczewski angegebene „Methode der natürlichen Injektion" mit neutralem oder ammoniakalischem Karmin an. Wie Andere hatten auch wir viele Mißerfolge durch den verfrühten Tod der Tiere.

Die von Chrzonczewski abgebildete scharfe Rotfärbung der Kapillarwände durch die Karmininjektion erhielten wir nur einmal bei einem normalen Tiere, doch lieferten mehrere mit Sublimat vergiftete Tiere insofern einen verwertbaren Befund, als sich ein Teil der nekrotischen Kanälchen völlig gleichmäßig karminrot färbte, während die anderen ganz oder fast ganz ungefärbt blieben.

Die Verteilung der gefärbten und ungefärbten nekrotischen Kanälchen war nun derartig, daß die kernlosen Kanälchen in der Nähe der Vasa arcuata gleichmäßig karminrot aussahen, während die Färbung nach der Kapsel hin immer schwächer wurde oder gänzlich aufhörte.

Daraus ist zu schließen, daß auch noch nach eingetretener starker Sublimatwirkung die Gefäße mit der größeren Entfernung von den Vasa arcuata erhöhte Widerstände darbieten, ganz wie wir dies früher zum Verständnis der Lokalisation der Nekrose in ihrer Entwicklung annehmen mußten.

Die Erhöhung der Widerstände führt zu dem früher aus der Lokalisation der Veränderungen erschlossenen Sinken des lokalen Blutdruckes in der Niere. Sie kann, da nach dem Befunde ein Gefäßverschluß durch Blutbestandteile nicht

in Betracht kommt, ihren Grund nur in einer Verengerung der kleinen Arterien haben.

Da deren Weite vom Nervus splanchnicus abhängig ist, so sehen wir in diesem Nerven den Angriffsort des Sublimats, wobei wir es zunächst unentschieden lassen müssen, ob das Sublimat peripherisch, d. h. an den Gefäßnerven in der Niere, oder zentral — etwa am Ganglion coeliacum — angreift.

Wir müssen noch mit einigen Worten auf die von uns als „unverändert" bezeichneten Kanälchen eingehen. Diese Bezeichnung wurde gewählt, weil das Epithel dieser Kanälchengruppen in Hämalaun- und van Gieson-Präparaten keinerlei Strukturabweichungen erkennen läßt.

Die Färbung von entsprechenden Präparaten auf Altmannsche Granula, die aus unbekannten Gründen auf große Schwierigkeiten stieß und oft versagte, ließ an diesen „unveränderten" Kanälchen schon nach kurzer Vergiftungsdauer (6 Stunden) geringe Abweichungen in der Anordnung und Färbbarkeit der Granula erkennen.

Es stimmt dieser Befund mit den Beobachtungen Karvonens überein.

Auf das Verhalten der Nierenfunktion kommen wir später zu sprechen. Wir erwähnen an dieser Stelle nur eine Anzahl von Versuchen, bei denen Kaninchen, die mit Sublimat vergiftet waren, verschieden große Mengen (20—40 ccm je nach der Größe des Tieres) von kaltgesättigter wässriger Indigokarminlösung nach Heidenhain[1]) in die Vena jugularis externa injiciert wurden.

Bei diesen Versuchen ergab sich, daß nach ein- und dreistündiger Vergiftung mit 0,1 g Sublimat in einer Stunde viel weniger Indigokarmin ausgeschieden wurde, als bei einem zum Vergleich herangezogenen normalen Tiere. Der Harn der vorher mit Sublimat vergifteten Tiere war nicht blau gefärbt.

Nach sechsstündiger Vergiftung mit 0,1 g Sublimat wurde nur noch im Lumen der untersten gewundenen Kanälchen blauer Farbstoff gesehen.

Bei Tieren, denen 24 Stunden nach Vergiftung mit 0,025 g Sublimat die Indigokarminlösung injiciert wurde, war gar keine

[1]) Die Nieren wurden dem getöteten Tiere sofort entnommen und entweder mit absolutem Alkohol oder mit einer gesättigten Lösung von chlorsaurem Kali ausgespritzt. Die weitere Härtung erfolgte in absolutem Alkohol.

Farbstoffausscheidung in Körnchen mehr zu beobachten, trotz sechs- bis achtstündigen Zuwartens. Die Nieren waren nur ganz schwach bläulich gefärbt; der Harnblaseninhalt zeigte keine Spur von Blaufärbung.

Vom Fettgehalt der Nieren nach Sublimatvergiftung sahen wir, daß in der Rinde das Fett zuerst in kernlosen Kanälchen auftritt und später in denselben an Menge zunimmt.

Die anfangs deutlich ausgesprochene Lagerung des Fettes nahe der Tunica propria weist darauf hin, daß das Fett aus dem Blute oder vielmehr der Blutflüssigkeit stammt.

Da wir kein Vorstadium gefunden haben, in dem das noch kernhaltige Epithel der gewundenen Kanälchen Fett enthalten hätte, so bleibt nur übrig, daß das Fett in den kernlos gewordenen Kanälchen entstanden ist, und zwar synthetisch aus den Fettkomponenten der Blutflüssigkeit, die infolge des verminderten Blutdruckes verlangsamt circuliert.

Wir haben nun ausnahmslos beobachtet, daß das Fett, wo es vorhanden ist, gleichmäßig in allen Schlingen eines Kanälchens auftritt und zunimmt. Daraus ergibt sich, daß in allen Kapillaren Blutflüssigkeit strömt und von ihnen aus in die Auskleidung der Harnkanälchen eindringt.

Da in den untersten gewundenen Kanälchen und im Mark — mit Ausnahme der Grenzzone — kein Fett auftritt, so muß sich die Blutflüssigkeit dort mit einer Geschwindigkeit bewegen, die nicht erheblich von der normalen abweicht.

Daß die Grenzzone besonders viel Fett enthält, hängt mit dem schon in der normalen Kaninchenniere an diesem Orte zu beobachtenden Vorkommen von Fett zusammen, das unseres Erachtens auf dem oben erwähnten besonderen Verlauf der zu den untersten Glomerulis führenden Arteriae afferentes beruht. Diesen schon physiologisch zwischen Rinde und Grenzzone bestehenden Unterschied verstärkt nun die den lokalen Blutdruck in der Niere herabsetzende Wirkung des Sublimats.

Ferner findet der besonders große Fettgehalt der Grenzzone in der Niere nach Sublimatvergiftung darin eine Erklärung, daß hier in engster Nachbarschaft Gebiete mit unveränderter

Circulation (die der Vasa recta vera) und solche mit stark beeinträchtigter Blutdruckströmung (die der Vasa recta spuria) zusammenliegen. Jene geben an diese Blutflüssigkeit ab, aus der das Fett entsteht.

Wenn wir mit den mitgeteilten Erfahrungen über die Imbibition der nekrotischen Kanälchen mit Karmin und über das Auftreten von Fett in zunehmender Menge den in unsern abgekürzten Protokollen nicht ausdrücklich erwähnten, in den späteren Stadien der Sublimatvergiftung aber regelmäßig erhobenen Befund zusammenhalten, daß entsprechend der makroskopisch wahrnehmbaren Blässe die roten Blutkörperchen in den Kapillaren der kernlosen gewundenen Kanälchen vollständig fehlen, so glauben wir schließen zu müssen, daß sich in den Kapillaren des nekrotischen Gebietes nicht Blut, sondern nur Blutflüssigkeit bewegt.

Die Veränderungen im Darm beschränken sich bei der Sublimatvergiftung auf das Coecum ohne den Processus vermiformis und auf die ersten 5—10 cm des Colon. Sie betreffen nicht die ganze Schleimhaut dieses Darmabschnittes, sondern gewöhnlich nur die Spiralfalte und seltener dazu einige zwischen den Windungen dieser Falte gelegene, scharf umschriebene Bezirke, sowie die Höhe der Querfalten im Anfangsteil des Colon.

Die Spiralfalte ist häufig nicht in ganzer Länge verändert; zuweilen ist eine Windung der Falte in sonst stark veränderten Därmen ganz von den Veränderungen übersprungen, oder es zeigen nur eine Anzahl von Windungen kleinere oder größere scharf begrenzte, veränderte Stellen auf der Höhe der Falte und ihren Abhängen.

Am regelmässigsten sind verändert: die ringförmige niedrige Schleimhautfalte an der Einmündungsstelle des Dünndarmes in das Coecum, sowie die 3—4 ersten Windungen der Spiralfalte.

Die stärksten Veränderungen finden sich bei den Tieren mit der längsten Vergiftungsdauer.

Außer den Schleimhautveränderungen und der später zu erwähnenden abnormen Beschaffenheit des Inhaltes ist uns an den veränderten Darmteilen nichts Abnormes, besonders aber kein auffallender Kontraktionszustand des Darmes bei

der Besichtigung am lebenden Tiere und bei der Sektion zu Gesicht gekommen. Im Gegenteil war zuweilen der ganze Dickdarm, stets aber das Coecum sehr schlaff oder stark durch Gas gebläht.

Die Veränderungen im Darm bei der Vergiftung mit Sublimat beginnen mit einem Oedem der Spiralfalte. Nach 6 Stunden sieht man auf der Höhe der Falte prall gefüllte Kapillaren und Venen. Daran schließt sich eine hämorrhagische Infarcierung des Faltenkammes, und nach 12 Stunden ist in dem infarcierten Gebiet schon Verlust der Kernfärbbarkeit eingetreten.

In einem zweiten Stadium stellt sich an der Grenze der sich allmählich entfärbenden infarcierten Teile eine Ansammlung von ein- und mehrkernigen Zellen ein, und zwar von der 24. Stunde ab und bis zur 48. Stunde an Stärke zunehmend. Von dem nekrotischen Gewebe auf der Faltenhöhe gehen in dieser Zeit die oberflächlichen Schichten verloren, so daß die Falte sehr niedrig werden kann.

An den zwischen den Faltenwindungen gelegenen, auch mikroskopisch scharf begrenzten Schleimhautstellen und im Colon verlaufen die Veränderungen ebenso.

Bei den Tieren mit der längsten Vergiftungsdauer betrifft das anfangs, wie oben erwähnt, hauptsächlich an der Spiralfalte zur Beobachtung kommende Oedem die ganze Dicke der Darmwand in dem veränderten Abschnitt des Intestinaltraktus einschließlich der Serosa.

Es handelt sich demnach um eine primäre hämorrhagische Infarcierung der Faltenhöhe und bestimmter, scharf begrenzter Gebiete zwischen den Falten und um eine secundäre akute Entzündung an der Grenze des Nekrotischen.

Ehe wir das Zustandekommen dieser Veränderungen besprechen, wollen wir uns mit der Lokalisation derselben näher beschäftigen. Zunächst läßt sich nachweisen, daß sich die Veränderungen in dem Stromgebiet eines einzigen großen Arterienstammes abspielen, nämlich in dem der Arteria ileocolica.

Dieses Gefäß, aus dem Hauptstamm der Arteria mesenterica superior entspringend, versorgt — die Maße stammen von einem

mittelgroßen Kaninchen — die letzten 20—30 cm des Dünndarmes, das ganze Coecum mit Processus vermiformis und die ersten 45 cm des Colon.

Nach der oben genauer angegebenen Lokalisation der Veränderungen sind dieselben also nur auf einen Teil des Stromgebietes der Arteria ileocolica beschränkt, und zwar, wie wir uns an einer Anzahl von Injektionspräparaten überzeugt haben, auf denjenigen Teil, der in bezug auf Anastomosen mit der Arteria mesenterica superior am ungünstigsten gestellt ist und infolge der Länge der zu ihm führenden Arterienäste von Circulationsstörungen besonders leicht betroffen werden muß.

In diesem ungünstig gestellten Teil des Stromgebietes der Arteria ileocolica sind es nun mehr oder weniger umschriebene Stellen der Falten und der zwischen ihnen liegenden Schleimhautflächen, an denen sich die Veränderungen entwickeln. Diese Stellen entsprechen, wie aus der mikroskopischen Untersuchung von kleineren Bezirken an Injektionspräparaten hervorgeht, bestimmten Gefäßprovinzen.

Wenden wir uns zur Erörterung des Zustandekommens der Darmveränderungen bei der Sublimatvergiftung, so können wir zunächst eine primäre Thrombose der Venen ausschließen, da wir erst nach 40 Stunden Venenthromben nachweisen konnten, während die hämorrhagische Infarcierung schon mit 6 Stunden begonnen hatte. Ferner haben wir auf das Fehlen einer abnorm starken Kontraktion der Darmmuskulatur, durch die etwa die Venen komprimiert und Blutungen hervorgerufen werden könnten, aufmerksam gemacht.

Die eigenartige Verteilung und Ausbreitung der Veränderungen weist uns darauf hin, daß dieselben im Darm ganz wie in der Niere ihre Ursache in einer Verengerung der kleinsten Arterien an den betroffenen Stellen haben. Diese Verengerung, hervorgerufen durch Einwirkung des Sublimats auf die Nerven der kleinsten Arterienäste, bedingt ein Sinken des Blutdruckes in den Kapillaren des betreffenden Gebietes und eine Infarcierung des Gewebes durch einen rückläufigen Strom aus benachbarten anastomosierenden Venen, deren zugehörige Arterien nicht oder sehr wenig verengt sind, so daß

die Venen den ihnen an diesem Orte zukommenden hohen positiven Druck behalten haben.

Die Exsudation und die Extravasation von weißen Blutkörperchen an der Grenze des Nekrotischen, die nach 18 Stunden beginnt, ist ein Vorgang, der sich an jede beliebige primäre Läsion des Darmes anschließt und von verschiedenen Einflüssen abhängig sein kann, sei es von chemisch reizenden Stoffen im Darminhalt, sei es von den Bakterien, die in mehr oder weniger großer Menge in den Schorfen nachzuweisen sind.[1])

Um an einem Vergleichsobjekt weitere Anhaltspunkte für das Verständnis der Darmveränderungen bei der Sublimatvergiftung zu gewinnen, haben wir bei einer Anzahl von Kaninchen die temporäre (zwei- bis dreistündige) Unterbindung der Arteria mesenterica superior und der Arteria ileocolica dicht nach ihrem Abgang von der Arteria mesenterica superior, sowie weiter abwärts, kurz vor der Teilung derselben in die zwei großen Äste für den Anfangsteil des Coecum. ausgeführt.

Die letztgenannten Unterbindungen verliefen vollständig ergebnislos.

Die Unterbindung der Arteria mesenterica superior überlebten die Tiere nur 2—3 Stunden. Es fand sich nach dieser Zeit bei einem Tier starke Hyperämie des ganzen Dünndarmes, mit Blutungen besonders im Bereich der flachen Querfalten; das Coecum und Colon waren nicht auffällig verändert.

Nach zwei- und dreistündiger Unterbindung der Arteria ileocolica dicht nach ihrem Ursprung aus der Mesenterica superior, ein Eingriff. den die Tiere 5—8 und 10 Stunden überlebten, fanden wir bei einem Tier — bei völliger Unversehrtheit des Dünndarmes und des Processus vermiformis — im Coecum auf und zwischen den Faltenwindungen sowie

[1]) In den nach Weigert gefärbten Präparaten fanden sich meist an der Oberfläche, öfter aber auch in tieferen Schichten der nekrotischen Schleimhautpartien verschiedene Formen von Stäbchen, von denen besonders ein schlanker, endständige Sporen tragender Bacillus öfter wiederkehrte. Bei einigen Züchtungsversuchen, die mit normalem Coecuminhalt und mit solchem von mit Sublimat vergifteten Tieren angestellt wurden, ergab sich, daß aus jenem neben Colibakterien zahlreiche sporentragende Bazillen aufgingen, während aus diesem fast ausschließlich Bacterium coli wuchs. Dies Ergebnis stimmt mit den Resultaten überein, die Katsura bei seinen Untersuchungen über die Darmflora bei Sublimatvergiftungen erhielt.

im Bereich der ersten 34 cm des Colon ungleichmäßig verteilte Blutungen und wiesen mikroskopisch zahlreiche Venenthromben nach.

Bei einem zweiten Tier mit dreistündiger Unterbindung der Arteria ileocolica war die Schleimhaut des Dünndarms und Colons auf je 15 cm hin blutig durchtränkt. Auch in der Schleimhaut des Coecum, dessen Spiralfalte matt und trüb aussah, fanden sich zahlreiche flächenhafte Hämorrhagien. Mikroskopisch ließen sich vielfach prall gefüllte Gefäße, oft auch eine dichte Durchsetzung des Gewebes mit roten Blutkörperchen und zuweilen, besonders auf der Höhe der Falten, in kleinen Schleimhautbezirken Verlust der Kernfärbbarkeit feststellen. Thromben wurden nicht gefunden.

War schon in diesem Falle — weniger in bezug auf die Lokalisation als auf die Art der anatomischen Veränderungen — eine große Ähnlichkeit mit den durch die Sublimatvergiftung gesetzten Schädigungen hervorgetreten, so fand sich eine völlige Übereinstimmung derselben bei einem Kaninchen, das nach zweistündiger Unterbindung der Arteria ileocolica noch 10 Stunden lebte. Die makroskopisch wahrnehmbaren Veränderungen bestanden in praller Füllung der Gefäße und wenig umfangreichen Hämorrhagien auf der Faltenhöhe in den ersten zwei Dritteln des Coecum und im Bereich der ersten 15 cm des Colon. Mikroskopisch fand sich vorwiegend auf der Höhe und den Abhängen der Falten stellenweise eine dichte Durchsetzung des Gewebes mit roten Blutkörperchen bei gleichzeitigem Verlust der Kernfärbbarkeit in diesen Gebieten. Thromben waren nicht zu sehen.

Aus den angeführten Versuchen geht hervor, daß sich durch die vorübergehende Unterbindung der Arteria ileocolica dicht nach ihrem Abgange aus der Arteria mesenterica superior ähnliche, ja übereinstimmende Veränderungen am Darmkanal hervorrufen lassen, wie sie bei der Sublimatvergiftung auftreten.

Man kann sich die Wirkung der vorübergehenden Arterienunterbindung nur so vorstellen, daß der Abschluß des Blutes den neuromuskulären Gefäßtonus beeinträchtigt. Dadurch wird eine Herabsetzung des Blutdruckes in dem wieder dem Blut geöffneten Arterien und eine ungenügende Durchströmung der jenseits gelegenen Kapillargebiete herbeigeführt, von der schließlich die Nekrose abhängig ist; rückläufiger Venenstrom folgt auf Grund des in den Darmvenen herrschenden hohen Druckes.

Da, wie oben ausgeführt worden ist, bei der Sublimatvergiftung die Veränderungen in gleicher Weise ablaufen, so erscheinen uns die Unterbindungsversuche an der Arteria ileocolica

als brauchbare Stütze für die Ansicht, daß es sich bei der Wirkung des Sublimats auf den Darm um eine Wirkung auf die Gefäßnerven eines bestimmten Arteriengebietes handelt.[1])

Es bleibt noch die Frage zu erörtern, warum bei der Sublimatvergiftung, aber, wie man sieht, auch nach den Unterbindungen, die Veränderungen die Falten bevorzugen.

Die an sich unbefriedigende Vorstellung, daß die Falten deshalb besonders beteiligt wären, weil sie am ausgiebigsten mit dem ätzenden, quecksilberhaltigen Darminhalt in Berührung kämen, mußte mit dem Experiment von Grawitz, bei dem der Dickdarm völlig aus dem Zusammenhange des Verdauungskanals ausgeschaltet wurde, hinfällig werden.

Grawitz führt die auffallende Beteiligung der Falten darauf zurück, daß die durch das Sublimat hervorgerufenen lebhaften Darmkontraktionen besonders an ihnen sehr leicht zu Blutaustritt in die hyperämische Schleimhaut und zu den sich daran anschließenden entzündlichen Veränderungen führen müssen.

Kunkel nimmt an, daß bei den starken Zusammenziehungen des Darmes die Falten mehr als die anderen Stellen der Darmwand Zerrungen ausgesetzt sind und daß sie darum so ungünstig gestellt sind.

Nach Leuterts Ansicht spielt bei der auffälligen Beteiligung der Falten an den Veränderungen der Umstand eine Rolle, daß es in dem stark kontrahierten Darm zu einer gegenseitigen Kompression der Falten kommt.

Diese Annahme trifft für das stets sehr weite Coecum mit seinen in weiten Abständen verlaufenden Spiralfaltenwindungen sicher nicht zu.

Wenn wir auch, wie sich später ergeben wird, die Ansicht zu Recht bestehen lassen, daß durch das Sublimat im Vergleich zur Norm verstärkte Kontraktionen des Darmes durch Beeinflussung des Darmnervensystems hervorgerufen werden, so

[1]) Bei den folgenden Reihen B und C sind die veränderten Darmabschnitte in derselben Weise untersucht worden, wie bei der Versuchsreihe A. Da sich die Befunde in keinem Punkte unterscheiden, gehen wir auf eine Besprechung der Darmveränderungen bei diesen Tieren nicht ein.

bleiben doch einige Befunde, z. B. die Beschränkung der Veränderungen auf kleine, scharf umschriebene Stellen auf der Höhe der ersten Coecumfalten oder das Unversehrtbleiben einer Faltenwindung mitten zwischen schwer veränderten Faltenkämmen, allein als Folge der Darmkontraktionen unerklärlich.

Wir glauben nicht fehl zu gehen, wenn wir die Bevorzugung der Faltenhöhe bei einem Prozeß, der sich primär an den kleinsten Gefäßen abspielt, in Beziehung setzen dazu, daß die Faltengefäße den weitesten Abstand von den Stammgefäßen haben, daß mithin die Circulation hier unter besonders niedrigem Druck verläuft; sowie ferner dazu, daß auf dem Faltenkamm die Darmmuskulatur fehlt, deren Kontraktionen hier wie überall im Bereich von Muskulatur die Bewegung des Blutes begünstigen.

Reihe B.

Vergiftung nach Exstirpation einer Niere.

In einer zweiten Versuchsreihe B wurde 9 Tieren, die in bezug auf Giftmenge und Vergiftungsdauer den mit gleichen römischen Ziffern bezeichneten Tieren der Reihe A entsprechen, die Sublimatlösung subcutan injiciert, nachdem 11—24 Stunden vorher die Exstirpation der linken Niere vorgenommen war.

Wir beschränken uns darauf, von diesen Tieren abgekürzte Protokolle wiederzugeben, denen wir jedesmal einen kurzen Vergleich mit dem entsprechenden Tier der Reihe A anfügen. Bei der Beurteilung des Umfanges der Epithelveränderungen ist hauptsächlich die Rinde berücksichtigt worden.

BI. Gewicht 1150 g. Injektion von 0,1 g Sublimat 12 Stunden nach der Operation. Getötet 3 Stunden nach der Injektion.

Niere: Verdichtung des Epithels und Schrumpfung der Kerne in den oberen zwei Dritteln der Rinde. Gleiche Veränderungen an einem Teil der Grenzzonenkanälchen.

Fett fehlt.

Vergleich: Kein merklicher Unterschied zwischen AI und BI.

BII. Gewicht 1300 g. Injektion von 0,1 g Sublimat 16 Stunden nach der Operation. Getötet 6 Stunden nach der Injektion.

Niere: Verdichtung des Epithels und Schrumpfung der Kerne in einer großen Anzahl von Kanälchen der oberen zwei Drittel der Rinde. Verlust der Kernfärbbarkeit an einer Anzahl von Kanälchenabschnitten in Rinde und Grenzzone.

Fett fehlt.

Vergleich: Während bei AII nur in der Grenzzone kernlose Kanälchen vorkommen, finden sie sich bei BII auch in der Rinde; ferner sind die Kernveränderungen an dem Epithel der Rindenkanälchen bei BII ausgedehnter als bei AII.

BIII. Gewicht 1450 g. Injektion von 0,1 g Sublimat 15 Stunden nach der Operation. Getötet 9 Stunden nach der Injektion.

Niere: Epithel der gewundenen Kanälchen der zwei oberen Rindendrittel kernlos oder mit geschrumpften und fragmentierten Kernen versehen. Gleiche Veränderungen an einer Anzahl von Kanälchen in jedem Markstrahl und an vielen Kanälchen der Grenzzone.

Fett findet sich in der Rinde in ganz vereinzelten kernlosen gewundenen Kanälchen in Form feinster Tröpfchen. In der Grenzzone ist das Fett reichlicher, die Tropfen sind größer und liegen vorwiegend in kernhaltigen Kanälchen.

Vergleich: Bei BIII erheblich mehr kernlose gewundene Kanälchen in der Rinde als bei AIII. Bei AIII fehlt das Fett völlig, bei BIII ist es in Rinde und Grenzzone vorhanden.

BIV. Gewicht 2720 g. Injektion von 0,1 g Sublimat 17 Stunden nach der Operation. Getötet 12 Stunden nach der Injektion.

Niere: Gewundene Kanälchen der oberen Rindenhälfte größtenteils kernlos, ebenso ein Teil der Kanälchen in jedem Markstrahl und in der Grenzzone.

Fett enthält die Rinde in kernlosen gewundenen Kanälchen nur in geringer Menge, während eine Anzahl von Schaltstücken, die meist kernhaltig sind, zahlreiche kleine Fetttröpfchen aufweisen. In der Grenzzone findet sich ziemlich viel Fett, und zwar vorwiegend in kernhaltigen Kanälchen.

Vergleich: Bei BIV mehr kernlose gewundene Kanälchen als bei AIV. Während bei AIV nur die Grenzzone fetthaltig ist, enthält BIV auch in der Rinde Fett und weist in der Grenzzone eine Steigerung des Fettgehaltes auf.

BV. Gewicht 1900 g. Zwei Injektionen von 0,05 g Sublimat. Erste Injektion 11 Stunden nach der Operation, zweite 9 Stunden später. Getötet 18 Stunden nach der ersten Injektion.

Niere: Epithel der gewundenen Kanälchen der oberen zwei Drittel der Rinde verdichtet, Kerne geschrumpft, zerfallen, in vielen Kanälchen ganz geschwunden. Gleiche Veränderungen an einer Anzahl von Kanälchen in jedem Markstrahl und in der Grenzzone.

Fett liegt in mäßiger Menge in kernlosen und kernhaltigen Kanälchen der Rinde. Die Grenzzone hat einen sehr starken Fettgehalt, und zwar liegt das Fett vorwiegend in kernlosen Kanälchen.

Vergleich: Bei BV größerer Umfang der Epithelveränderungen, besonders mehr kernlose gewundene Kanälchen als bei AV. Während bei AV nur ein mäßiger Fettgehalt der oberen Schichten des tiefen Markes

besteht, findet sich bei BV beträchtlich mehr Fett in der Grenzzone, und außerdem ist die Rinde fetthaltig.

BVI. Gewicht 1430 g. Zwei Injektionen von 0,05 g Sublimat. Erste Injektion 14 Stunden nach der Operation, zweite 12 Stunden später. Getötet 24 Stunden nach der ersten Injektion.

Niere: Epithel der gewundenen Kanälchen der oberen Rindenhälfte größtenteils kernlos. Ebenso finden sich in jedem Markstrahl und in der Grenzzone kernlose Kanälchen neben unveränderten.

Fett in der Rinde in spärlicher Menge in kernlosen gewundenen Kanälchen. Auch an einer Anzahl von Glomerulis sieht man feinste Fetttröpfchen. In der Grenzzone findet sich sehr viel Fett, das ziemlich großtropfig ist und meist in kernhaltigen Kanälchen liegt.

Vergleich: Im Umfang der Nekrose besteht kein erheblicher Unterschied zwischen AVI und BVI. Der Fettgehalt der Niere ist sowohl in der Rinde wie in der Grenzzone bei BVI größer als bei AVI.

BVII. Gewicht 3100 g. Drei Injektionen von 0,05 g Sublimat. Erste Injektion 14 Stunden nach der Operation, zweite und dritte Injektion 24 und 27 Stunden später. Getötet 32 Stunden nach der ersten Injektion.

Niere: Gewundene Kanälchen der oberen drei Viertel der Rinde kernlos. In jedem Markstrahl und in der Grenzzone eine Anzahl von kernlosen Kanälchen.

Fett findet sich in der Rinde in der Mehrzahl der kernlosen gewundenen Kanälchen in reichlicher Menge. Die Tropfen sind sehr fein und liegen meist in der Nähe der Tunica propria. Auch die kernhaltigen Kanälchen in der Rinde sind zum Teil fetthaltig. In einzelnen Glomerulis und Kapillarwänden sieht man gleichfalls feinste Fetttröpfchen. In der Grenzzone findet sich sehr viel ziemlich großtropfiges Fett in kernhaltigen, besonders aber in kernlosen Kanälchen. Auch in den tieferen Markschichten enthalten einzelne Epithelzellen feintropfiges Fett.

Vergleich: Im Umfang der Nekrose kein wesentlicher Unterschied zwischen AVII und BVII. Die Veränderungen sind bei beiden Tieren sehr stark. Demgegenüber bestehen im Fettgehalt sehr große Verschiedenheiten: Die Nieren sind bei AVII fettfrei, während sie bei BVII sowohl in der Rinde wie in der Grenzzone sehr viel Fett enthalten.

BVIII. Gewicht 2420 g. Drei Injektionen von 0,05 g Sublimat. Erste Injektion 24 Stunden nach der Operation, zweite und dritte Injektion 13 und 26 Stunden später. Getötet 40 Stunden nach der ersten Injektion.

Niere: Epithel der gewundenen Kanälchen der Rinde bis auf kleine Gruppen von Kanälchen nahe den Vasa arcuata kernlos oder nur noch Trümmer von Kernen enthaltend. In jedem Markstrahl und in der Grenzzone gleichfalls eine Anzahl von kernlosen Kanälchen.

Fett findet sich ungefähr in gleicher Verteilung und Menge wie bei BVII.

Vergleich: Kein wesentlicher Unterschied im Umfang der Nekrose bei AVIII und BVIII. Veränderungen bei beiden Tieren sehr stark. Der Fettgehalt der Nieren ist in Rinde und Mark bei BVIII stärker als bei AVIII.

BIX. Gewicht 2450 g. Drei Injektionen von 0,05 g Sublimat. Erste Injektion 24 Stunden nach der Operation, zweite und dritte Injektion 19 und 38 Stunden später. Getötet 48 Stunden nach der ersten Injektion.

Niere: Epithel der gewundenen Kanälchen bis auf kleine Gruppen in der untersten Schicht der Rinde kernlos oder mit stark veränderten Kernen versehen. In jedem Markstrahl und in der Grenzzone eine Anzahl von kernlosen Kanälchen.

Fett in Rinde und Grenzzone in gleicher Verteilung wie bei BVII und VIII; die Menge des Fettes in der Rinde hat entschieden zugenommen. Die Fetttröpfchen sind größer geworden und liegen nicht mehr nur nahe der Tunica propria. Ganz vereinzelt sieht man feine Fetttröpfchen an Glomerulis und Kapillarwänden. Der Fettgehalt der Grenzzone ist ungefähr derselbe wie bei den vorhergehenden Tieren.

Vergleich: Im Umfang der Nekrose besteht kein wesentlicher Unterschied zwischen AIX und BIX. In bezug auf das Fett stehen sich gegenüber: in der Rinde: starker Fettgehalt bei BIX, geringer bei AIX; in der Grenzzone: sehr starker Fettgehalt bei BIX, starker bei AIX.

In der Versuchsreihe B wirkt die gleiche Sublimatmenge wie in der Reihe A nicht mehr auf zwei, sondern auf eine Niere, die zur Zeit der Einführung des Giftes infolge der Exstirpation der anderen hyperämisch ist und eine gesteigerte Funktion ausübt.

Die Art und Lokalisation der durch das Sublimat bewirkten Veränderungen bleiben genau dieselben, so daß wir auch in der hyperämischen Niere als Grund der Veränderungen dieselbe Beeinträchtigung der Circulation annehmen, wie wir sie für die erste Versuchsreihe abgeleitet haben.

Ein Unterschied zwischen beiden Versuchsreihen besteht jedoch darin, daß bei der Reihe B die Nekrose des Epithels in den Kanälchen der Rinde frühzeitiger und bei kurzdauernder Vergiftung (bis zu 24 Stunden) auch in größerem Umfange auftritt als bei der Reihe A. Bei längerer Vergiftungsdauer gleicht sich dieser Unterschied wieder aus.

In bezug auf den Fettgehalt der Nieren bei der Reihe A und B ergibt sich aus den in den Protokollen aufgeführten Vergleichen, daß das Fett in der Reihe B früher (nämlich schon

nach 9 Stunden) und weiterhin in erheblich größerer Menge als bei der Reihe A auftritt, sowohl in der Rinde als auch in der Grenzzone.

Wenn nach den Befunden an den Nieren der Reihe B die von uns angenommene Verengerung der kleinsten Nierenarterien schneller und anfangs wenigstens in größerem Umfange auftritt als bei Tieren, denen die linke Niere nicht exstirpiert worden ist, so ist dies darauf zurückzuführen, daß die Größe des zur Kontraktion dieser Gefäße führenden Nervenreizes in der von einer vermehrten Menge quecksilberhaltigen Blutes durchströmten Niere erhöht worden ist, und es ist anzunehmen, daß dieselbe Beschleunigung des Eintrittes der Veränderungen auch bei Tieren mit zwei Nieren zu erzielen wäre, wenn die Sublimatmenge, was mit dem Leben aber nicht verträglich ist, für jede dieser Nieren entsprechend gesteigert würde.

Da sich die Unterschiede bei längerer Dauer der Vergiftung völlig ausgleichen und auch anfangs nicht derartig sind, daß man auch nur annähernd in der zurückgebliebenen Niere von einer Steigerung der Veränderungen auf das Doppelte sprechen könnte, so muß ein Faktor im Spiele sein, der den erhöhten Reiz zwar nicht voll zur Wirkung kommen läßt, der aber doch nicht hindern kann, daß ein schnelleres Eintreten des schwersten Grades der Epithelveränderungen und eine anfänglich etwas umfangreichere Verbreitung derselben zustandekommt.

Diesen Faktor sehen wir in den harnfähigen Stoffen des Blutes als Gefäßnervenreizen, die durch Erweiterung der Gefäße unter Erhöhung des Tonus den Blutdruck in der einen zurückbleibenden Niere steigern und demgemäß der durch das Sublimat herbeigeführten Verengerung der Gefäße, die eine Verminderung des lokalen Blutdruckes in der Niere mit sich bringt, entgegenwirken.

Das Ergebnis der Versuchsreihe B läßt auch einen Schluß auf den Angriffsort des Sublimats zu, von dem wir es für die Nieren bisher unentschieden lassen mußten, ob er zentral oder peripherisch gelegen sei.

Wir schicken voraus, daß wir unter dem Angreifen eines chemischen Reizes einen Vorgang an dem gereizten Ort des Nervensystems verstehen, der in einer nach gesetzmäßigen

Mengenverhältnissen ablaufenden chemischen Bindung des Reizmittels besteht.

Griffe das Sublimat zentral, etwa am Ganglion coeliacum, an, so müßten nach dem Wegfallen einer Niere durch die Exstirpation die Nervenreize für die andere Niere dieselben bleiben. Da wir mit der im zurückgebliebenen Organ auftretenden Hyperämie einen dem Einfluß des Sublimats entgegenwirkenden Faktor eingeführt haben, so wäre eine beträchtliche Verringerung der Veränderungen in der Niere zu erwarten gewesen. Wenn wir nun im Gegenteil eine geringe Verstärkung der Sublimatwirkung feststellen, so kann das Sublimat nicht zentral, sondern es muß peripherisch, d. h. an den Nerven der kleinen Nierenarterienäste angreifen, die mit einer im Verhältnis der vermehrten Durchströmung gesteigerten Sublimatmenge in Berührung kommen.

Fett. Die Beschleunigung des Auftretens von Fett in der nach Exstirpation der linken zurückgebliebenen rechten Niere, sowie die im weiteren Verlauf der Vergiftung festzustellende starke Steigerung des Fettgehaltes über den in den Nieren der Reihe A bestehenden Grad hinaus kann nur darauf beruhen, daß der aus Blutflüssigkeit bestehende Inhalt der Kapillaren bei der Reihe B unter einem erhöhten Druck steht und daß infolgedessen mehr Transsudat — und zwar infolge der Wirkung des Sublimats in verlangsamtem Strome — in das Epithel eindringt, wo die Fettsynthese erfolgt.

In dem Umstande, daß die untersten Teile der Rinde und das tiefe Mark auch in dieser Versuchsreihe fettfrei bleiben oder nur geringfügige Spuren von Fett enthalten, sehen wir eine Bestätigung unserer Annahme, daß hier die Circulation nicht erheblich von der Norm abweicht, mögen nun zwei Nieren oder nur eine der Sublimatwirkung ausgesetzt sein.

Die mit der Dauer der Vergiftung stattfindende Vermehrung des Fettes, die bei der Reihe B noch deutlicher als in der Versuchsreihe A nachweisbar ist, beweist bei dem Mangel eines Vorstadiums des Fettgehaltes in kernhaltigen Kanälchen einwandsfrei, daß in der Rinde wie in der Grenzzone Fett in kernlos gewordenen Kanälchen mit aufs stärkste verändertem Protoplasma auftritt und an Menge zunimmt.

Versuchsreihe C.

Vergiftung nach Unterbindung eines Ureters.

In der dritten Versuchsreihe C ist zunächst eine Gruppe von 9 Tieren aufgeführt, denen von einem Schnitt in der Lendengegend aus der linke Ureter in Höhe des unteren Nierenpoles extraperitonaeal unterbunden wurde. 14 bis 24 Stunden nach der Operation wurden den Tieren verschieden große Sublimatdosen teils auf einmal. teils in mehreren Gaben subcutan injiciert. Nach Ablauf bestimmter Fristen wurden die Tiere mit Äther getötet.

Die mit gleichen römischen Ziffern bezeichneten Tiere dieser Gruppe und der beiden ersten Versuchsreihen entsprechen einander vollkommen in bezug auf Dosis und Vergiftungsdauer.

Außerdem wurden zwei andere Gruppen von je vier Tieren erst nach sieben- und fünfzehntägiger Dauer der Ureterunterbindung mit verschieden großen Sublimatsdosen vergiftet und die Tiere nach 6, 12, 24, nach 36 und 48 Stunden getötet.

Wir beschränken uns bei dieser Versuchsreihe auf die Wiedergabe möglichst kurzer Protokolle über die Nierenveränderungen.

CI. Gewicht 1250 g. Injektion von 0,1 g Sublimat 21 Stunden nach der Operation. Getötet nach 3 Stunden.

Nieren. Rechts: Epithel der gewundenen Kanälchen in den oberen zwei Dritteln der Rinde verdichtet, Kerne vielfach geschrumpft. Gleiche Veränderungen an einer Anzahl von Kanälchen in jedem Markstrahl und in der Grenzzone. Links: Epithel der gewundenen Kanälchen, abgesehen von den direkt unter der Kapsel gelegenen, deren Epithel zum Teil verdichtet ist und geschrumpfte Kerne aufweist, unverändert.

Fett. Rechts: Nur in der Grenzzone feintropfiges Fett in der Mehrzahl der Kanälchen. Links: Rinde fettfrei, in der Grenzzone spärliche feine Fetttropfen in einer Anzahl von Kanälchen.

C II. Gewicht 1320 g. Injektion von 0,1 g Sublimat 24 Stunden nach der Operation. Getötet nach 6 Stunden.

Nieren. Rechts: Epithel der gewundenen Kanälchen der oberen Rindenhälfte vielfach verdichtet und mit geschrumpften Kernen versehen. Gleiche Veränderungen an einer Anzahl von Kanälchen in jedem Markstrahl. In der Grenzzone eine Anzahl von kernlosen Kanälchen. Links: Verdichtung des Epithels und Schrumpfung der Kerne in wenigen

subcapsulär gelegenen gewundenen Kanälchen, ferner in einigen Schaltstücken und Markstrahlenkanälchen. Grenzzone unverändert.

Fett in etwas größerer Menge als bei CI vorhanden, in beiden Nieren aber nur in der Grenzzone zu finden.

C III. Gewicht 1770 g. Injektion von 0,1 g Sublimat 24 Stunden nach der Operation. Getötet nach 9 Stunden.

Nieren. Rechts: Epithel der meisten gewundenen Kanälchen in der oberen Rindenhälfte kernlos. Eine Anzahl von kernlosen Kanälchen auch in jedem Markstrahl und in der Grenzzone. Links: In der Nähe der Kapsel liegen vereinzelte gewundene Kanälchen mit verdichtetem Protoplasma und geschrumpften Kernen, zum Teil auch völlig kernlos. Übrige Niere bis auf die Hydronephroseveränderungen ohne Abweichungen.

Fett. Rechts: Viele kernlose, gewundene Kanälchen enthalten feinste Fetttröpfchen. In der Grenzzone findet sich in noch reichlicherer Menge Fett in kernhaltigen und kernlosen Kanälchen. Links: In der Rinde eine mäßige Menge feintropfigen Fettes vorwiegend in kernlosen gewundenen Kanälchen. Die Grenzzone enthält etwas mehr Fett als die Rinde.

C IV. Gewicht 3200 g. Injektion von 0,1 g Sublimat 14 Stunden nach der Operation. Getötet nach 12 Stunden.

Nieren. Rechts: Epithel der gewundenen Kanälchen der zwei oberen Drittel der Rinde kernlos oder mit geschrumpften Kernen versehen. Gleiche Veränderungen an einer Anzahl von Kanälchen in jedem Markstrahl und in der Grenzzone. Links: In der Nähe der Kapsel liegen vereinzelte kernlose gewundene Kanälchen; ferner sind einige wenige Markstrahlen- und Grenzzonenkanälchen kernlos. Sonst bestehen nur die Hydronephroseveränderungen.

Fett. Rechts: In der Mehrzahl der kernlosen gewundenen Kanälchen liegt äußerst feintropfiges Fett in spärlicher Menge. Die zum Teil noch kernhaltigen Schaltstücke enthalten mehr Fett in Form größerer Tropfen. Die Grenzzone ist von sehr starkem Fettgehalt, und zwar liegen die Fetttröpfchen vorwiegend in kernhaltigen Kanälchen. Links: In der Rinde wie in der Grenzzone besteht sehr starker, zum Teil maximaler Fettgehalt.

C V. Gewicht 1600 g. Zwei Injektionen von 0,05 g Sublimat. Erste Injektion 24 Stunden nach der Operation, zweite 9 Stunden später. Getötet 18 Stunden nach der ersten Injektion.

Nieren. Rechts: Epithel der gewundenen Kanälchen der oberen Rindenhälfte größtenteils kernlos oder nur mit Kerntrümmern versehen. Gleiche Veränderungen an einer Anzahl von Kanälchen in jedem Markstrahl und in der Grenzzone. Links: Vereinzelte subcapsulär gelegene kernlose Kanälchen, sonst nur die Hydronephroseveränderungen.

Fett. Rechts: In der Rinde wenige feine Tropfen in kernlosen gewundenen Kanälchen. Die Grenzzone enthält sehr viel ziemlich

großtropfiges Fett, vorwiegend in kernhaltigen Kanälchen. Links: Feintropfiges Fett in mittlerer Menge in der Rinde, besonders in den kernlosen Kanälchen. In der Grenzzone mäßiger Fettgehalt.

C VI. Gewicht 2100 g. Zwei Injektionen von 0,05 g Sublimat. Erste Injektion 21 Stunden nach der Operation; zweite 12 Stunden später. Getötet 24 Stunden nach der ersten Injektion.

Nieren. Rechts: Epithel der meisten gewundenen Kanälchen der oberen Rindenhälfte kernlos. Eine Anzahl von kernlosen Kanälchen auch in jedem Markstrahl und in der Grenzzone. Links: Vereinzelte subcapsulär und in Markstrahlen, sowie in der Grenzzone gelegene Kanälchen kernlos, sonst nur die Hydronephroseveränderungen.

Fett. Rechts: Die kernlosen gewundenen Kanälchen enthalten feintropfiges Fett in reichlicher Menge. In der Grenzzone ist der Fettgehalt noch stärker, und zwar liegt das Fett in kernhaltigen wie in kernlosen Kanälchen. In jenen sind die Fetttröpfchen gewöhnlich größer. Links: Maximaler Fettgehalt in sämtlichen Kanälchen der Rinde und Grenzzone. Die Fetttröpfchen sind in den kernhaltigen Kanälchen größer als in den in geringer Zahl vorhandenen kernlosen.

C VII. Gewicht 1600 g. Drei Injektionen von 0,05 g Sublimat. Erste Injektion 24 Stunden nach der Operation, zweite und dritte Injektion 12 und 24 Stunden später. Getötet 32 Stunden nach der ersten Injektion.

Nieren. Rechts: Epithel der gewundenen Kanälchen der oberen zwei Drittel der Rinde kernlos oder mit geschrumpften und schattenhaft gefärbten Kernen. Eine Anzahl von kernlosen Kanälchen in jedem Markstrahl und Bündel von solchen in der Grenzzone. Links: Verdichtung des Epithels und Schrumpfung der Kerne in wenigen subcapsulär und in den Markstrahlen gelegenen Kanälchen. Sonst nur die Hydronephroseveränderungen.

Fett: In beiden Nieren nur Spuren von Fett.

C VIII. Gewicht 2380 g. Drei Injektionen von 0,05 g Sublimat. Erste Injektion 24 Stunden nach der Operation, zweite und dritte Injektion 14 und 26 Stunden später. Getötet 40 Stunden nach der ersten Injektion.

Nieren. Epithel der gewundenen Kanälchen in der oberen Rindenhälfte kernlos. In der unteren Hälfte der Rinde ist in Gruppen von Kanälchendurchschnitten das Epithel verdichtet, die Kerne sind geschrumpft. Ein Teil der Kanälchen in jedem Markstrahl ist gleichfalls kernlos. Ebenso finden sich zahlreiche kernlose Kanälchen in der Grenzzone. Links: Abgesehen davon, daß vereinzelte subcapsulär und in der Grenzzone gelegene Kanälchen kernlos sind, zeigt die Niere nur die Hydronephroseveränderungen.

Fett. Rechts: In der Rinde wenig Fett in kernhaltigen und kernlosen Kanälchen, in der Grenzzone sehr starker Fettgehalt in beiden Arten von Kanälchen. Links: In der Rinde sehr starker Fettgehalt,

besonders im oberen Drittel derselben. In der Grenzzone ist eine mittlere Fettmenge vorhanden.

C IX. Gewicht 3600 g. Drei Injektionen von 0,05 g Sublimat. Erste Injektion 24 Stunden nach der Operation; zweite und dritte Injektion 19 und 38 Stunden später. Getötet 48 Stunden nach der ersten Injektion.

Nieren. Rechts: Das Epithel der gewundenen Kanälchen ist, abgesehen von kleinen Gruppen von Kanälchenquerschnitten in der Nähe der Vasa arcuata, kernlos. Eine Anzahl von kernlosen Kanälchen findet sich auch in jedem Markstrahl. In der Grenzzone wechseln Bündel von kernlosen Kanälchen mit kernhaltigen ab. Links: Vereinzelte subcapsulär sowie in Markstrahlen und in der Grenzzone gelegene Kanälchen sind kernlos. Sonst nur die Hydronephroseveränderungen.

Fett. Rechts: In den kernlosen, gewundenen und geraden Kanälchen der Rinde liegt sehr viel feintropfiges Fett, in den kernhaltigen ist die Fettmenge geringer. Das umgekehrte Verhältnis besteht in der gleichfalls sehr fettreichen Grenzzone. Links: Fettgehalt in der Rinde sehr stark, in der Grenzzone geringer.

Tiere mit siebentägiger Ureterunterbindung.

C X. Gewicht 1900 g. Injektion von 0,1 g Sublimat 7 Tage nach der Operation. Getötet nach 6 Stunden.

Nieren. Rechts: In der ganzen Rinde mit Ausnahme der in der Nähe der Vasa arcuata gelegenen gewundenen Kanälchen ist das Epithel verdichtet, die Kerne sind geschrumpft und abnorm dunkel gefärbt. Ebenso verhält sich ein Teil der Kanälchen in jedem Markstrahl. In der Grenzzone sieht man vereinzelte Bündel von kernlosen Kanälchen. Links: Es finden sich nur die der Dauer der Ureterunterbindung entsprechenden Veränderungen: Erweiterung der Markstrahlenkanälchen und Schaltstücke. Verschmälerung der gewundenen Kanälchen und mäßige Vermehrung des Bindegewebes.

Fett. In beiden Nieren Spuren von Fett, hauptsächlich in der Grenzzone.

C XI. Gewicht 2100 g. Injektion von 0,1 g Sublimat 7 Tage nach der Operation. Getötet nach 12 Stunden.

Nieren. Rechts: Epithel der gewundenen Kanälchen der oberen zwei Drittel der Rinde kernlos oder mit geschrumpften Kernen und Kerntrümmern versehen. Gleiche Veränderungen in einer Anzahl von Kanälchen in jedem Markstrahl. In der Grenzzone wechseln Bündel von kernlosen Kanälchen mit kernhaltigen ab. Links: Nur die Hydronephroseveränderungen.

Fett. Rechts: Rinde fettfrei, in der Grenzzone eine mäßige Fettmenge, vorwiegend in kernhaltigen Kanälchen.

Links: Fett fehlt.

C XII. Gewicht 1400 g, Zwei Injektionen von 0,05 g Sublimat. Erste Injektion 7 Tage nach der Operation, zweite Injektion 12 Stunden später. Tod nach 24 Stunden.

Nieren. Rechts: Epithel der gewundenen Kanälchen mit Ausnahme kleiner Gruppen von Kanälchendurchschnitten in der Nähe der Vasa arcuata kernlos oder mit stark geschrumpften Kernen versehen. Gleiche Veränderungen an einer Anzahl von Kanälchen in jedem Markstrahl. In der Grenzzone wechseln Bündel von kernlosen Kanälchen mit kernhaltigen ab. Links: Nur die Hydronephroseveränderungen.

Fett. In Rinde und Grenzzone beider Nieren Spuren von Fett.

C XIII. Gewicht 1500 g. Drei Injektionen von 0,05 g Sublimat. Erste Injektion 7 Tage nach der Operation, zweite und dritte Injektion 12 und 28 Stunden später. Stirbt 36 Stunden nach der ersten Injektion.

Nieren: Beide Nieren verhalten sich wie bei dem vorhergehenden Tier.

Fett. Rechts: In der Rinde eine mäßige Menge feintropfiges Fett, vorwiegend in kernlosen Kanälchen. Fettgehalt der Grenzzone reichlicher, Umfang der Tropfen größer.

Tiere mit fünfzehntägiger Ureterunterbindung.

C XIV. Gewicht 1500 g. Injektion von 0,1 g Sublimat 15 Tage nach der Operation. Getötet nach 6 Stunden.

Nieren. Rechts: Epithel der gewundenen Kanälchen in den oberen zwei Dritteln der Rinde verdichtet, Kerne ohne erhebliche Veränderungen. In einem Teil der Kanälchen in jedem Markstrahl gleichfalls Verdichtung des Epithels. In der Grenzzone einige Kanälchen mit kernlosem Epithel. Links: Es bestehen nur die der Dauer der Ureterunterbindung entsprechenden Veränderungen: starke Erweiterung der geraden Kanälchen und Schaltstücke, starke Verschmälerung der gewundenen Kanälchen und Vermehrung des Bindegewebes zwischen denselben.

Fett. Rechts: Spärliche feine Fetttropfen in wenigen kernhaltigen Kanälchen der Grenzzone. Links: Fett in geringer Menge in vereinzelten gewundenen Kanälchen.

C XV. Gewicht 1600 g. Injektion von 0,1 g Sublimat 15 Tage nach der Operation. Stirbt nach 12 Stunden.

Nieren. Rechts: Epithel der gewundenen Kanälchen in den oberen zwei Dritteln der Rinde verdichtet und mit geschrumpften oder fragmentierten Kernen versehen. Völlig kernlose Kanälchen sind im ganzen selten. Ein Teil der Kanälchen in jedem Markstrahl und in der Grenzzone zeigt die gleichen Veränderungen. In der Grenzzone sind kernlose Kanälchen etwas häufiger. Links: Nur die Hydronephroseveränderungen.

Fett. In beiden Nieren finden sich Spuren von Fett in der Grenzzone.

C XVI. Gewicht 2000 g. Zwei Injektionen von 0,05 g Sublimat. Erste Injektion 15 Tage nach der Operation, zweite 14 Stunden später. 24 Stunden nach der ersten Sublimatinjektion werden 30 ccm kaltgesättigte

Indigokarminlösung in die linke Vena jugularis externa injiciert. An Haut und Schleimhäuten tritt sehr bald lebhafte Blaufärbung auf. Das Tier wird eine Viertelstunde nach der Indigokarmininjektion getötet.

Nieren nur schwach bläulich gefärbt, auch auf dem Durchschnitt. Inhalt des erweiterten Nierenbeckens nicht blau gefärbt. Mikroskopisch ist — abgesehen von einer ganz geringfügigen Blaufärbung des Epithels einiger gewundenen Kanälchen in der hydronephrotischen Niere — nichts von dem Indigokarmin zu sehen. Rechts: Epithel der gewundenen Kanälchen in der oberen Rindenhälfte, stellenweise auch noch im Bereich von Gruppen von Kanälchenquerschnitten in tieferen Teilen der Rinde, kernlos. Ein Teil der Kanälchen in jedem Markstrahl ist gleichfalls kernlos. In der Grenzzone wechseln Bündel von kernlosen Kanälchen mit unveränderten ab. Links: Vereinzelte subcapsulär und in der Grenzzone gelegene Kanälchen sind kernlos. Sonst nur die Hydronephroseveränderungen.

Fettgehalt konnte nicht festgestellt werden, weil die Nieren sofort in absolutem Alkohol fixiert worden waren.

C XVII. Gewicht 2100 g. Drei Injektionen von 0,05 g Sublimat. Erste Injektion 15 Tage nach der Operation, zweite und dritte Injektion 16 und 32 Stunden später. 48 Stunden nach der ersten Sublimatinjektion werden in die linke Vena jugularis externa 10 ccm ammoniakalische Karminlösung eingespritzt. Das Tier stirbt in wenigen Minuten unter Krämpfen.

Nieren blaßrosa gefärbt, auf dem Durchschnitt wechseln in der Rinde mehr und weniger intensiv rosa gefärbte schmale Streifen. Rechts: Die gewundenen Kanälchen, und zwar vielfach auch die in nächster Nähe der Vasa arcuata gelegenen, sind kernlos, desgleichen ein großer Teil der Markstrahlenkanälchen. In der Grenzzone sieht man zwischen kernhaltigen Kanälchen zahlreiche kernlose Kanälchen, teils einzeln, teils in Bündeln von 4 bis 5 zusammenliegend. Die kernlosen Kanälchen in der Umgebung der Vasa arcuata sind ausnahmslos gleichmäßig karminrot gefärbt, während die kernlosen Kanälchen in höheren Rindenschichten nur vereinzelt schwache Karminfärbung zeigen, in der Nähe der Kapsel aber größtenteils ungefärbt geblieben sind. Links: Nur die Hydronephroseveränderungen. Keine Karminfärbung.

Fett. Rechts: Spärliche feine Fetttropfen in einigen kernlosen Kanälchen der Rinde und Grenzzone. Links: Fettfrei.

In der dritten Versuchsreihe wirkt das Sublimat einerseits auf die rechte Niere ein, die sich ungefähr so verhält, wie die rechte Niere der zweiten Versuchsreihe, andererseits greift das Gift an der linken Niere an, deren Ureter unterbunden worden ist, wodurch eine venöse Hyperämie des Organs (Fabian), die Aufhebung der Funktion und bestimmte, von uns als Hydro-

nephroseveränderungen bezeichnete Vorgänge am Gewebe hervorgerufen werden.

Wenn wir die beiden Nieren der nach ungefähr 24stündiger Unterbindung des linken Ureters mit Sublimat vergifteten Kaninchen miteinander vergleichen, so ergibt sich ausnahmslos ein außerordentlich schroffer Unterschied zwischen beiden, dahingehend, daß in der hydronephrotischen Niere die Nekrose des Epithels und ihre Vorstufe (Verdichtung des Protoplasmas und Kernschrumpfung) nur in äußerst geringem Umfange auftritt, und zwar meist nur an subcapsulär gelegenen Kanälchen, seltener auch an vereinzelten Kanälchen der Markstrahlen und der Grenzzone, während die andere (rechte) Niere bis zu den schwersten Graden und der größten Ausdehnung fortschreitende Epithelveränderungen aufweist.

Noch auffälliger ist der Unterschied zwischen beiden Nieren, wenn die Ureterunterbindung 7 und 15 Tage vor der Vergiftung erfolgt war. Unter diesen Tieren fand sich nur ein einziges (CXVI), bei dem die erwähnten geringfügigen Veränderungen am Epithel subcapsulär gelegener gewundener Kanälchen und einiger Kanälchen der Markstrahlen und der Grenzzone aufgetreten waren, während die anderen Teile außer den Hydronephroseveränderungen keine Abweichungen zeigten.

In bezug auf das Fett ergibt der Vergleich zwischen der rechten und linken Niere der nach 24stündiger Ureterunterbindung vergifteten Tiere nach Ablauf von 3 und 6 Stunden keinen Unterschied. Von der 9. Stunde ab und dann konstant (mit Ausnahme des Tieres C VII, das in beiden Nieren nur Spuren von Fett enthält) tritt in der Rinde der linken Niere weit mehr Fett auf als in der rechten, teils in der Weise, daß die Fetttröpfchen in zahlreicheren Kanälchen zu finden sind, teils so, daß die Tropfen erheblich größer sind.

Der Fettgehalt der Grenzzone ist gleichfalls in der linken Niere meistens größer oder mindestens gleich dem der rechten Niere; nur bei CVIII fällt der Vergleich zugunsten der rechten Niere aus.

Bei den Tieren, denen das Sublimat erst 7 und 15 Tage nach der Ureterunterbindung einverleibt wurde, fehlt im Gegensatz zu dem Verhalten der eben besprochenen Tiere in der

hydronephrotischen Niere das Fett entweder ganz, oder es ist, wie in der rechten Niere dieser Tiere, nur in Spuren vorhanden.

Bei einem genauen Vergleich der rechten Nieren der Reihen B und C stellt sich heraus, daß in der Rinde wie in der Grenzzone die nach Art und Lokalisation völlig miteinander übereinstimmenden Veränderungen anfangs bei der Reihe C geringer sind, später jedoch den gleichen Grad erreichen.

Den Grund für dieses Verhalten sehen wir in Folgendem: die beiden Versuchsreihen B und C stimmen zwar darin überein, daß die rechte Niere bei beiden hyperämisch ist, sie unterscheiden sich jedoch dadurch voneinander, daß bei der Reihe B die linke Niere mitsamt ihren Nerven entfernt, bei der Reihe C aber im Körper verblieben ist.

Der von dem eingeführten Sublimat ausgehende Reiz, von dem wir bei Besprechung der Ergebnisse der Versuchsreihe B aussagen, daß er peripherisch, d. h. an den Nerven der kleinsten Nierenarterien, angreift, verteilt sich also in dem einen Falle (Reihe C) auf zwei Nieren, während er in dem andern Falle (Reihe B) eine Niere allein betrifft.

Daß die hydronephrotische Niere so gut wie frei von Veränderungen bleibt, führen wir auf den besonderen Charakter der Circulation in derselben zurück.

Es besteht in der hydronephrotischen Niere, wie schon erwähnt, eine venöse Hyperämie, hervorgerufen durch Kompression der Nierenvene durch den unter höherem Druck als das Venenblut stehenden Inhalt des erweiterten Nierenbeckens.

Wenn die Wirkung des Sublimats in einer solchen Niere ausbleibt, so kann dies entweder daran liegen, daß das Gefäßnervensystem der Niere, das den Angriffsort des Sublimats darstellt, an Erregbarkeit verloren hat, oder aber daran, daß die Sublimatwirkung auf die Gefäßnerven infolge des erhöhten Blutdruckes als eines Gefäßnervenreizes, der Erweiterung der Arterien und der Zunahme ihres Tonus zur Folge hat, gering ausfällt oder ausbleibt.

Ob diese oder jene Auffassung die richtige ist, dafür kommen folgende Überlegungen in Betracht.

Akzeptieren wir die zweite Deutung, so müßte die Erweiterung und Tonuszunahme der kleinen Arterien, die dem

Sublimateinfluß entgegenwirkt, in der hydronephrotischen Niere weit stärker sein als in der einen nach Entfernung der anderen im Körper verbliebenen Niere, so stark, daß der ganze Einfluß des Sublimats auf die Dauer aufgehoben würde. Dies darf als äußerst unwahrscheinlich bezeichnet werden, da sich uns der Einfluß der Nierenexstirpation als von geringer Stärke herausgestellt hat, weil ferner mit der Dauer der seit der Ureterunterbindung verstrichenen Zeit der Umfang der überhaupt auftretenden Veränderungen abnimmt, während eine ansteigende Arterienerweiterung und Tonuszunahme in der hydronephrotischen Niere nicht vorausgesetzt werden darf (Ricker).

Wir ziehen deshalb die Auffassung vor, daß in der hydronephrotischen, venös-hyperämischen Niere die Reizbarkeit des Gefäßnervensystems abnimmt.

Im besten Einklang mit dieser Deutung steht das Verhalten des Fettes.

Wenn nämlich nach eintägiger Ureterunterbindung ein starker Fettgehalt auftritt, nach 7- und 15tägiger Unterbindung aber kein Fett zu finden ist, so ist nach dem kurzen Bestand des veränderten Kreislaufes in der Niere ihr Gefäßnervensystem noch etwas erregbar, und das Sublimat setzt den Blutdruck so weit herab, daß davon zwar sehr wenig Nekrose, aber Fettsynthese aus dem verlangsamt fließenden, das Epithel durchdringenden Transsudat abhängig ist. Hat aber durch längeres Bestehen der veränderten Circulationsverhältnisse in der hydronephrotischen Niere das Nervensystem der Nierengefäße seine Erregbarkeit ganz verloren, so ist weder Nekrose noch Fettbildung in der Niere mehr möglich, das Gefäßnervensystem und die Cirkulation bleiben völlig unbeeinflußt.

Vom anderen Standpunkte, der Annahme einer Erweiterung und Tonuszunahme der Arterien im Zusammenhang mit der durch die Ureterunterbindung bewirkten Abflußbeeinträchtigung des venösen Blutes als einem Reiz, wäre ein anderes Verhalten des Fettes zu erwarten, nämlich entweder auch nach 7- und 15tägiger Unterbindung Ausbleiben von Fett, oder nach der langen Unterbindung im Gegensatz zur kurzen Auftreten von Fett infolge eines mit der Zeit eintretenden Sinkens der Nervenreizbarkeit und der Blut- und Lymphbewegung.

Die Ursachen jener aufgehobenen Reizbarkeit des Nierengefäßnervensystems entziehen sich in unserem Beispiel wie in jedem anderen der Untersuchung. Wir haben nur das Recht auszusagen, daß ganz allgemein das Nervensystem nach einer kürzeren oder längeren Periode der abnorm starken Reizung, die bei der hydronephrotischen Niere von dem dauernd erhöhten Blutdruck herrührt, seine Erregbarkeit für beliebige Reize, in unserem Falle für das Sublimat, einbüßt.

Reihe D.

Tiere mit längerer Vergiftungsdauer.

Die Reihe D enthält Tiere, die wir in der Absicht, Verkalkung zu erzielen, längere Zeit — bis zu 7 Tagen — leben ließen, und zwar vorwiegend solche, denen ohne voraufgehende Operation kleine und mittlere Sublimatmengen in ein- und mehrmaligen Dosen subcutan injiciert wurden.

Außerdem sind dieser Reihe einige wenige Tiere angegliedert, bei denen der Vergiftung die Exstirpation der linken Niere oder die Unterbindung des linken Ureters voraufgeschickt wurde.

Wir geben der Kürze wegen auch die Protokolle dieser Versuchsreihe nur auszugsweise wieder.

Bei dem ersten Tier (D I, 1520 g, Dosis **0,01** g Sublimat, gestorben nach **60** Stunden) finden sich in der oberen Hälfte der Rinde, stellenweise aber auch tiefer, ferner in den Markstrahlen und in der Grenzzone kernlose Kanälchen. Einige der kernlosen Rindenkanälchen weisen einen geringen Fettgehalt auf; in der Grenzzone ist sowohl in kernhaltigen wie in kernlosen Kanälchen mehr Fett vorhanden. Kalk fehlt.

Das zweite Tier (D II, 1450 g, Dosis **0,01** g Sublimat, wiederholt nach **48** Stunden, gestorben nach **60** Stunden) bietet denselben Befund wie D I.

Bei dem dritten Tier (D III, 1750 g, Dosis **0,03** g Sublimat, wiederholt nach **48** Stunden, gestorben nach **60** Stunden) ist mit Ausnahme einer Anzahl von Markstrahlenkanälchen das Epithel in der ganzen Rinde kernlos und enthält viel Fett. In der Grenzzone, wo in typischer Anordnung Gruppen von kernlosen und kernhaltigen Kanälchen abwechseln, ist der Fettgehalt in beiden Arten von Kanälchen noch größer. Auch bei diesem Tier ist kein Kalk zu finden.

Von zwei weiteren Tieren, die beide nach **72**stündiger Vergiftungsdauer starben, weist das eine (D IV, 1550 g, Dosis **0,01** g Sublimat) hauptsächlich im oberen Drittel der Rinde sowie in den Markstrahlen und in

der Grenzzone in der üblichen Verteilung kernlose Kanälchen auf. Fett ist nicht vorhanden. Eine große Zahl von kernlosen Kanälchen, besonders die subcapsulär gelegenen, sind völlig verkalkt.

Bei dem in bezug auf die Dauer der Vergiftung dem vorigen entsprechenden Tier DV (1750 g, Dosis **0,03** g Sublimat, wiederholt nach **24** und **48** Stunden) ist eine beträchtliche Zunahme der Zahl der kernlosen Kanälchen sowie eine wesentliche Steigerung des Fettgehaltes in Rinde und Grenzzone festzustellen. Die Kalkmenge ist etwas geringer als bei dem voraufgehenden Tiere.

Es schließen sich zwei Tiere an, von denen das eine (DVI, 1510 g, Dosis **0,01** g Sublimat) nach **108** Stunden starb, während das andere (DVII, 2250 g, Dosis **0,03** g Sublimat, wiederholt nach **72** Stunden) **96** Stunden lang lebte.

Bei DVI sind nur Gruppen von gewundenen Kanälchen im oberen Rindendrittel und dazu eine Anzahl von Kanälchen in den Markstrahlen und in der Grenzzone kernlos. Fett findet sich in Spuren in kernlosen Kanälchen der Rinde und in kernhaltigen und kernlosen Kanälchen der Grenzzone. Kalk ist nur in geringer Menge in den kernlosen Kanälchen der Grenzzone vorhanden.

Dagegen sind bei DVII fast alle Kanälchen der Rinde kernlos. Fett findet sich nur in sehr geringer Menge in kernlosen Kanälchen der Rinde und Grenzzone, Kalk fehlt vollkommen.

Von den ohne voraufgehende Operation mit Sublimat vergifteten Tieren sind endlich noch zwei zu erwähnen, die nach Injektion von **0,01** g Sublimat nach **6** bezw. **7** Tagen getötet wurden.

Bei dem ersten Tiere (DVIII, 1850 g) finden sich Gruppen von kernlosen gewundenen Kanälchen im oberen Rindendrittel, ferner auch kernlose Kanälchen in jedem Markstrahl und in der Grenzzone. Ein Teil dieser Kanälchen enthält Spuren von Fett und Kalk.

Die Nieren des Tieres DIX (1970 g) sind völlig unverändert.

Bei der nächsten, drei Tiere umfassenden Gruppe wurde teils vor, teils nach der Einspritzung des Sublimats die linke Niere exstirpiert.

Wir vergleichen das erste von diesen Tieren (DX, 2130 g, Injektion von **0,01** g Sublimat 24 Stunden nach der Operation, wiederholt nach **48** Stunden, gestorben nach **72** Stunden) mit dem Tier DIV, das nach gleicher Vergiftungsdauer starb. Der Umfang der Epithelnekrose ist bei DX nur wenig größer als bei DIV, während der Fettgehalt, besonders aber die Kalkmenge erheblich gesteigert ist.

Das zweite Tier (DXI, 1750 g, gestorben nach **90** Stunden) nimmt insofern eine besondere Stellung ein, als bei ihm die Exstirpation der linken Niere erst **24** Stunden nach Injektion von **0,01** g Sublimat vollzogen wurde. **72** Stunden nach der ersten Injektion wurde nochmals eine Dosis von **0,01** g Sublimat subcutan injiciert.

Während die exstirpierte Niere nur in der Grenzzone einige kernlose Kanälchen mit Spuren von Fett aufweist, findet sich in der zurückgebliebenen Niere zwar nur eine mäßige Zunahme der Nekrose und des Fettes, aber eine erhebliche Steigerung des Kalkgehaltes. Fast sämtliche nekrotischen Kanälchen, besonders die im Bereich der Markstrahlen liegenden, sind verkalkt.

Bei dem letzten Tiere dieser Gruppe (DXII, 1750 g, Injektion von 0,01 g Sublimat 24 Stunden nach der Operation, getötet nach 7 Tagen) sind die nur in mäßiger Zahl im oberen Teil der Rinde und in der Grenzzone vorhandenen kernlosen Kanälchen sämtlich völlig verkalkt. Fett findet sich nur in Spuren in der Grenzzone.

In der letzten Gruppe der Reihe D werden zwei Tiere aufgeführt, denen nach siebentägiger Dauer der Unterbindung des linken Ureters eine Sublimatdosis von 0,01 bezw. 0,02 g subcutan injiciert wurde.

Die rechte Niere des ersten dieser Tiere (DXIII, 1720 g, Dosis 0,01 g Sublimat, gestorben nach 42 Stunden) enthält eine mittlere Menge von kernlosen Kanälchen vor allem im oberen Drittel der Rinde, während in der linken Niere nur vereinzelte subcapsulär und in der Grenzzone gelegene Kanälchen kernlos sind. Fett fehlt in beiden Nieren. Kalk findet sich in beiden Nieren in vereinzelten kernlosen Kanälchen.

Demgegenüber zeigt das Tier DXIV (3150 g, Dosis 0,02 g Sublimat, gestorben nach 108 Stunden) besonders in der oberen Rindenhälfte der rechten Niere sehr viele kernlose, völlig verkalkte gerade und gewundene Kanälchen, die in mehr oder weniger großen Gruppen zusammenliegen. Auch in der Grenzzone sind die kernlosen Kanälchen größtenteils verkalkt. Fett fehlt. Die linke Niere ist unverändert.

Aus den Befunden an den Tieren der Reihe D geht hervor, daß mit der Größe der Giftmenge der Umfang der Nekrose und gleichzeitig der Fettgehalt zunimmt. Es ist dies besonders bei der ersten Gruppe dieser Reihe deutlich ausgesprochen: nur in bezug auf die Fettsteigerung bildet DVII eine Ausnahme.

Im übrigen ist hinsichtlich des Fettes in der Reihe D die Erfahrung von Wichtigkeit, daß nach der 100. Stunde etwa in den kernlosen Kanälchen das Fett nicht mehr zunimmt, sondern schwindet, während der Kalk sich anders verhält. Nach dieser Zeit also haben die kernlosen Kanälchenepithelzellen, die gemäß der Höhe der Dosen sehr früh kernlos geworden sein müssen, die Fähigkeit der Fettsynthese verloren, und die, wie sich aus dem Auftreten des Kalkes ergibt, noch weiter eintretende Blutflüssigkeit wirkt auf vorher entstandenes Fett auflösend.

Der Kalkgehalt der Nieren hat keine Beziehung zur Größe der Dosis, sondern nur zur Dauer der Vergiftung, ohne daß sich dabei eine strenge Gesetzmäßigkeit herausstellt; es müssen hier noch unbekannte Einflüsse wirksam sein.

Im allgemeinen fanden wir erst nach ziemlich langer Vergiftungsdauer — von 60 Stunden ab — Kalkablagerungen in den Nieren, im Gegensatz z. B. zu Saikowski, der die Verkalkung der Nieren schon bei 18- bis 28stündiger Vergiftungsdauer als regelmäßigen Befund angibt.

Wie wir durch den Vergleich von Hämalaun- und van Gieson-präparaten feststellen konnten, fand sich der Kalk immer nur in kernlosen Epithelien, meist in der Weise, daß die ganze ehemalige Auskleidung des Kanälchens in eine starre, grobschollige Masse verwandelt war, seltener im Form feiner Körnchen.

Das besonders von Leutert beschriebene und abgebildete Vorkommen von Kalk in kernhaltigen Epithelien haben wir nie gesehen, weder bei der von Leutert angegebenen Färbung mit Hämateïn-Saffranin, die uns übrigens nur unvollkommene Präparate lieferte, noch bei der vorzüglichen Methode des mikrochemischen Kalknachweises mit Argentum nitricum nach v. Kóssa.

Außer diesen Punkten möchten wir mit Rücksicht auf das verschiedene Verhalten der völlig gleichbehandelten Tiere D VIII und IX noch hervorheben, daß bei der Wirkung des Sublimats bis zu einem gewissen Grade individuelle Eigenschaften der Versuchstiere, d. h. völlig unbekannte Faktoren, eine Rolle spielen, eine Erfahrung, die wir auch sonst gelegentlich des unerwartet früh eintretenden Todes kräftiger Tiere bei Vergiftung mit verhältnismäßig nicht hohen Dosen machen konnten.

Vergleichen wir die Befunde an den Nieren der Tiere der Reihe D mit denen der übrigen Versuchsreihen, d. h. also die Tiere mit längerer Vergiftungsdauer mit denen von kurzer Dauer der Vergiftung, so läßt sich zunächst feststellen, daß die Art der Veränderungen und im allgemeinen auch die Lokalisation und Ausbreitung derselben die gleichen sind.

Als einzige Abweichung in bezug auf die Ausbreitung ist anzuführen, daß bei einigen Tieren (D VI, VIII, XIV) die

Nekrose des Epithels von gewundenen und geraden Kanälchen der Rinde auf bestimmte, fleckweise im Schnitt verteilte Gruppen von Kanälchen beschränkt blieb, die nach Größe und Lage teils dem Stromgebiet von einzelnen, teils dem von mehreren Vasa efferentia entsprechen. Die Glomeruli und das Zwischengewebe in solchen Bezirken sind völlig unverändert.

Aus diesem Befunde ist zu schließen, daß bei kleinen Dosen die Sublimatwirkung sich auf einzelne Vasa afferentia oder efferentia beschränken kann.

Die Darmveränderungen sind bei der Reihe D sowohl der Art als auch der Lokalisation nach dieselben wie bei den anderen Versuchsreihen.

Unter den sieben Tieren, die mit einer geringen Dosis Sublimat (0,01 g) vergiftet wurden, sind drei (D VIII, IX, XII), bei denen der Darm ganz oder nahezu ganz unverändert ist, während bei zwei Tieren (D I und VI) ein Drittel bis die Hälfte des Coecum und die ersten 10 cm des Colon verändert sind, und bei den anderen zwei Tieren (D IV und XIII) die Schleimhaut im ganzen Coecum und im Bereich einer 10 bis 15 cm langen Strecke des Colon auf der Höhe der Falten und stellenweise auch zwischen denselben hämorrhagisch infarciert und nekrotisch ist.

Die vier Tiere mit einer Dosis von 0,02 g Sublimat (D II, X, XI, XIV) zeigen die eben erwähnten Darmveränderungen in sehr starkem Grade.

Auffallenderweise fanden sich dagegen bei einem (D VII) von den drei Tieren (D III, V, VII), die mit erheblich größeren Dosen ($2—3 \times 0{,}03$ g) vergiftet waren, nur Hyperämie, Oedem und wenig ausgedehnte Hämorrhagien im ersten Drittel der Spiralfalte.

Die anderen beiden Tiere wiesen die stärksten Grade der beschriebenen Veränderungen auf.

Zwischen den Darm- und Nierenveränderungen bei den Tieren der Reihe D ergaben sich folgende Beziehungen: 6 von den 14 Tieren der Reihe hatten gleichschwere Veränderungen in Darm und Nieren (D I, III, V, VI, IX, XIV). Bei den Tieren D II, IV, X, XI, XIII überwogen die Darmveränderungen erheblich, während bei Tier D VII das Umgekehrte der Fall war. Die übrigen Tiere (D VIII, XII) wiesen nur unbedeutende Unterschiede in der Schwere der Nieren- und Darmveränderungen auf.

Aus diesen Beobachtungen geht hervor, daß von einem gesetzmäßigen alternierenden Getroffenwerden der Nieren und des Darmes bei der Sublimatvergiftung nicht die Rede sein kann.

Im Folgenden berichten wir über unsere Beobachtungen am lebenden Tier und über die wenigen in anderen Organen als den Nieren und dem Darme vorkommenden anatomisch nachweisbaren Veränderungen.

Die mit großen Sublimatdosen vergifteten Tiere wurden meist bald nach der Einspritzung des Giftes apathisch und fraßen nicht mehr. Eine kleine Anzahl von Tieren fiel uns durch ein Vorstadium starker Erregtheit auf.

Gegen das Ende hin wurden die Tiere dyspnoisch und starben gewöhnlich ziemlich schnell unter klonischen und tonischen Krämpfen der Extremitäten- und Nackenmuskeln.

Bei einer Anzahl von Tieren wurde kurz vor dem Tode ein erheblicher Temperaturabfall beobachtet.

Speichelfluß trat niemals auf.

Bei fast allen Tieren bestand während der ganzen Dauer der Vergiftung vollkommene Anurie.

Ebenso regelmäßig litten die vergifteten Tiere an Durchfällen, die oft schon nach 6 Stunden auftraten und anfangs feuchten geformten Kot, später dünnbreiige, stinkende, dunkelbraune Massen zutage förderten. Blutbeimengungen waren in den Entleerungen mit bloßem Auge nicht wahrnehmbar.

Mit diesen Erscheinungen war eine oft rapide Abnahme des Körpergewichtes verbunden, die zuweilen ein Viertel des Gesamtgewichtes betrug.

Bei der Sektion fand sich an der Injektionsstelle meistens ein zuweilen sehr ausgedehntes und oft blutig gefärbtes Oedem des Unterhautbindegewebes.

An den Hirnhäuten und am Gehirn, das wir allerdings nur bei einzelnen Tieren seziert haben, wurden keine makroskopisch wahrnehmbaren Veränderungen gefunden.

Die Mundhöhle war gleichfalls stets unverändert.

Im Magen wurden bei zwei Tieren mehrere flache hämorrhagische Erosionen von einer Länge von 10 mm und einer Breite von 2 mm gefunden,

Der Dünndarm war nicht merklich verändert; ebenso wies die Schleimhaut des Colon analwärts von den regelmäßig befallenen Abschnitten niemals Veränderungen auf.

Der Inhalt des Blinddarmes war meistens dünnbreiig, fast flüssig, und zwar gewöhnlich nur in dem Teil des Coecum, dessen Schleimhaut Veränderungen erkennen ließ. Der Inhalt stank außerordentlich.

Die Harnblase wurde meistenteils eng und leer gefunden, bei einigen Tieren war sie indessen sehr stark gefüllt, teils mit auffallend klarem, teils mit trübem, kalkreichem Urin, der bei den meisten Tieren mehr oder weniger reichlich Eiweiß enthielt. In einem Falle unter 50 untersuchten Fällen wurde mit der Trommerschen und mit der Gährungsprobe Zucker nachgewiesen.

Das Herz, und zwar besonders die rechte Hälfte desselben, war meist sehr weit und mit flüssigem Blute gefüllt. Nur bei den gestorbenen Tieren fand sich zum Teil auch Cruor in den Herzhöhlen.

Mikroskopisch wurde als einzige Veränderung im Herzmuskel bei 13 von 48 Tieren feintropfiges Fett gefunden, teils in gleichmäßiger Verteilung, teils — und zwar häufiger — in Bündeln von Fasern zwischen fettfreien Fasern.

Die Lungen zeigten niemals Veränderungen.

Die Leber erwies sich makroskopisch und mikroskopisch unverändert. Ihr Fettgehalt, der stets untersucht wurde, schwankte in den physiologischen Grenzen.

Die Gallenblase zeigte eine wechselnde Füllung.

Es erübrigt nunmehr noch, auf die Literatur über experimentelle Sublimatvergiftung am Kaninchen einzugehen. Dabei liegt es nicht in unserer Absicht, die hierhergehörigen Arbeiten aufzuzählen oder im Referat wiederzugeben. Wir verweisen dafür auf das reichhaltige Literaturverzeichnis in Koberts Lehrbuch der Intoxikationen und besonders auf die ausführlichen Referate in Kaufmanns Habilitationsschrift und beschränken uns darauf, die von den verschiedenen Autoren aufgestellten Ansichten über die Wirkungsweise des Sublimats kurz zu erörtern.

Es sind im wesentlichen vier Theorien über die Wirkung des Sublimats aufgestellt worden.

Nach der ersten handelt es sich bei der Sublimatvergiftung um eine primäre Entzündung der Niere und des Darmes mit Ausgang in Nekrose: nach der zweiten um eine bei der Elimination des Quecksilbers am Ausscheidungsorte unmittelbar verursachte Nekrose: nach der dritten um eine primäre Blutveränderung und davon abhängige Gewebsschädigungen.

Die vierte Theorie schließlich bringt die Veränderungen — allerdings nur des Darmes — mit dem Sinken des all-

gemeinen Blutdruckes bei gleichzeitiger Wirkung besonderer örtlicher Verhältnisse in Zusammenhang.

Von diesen vier Theorien ist diejenige am wenigsten gestützt, die in den Veränderungen den Ausgang eines primären entzündlichen Prozesses sieht.

Am ausführlichsten wird die Ansicht von der entzündlichen Natur der Veränderungen von F. Klemperer zum Ausdruck gebracht. Er steht dabei völlig auf dem Standpunkte der Virchowschen Entzündungslehre, die heute kaum noch Anhänger haben dürfte und die auch wir ablehnen.

Wir bemerken zu den Ausführungen F. Klemperers, daß wir das Auftreten einer zelligen Infiltration im Bindegewebe der Nieren, das F. Klemperer wie auch Karvonen namentlich für die chronische Sublimatvergiftung als charakteristisch bezeichnet, bei unsern Tieren ebensowenig beobachtet haben, wie Veränderungen an den Malpighischen Körperchen — Desquamation und Nekrose des Kapselepithels, Exsudate und Blutungen in den Kapselraum —, die andere Autoren, vor allem Neuberger, veranlaßt haben, bei der Sublimatvergiftung von einer Glomerulonephritis zu sprechen.

Als einzige Veränderung an den Malpighischen Körperchen ist nur bei ganz vereinzelten Tieren die Ausfüllung des Kapselraumes mit einer feinkörnigen oder fädigen Masse aufgefallen, die wir als geronnenes Harneiweiß, aber nicht als entzündliches Exsudat ansehen.

Die primär entzündliche Natur der Darmveränderungen bei der Sublimatvergiftung haben wir bei den Autoren, die die Entwicklung des Prozesses experimentell verfolgt haben, nicht ausführlich begründet gefunden. Es wird gewöhnlich nur schlechthin von einer durch das Sublimat hervorgerufenen „diphtherischen“ oder „dysenterischen“ Entzündung gesprochen.

Wir schließen uns auf Grund der in den Protokollen der Reihe A niedergelegten Befunde der Ansicht derjenigen an, die die in einem bestimmten Abschnitt des Darmes bei der Sublimatvergiftung anzutreffenden Veränderungen akut entzündlichen Charakters für etwas Secundäres halten.

Die zweite Ansicht über die Wirkung des Sublimats, nach der es sich um eine unmittelbare Einwirkung des zur

Ausscheidung kommenden Giftes auf die Niere und den Darm im Sinne einer Coagulation des Zelleiweißes, also einer Ätzung, handelt, ist erst in jüngster Zeit wieder von Kobert in seiner zusammenfassenden Darstellung der Sublimatintoxikation akzeptiert worden. Von früheren Autoren sprechen sich hinsichtlich der Nieren Senger, Weichselbaum und Karvonen, hinsichtlich des Darmes unter anderen Rosenbach für diese Ansicht aus.

Gegen die Auffassung der Sublimatwirkung als einer Ätzwirkung wenden wir mit Kaufmann ein, daß die Konzentration des im Blute als Quecksilberalbuminat kreisenden Sublimats bei Versuchen wie den unsrigen viel zu gering ist, um an der Ausscheidungsstelle eine Ätzung hervorzurufen. Damit stimmt überein, daß die Leber, die nach chemischen Untersuchungen (Schmidt) bei der Sublimatvergiftung sehr reich an Quecksilber ist und dasselbe mit der Galle ausscheidet, völlig unverändert bleibt.

Von einer „Ausscheidung" von Quecksilber im Dickdarm kann, da der Dickdarm nur Schleim secerniert, sonst aber lediglich resorbiert, nur soweit die Rede sein, als das Quecksilber mit dem nach unsern Versuchen frühzeitig eintretenden, die Darmwand durchtränkenden Transsudat ins Darmlumen gelangt.

Für die Wirksamkeit des im Transsudat enthaltenen Quecksilbers gilt in bezug auf die Konzentration derselbe Einwand wie für das im Blute kreisende.

Außerdem setzt das Transsudat eine Zirkulationsstörung voraus, die zunächst einmal erklärt werden muß.

Im übrigen hat schon Kaufmann auf die Schwierigkeit aufmerksam gemacht, vom Standpunkte der Ätztheorie aus zu erklären, warum die Veränderungen in den in Betracht kommenden Darmabschnitten vielfach auf die Faltenhöhe beschränkt sind, und, wie wir hinzufügen möchten, auf einzelne Gefäßgebiete zwischen den Falten und auf ihren Abhängen.

Völlig unverständlich bleibt unseres Erachtens bei Annahme einer ätzenden Wirkung des Sublimats, die ausschließliche Beteiligung ganz bestimmter und stets derselben Abschnitte in Dickdarm und Niere, die als abgeschlossenes

„sekretorisches System“ aufzufassen nicht der geringste Grund vorliegt.

Wir müssen an dieser Stelle noch kurz auf einige Arbeiten eingehen, die sich mit dem Nachweis von Quecksilberniederschlägen im Gewebe und deren Bedeutung für das Zustandekommen der Veränderungen bei der Sublimatvergiftung beschäftigen.

Nachdem schon von einigen älteren Autoren (Heilborn, Koeniger) das Auftreten von schwarzen Körnchen in den Gefäßwänden des Darmes bei Sublimatvergiftung beiläufig erwähnt worden war, hat zuerst Marchand diese Niederschläge, die er für Quecksilberalbuminate hält, für eine primäre Schädigung der Gefäße verantwortlich gemacht, von der die Nekrose der Schleimhaut abhängig sei.

Besonders eingehend werden die nach Sublimatvergiftung in der Dickdarmschleimhaut zu findenden Niederschläge von Eckmann, einem Schüler Koberts, besprochen. Eckmann äußert sich aber nicht über die Bedeutung der Niederschläge für die Entstehung der Veränderungen, sondern sagt nur, daß sie „in Kontakt mit absterbendem nekrobiotischen Zellprotoplasma“ auftreten.

Die Niederschläge, die teils spontan auftraten, teils bei Behandlung der Präparate mit Schwefelwasserstoff oder Schwefelammonium sichtbar wurden, kommen nach Eckmann auch in Darmabschnitten vor, die nach unsern Erfahrungen bei der Sublimatvergiftung des Kaninchens niemals verändert sind (Processus vermiformis), und ferner bildet er sie ab als baumförmig verzweigte Figuren zwischen den Faltenwindungen, also in einer Anordnung, wie sie der Ausbreitung der von uns daselbst angetroffenen Veränderungen nicht entspricht.

In jüngster Zeit hat sich endlich Almkvist mit jenen Niederschlägen beschäftigt. Er schreibt ihnen einen schädigenden und verengenden Einfluß auf die Gefäße des Darmes zu, wodurch die Nekrose der Schleimhaut verursacht werde.

Almkvist faßt die Niederschläge als eine Verbindung des Quecksilbers mit dem vom Darm aus resorbierten Schwefelwasserstoff auf. Dieses Gas soll bei Pflanzenfressern im Blinddarm und Colon besonders reichlich vorhanden sein, wodurch

sich die Bevorzugung dieser Darmteile durch die Veränderungen erkläre.

Wenn man von den Almkvistschen Voraussetzungen ausgeht, ist es unmöglich zu erklären, warum die Veränderungen bei der Sublimatvergiftung des Kaninchens immer nur einen bestimmten, und zwar stets denselben Abschnitt des Darmes und zudem meist nur die Faltenhöhe und einzelne Gefäßgebiete betreffen, obwohl doch der Schwefelwasserstoff, wenn er überhaupt resorbiert wird, im ganzen Dickdarm wirksam werden müßte.

Vor allem aber ist unverständlich, warum der in weiter Verbindung mit dem Blinddarm stehende wurmförmige Fortsatz stets unverändert bleibt.

Im übrigen vermissen wir bei Almkvist jegliche Angaben über das Zustandekommen der Veränderungen in den Nieren.

Wir selbst haben bei einer Anzahl von Tieren schwärzliche Niederschläge in der Wand feiner Schleimhautgefäße gefunden, aber ausschließlich in den nekrotischen Bezirken auf der Höhe der Falten. Über die Natur der Niederschläge können wir mangels entsprechender Untersuchungen keine bestimmten Angaben machen, vermuten aber auf Grund völliger Übereinstimmung, daß es sich nur um den veränderten Blutfarbstoff der hämorrhagisch infarcierten Teile handelt, wie er auch sonst in der Leiche oder im Nekrotischen auftritt, sei es unter dem Einfluß des Schwefelwasserstoffs oder des als Fixierungsmittel benutzten Formols.

Zusammenfassend können wir also sagen, daß wir alle Niederschläge, auch die quecksilberhaltigen, für secundär ansehen, und daß die Lokalisation und Entstehungsart der anatomischen Veränderungen mit der Annahme einer genetischen Bedeutung der Niederschläge unvereinbar ist.

Im wesentlichen auf dem Standpunkte der Ätztheorie steht auch Leutert, den wir gesondert erwähnen, weil er außer den ätzenden Eigenschaften des Sublimats für die Entstehung der Veränderungen das durch die Sublimatvergiftung bewirkte Sinken des allgemeinen Blutdruckes verantwortlich macht.

Das Sinken des allgemeinen Blutdruckes bei der Sublimatvergiftung wurde zuerst von v. Mering nachgewiesen

und auf eine — gegen das Ende der Tiere auftretende — akute Lähmung des Herzens und vielleicht auch der Gefäße zurückgeführt.

Während Leutert für die Veränderungen in den Nieren lediglich eine direkte Schädigung der Gefäßwände und des Epithels als Ursache annimmt, kommen die Darmveränderungen nach ihm so zustande, daß durch das Sinken des Blutdruckes eine Stauung in den Darmvenen entsteht, die zu einer Durchströmung der durchlässig werdenden Gefäßwände und des Epithels mit sublimathaltigem Transsudat und damit zur Zerstörung des Gewebes führt.

Leutert ist übrigens der Ansicht, daß bezüglich der Stärke der Veränderungen zwischen Darm und Nieren ein alternierendes Verhältnis besteht, eine Anschauung, die wir, wie oben auseinandergesetzt, an unserm Material nicht bestätigt gefunden haben.

Gegen Leuterts Auffassung entscheidet außer den schon oben gegen die Ätztheorie angeführten Gründen der Umstand, daß nach unseren Erfahrungen Nieren- und Darmveränderungen gleichzeitig, und zwar sehr früh auftreten, ehe noch das Sinken des allgemeinen Blutdruckes zustande kommt.

Die dritte Ansicht über die Wirkungsweise des Sublimats geht auf den Vergleich zwischen Sublimatvergiftung und Fermentintoxikation zurück, den Heineke und Jolles zuerst angestellt haben.

Von der Berechtigung dieses Vergleiches haben wir uns nicht überzeugen können, da wir einerseits die für die Fermentintoxikation so charakteristischen Blutaustritte bei unseren Tieren niemals gesehen haben, und weil wir andrerseits aus der Beschreibung der beiden Autoren nicht entnehmen konnten, daß bei der Fermentintoxikation die für die Sublimatvergiftung typischen Veränderungen der Nieren und des Darmes vorkommen.

Kaufmann versuchte die auch seiner Meinung nach nicht genügend gesicherte Heinekesche Hypothese durch Experimente zu stützen. Dieselben sollten beweisen, daß das Sublimat als Blutgift Gerinnungen in den Kapillaren der Nieren und des Darmes hervorruft, die zu einer secundären Nekrose

führen. Er benutzte für diesen Nachweis die Infusion von ungemein großen Mengen konzentrierter wässriger Indigokarminlösung, wobei er eine nach seiner Ansicht von der Verstopfung kleiner Gefäßgebiete abhängige fleckige Färbung gewisser Organe erhielt.

Falkenberg konnte das Ergebnis der Kaufmannschen Autoinfusionsversuche, die er unter natürlicheren Bedingungen — Benutzung kleinerer Flüssigkeitsmengen zur Infusion — wiederholte, nicht bestätigen, sondern erhielt stets eine gleichmäßige Färbung der Organe.

Klemperer fand allerdings zuweilen bei seinen Autoinfusionsversuchen ein gesprenkeltes Aussehen der Nieren, glaubt jedoch, daß dies Vorkommnis nicht von einer Verstopfung der Kapillaren, die stets durchgängig waren, abhängig ist, sondern verursacht wird durch die Unfähigkeit der nekrotischen Kanälchen, den eingeführten Farbstoff auszuscheiden.

Wir erhielten bei unsern eigenen, nach Heidenhains Vorschrift vorgenommenen Injektionen niemals eine fleckige Färbung irgend eines Organes, die auf eine Verlegung bestimmter Kapillargebiete hätte schließen lassen.

Auffallenderweise kam es bei Kaufmanns Versuchen hauptsächlich in den Lungen zu der fleckigen Verteilung des eingeführten Farbstoffes, während sich dieses Organ histiologisch ganz unverändert erweist. An den Nieren war die fleckige Färbung in Kaufmanns Versuchen überhaupt nicht recht deutlich.

Leutert macht mit vollem Rechte die ungenügende Herztätigkeit der meist moribunden Versuchstiere Kaufmanns für den Ausfall der unvollkommenen Injektion des Gefäßsystems verantwortlich.

Der entscheidende Einwand gegen die Kaufmannsche Theorie liegt unsres Erachtens darin, daß die Veränderungen bei der Sublimatvergiftung in den betroffenen Organen nicht regellos hier und da auftreten, wo es gerade infolge der „erhöhten Gerinnungsfähigkeit" des Blutes zu Kapillarverstopfungen kommt, sondern daß sie in streng gesetzmäßiger Anordnung auf bestimmte Gebiete dieser Organe beschränkt bleiben und in denselben immer wieder anzutreffen sind.

Die vierte Theorie der Sublimatwirkung, die die Ursache der Veränderungen — wenigstens für den Darm — vornehmlich in der durch das Sublimat hervorgerufenen Erniedrigung des allgemeinen Blutdruckes sieht, wird von Kunkel und seinen Schülern vertreten.

Das Sinken des Blutdruckes ist aber nach Kunkel allein nicht ausreichend für die Entstehung der Darmveränderungen. Es kommt vielmehr erst durch die Mitwirkung der starken Kontraktionen der Darmmuskulatur, die durch den erhöhten Blutgehalt der Darmgefäße hervorgerufen werden, zur Zerreissung von Kapillaren und zu Blutungen in die Schleimhaut, denen sich secundäre entzündliche Veränderungen anschließen.

In einer später erschienenen Arbeit sieht Koll, ein Schüler Kunkels, die Hilfsursachen für das Zustandekommen der Darmveränderungen in einer direkten Läsion des Endothels der Darmgefäße und in einer durch das Quecksilber hervorgerufenen Erregung der Nerven des Intestinaltraktus mit nachfolgenden heftigen peristaltischen Bewegungen.

Gegen diese Auffassung ist einzuwenden, daß ein so frühzeitiges Sinken des allgemeinen Blutdruckes, daß dadurch schon nach wenigen Stunden schwere Nieren- und Darmveränderungen herbeigeführt werden, nicht nachgewiesen ist, und ferner, daß von diesem Standpunkte aus die Lokalisation im Einzelnen nicht erklärt werden kann. wie z. B. die Beschränkung der Veränderungen auf den Blinddarm und den Anfangsteil des Colons.

Im übrigen haben wir auch bei länger dauernden Vergiftungen weder am Darm noch an andern Organen Zeichen einer allgemeinen Blutdrucksenkung feststellen können und halten diese nur für einen agonal eintretenden Vorgang.

Außerdem haben wir über das Zustandekommen der Nierenveränderungen bei Kunkel keine Angaben gefunden.

Im Anschluß an diese Ausführungen sei in aller Kürze noch einmal unsere eigene Auffassung von der Wirkung des Sublimats wiedergegeben.

Wir sind der Meinung, daß bald nach der subcutanen Injektion einer Sublimatlösung durch das im Blut und in der Lymphe als Quecksilberalbuminat kreisende Gift von der Lymphe aus ein Reiz auf die Nerven der Vasa renalia und Vasa ileocolica ausgeübt wird.

Dieser Reiz führt zu einer Verengerung von kleinen Arterien in den genannten Gefäßgebieten, zur Herabsetzung des Blutdruckes in den zugehörigen Kapillaren und zur Aufhebung der Durchströmung derselben mit Blut.

Die Folge davon ist in der Niere eine von Stellen mit niedrigem zu solchen mit höherem Blutdruck fortschreitende, mit Nekrose endigende Veränderung des Epithels gewundener und gerader Kanälchen, soweit sie von einem Kapillarsystem zweiter Ordnung versorgt werden.

Im Darm (Blinddarm und Anfangsteil des Colons) kommt es im Anschluß an die Verengerung der kleinen Arterien infolge des in seinen Venen herrschenden hohen Druckes zu einem rückläufigen Blutstrom und zur haemorrhagischen Infarcierung mehr oder weniger umfangreicher Gefäßgebiete der Schleimhaut. Die infarcierten Gebiete werden nekrotisch, und es stellen sich secundäre entzündliche Vorgänge ein.

In dieser Ansicht über die Wirkungsweise des Sublimats wurden wir bestärkt durch Versuche, bei denen wir durch operative Eingriffe vor der Vergiftung Faktoren einschalteten, die die Circulation in der Niere in einem der Sublimatwirkung entgegengesetzten Sinne beeinflußten.

Setzten wir mit der Extirpation einer Niere durch chemische Reize, die vermittelst des Nervensystems die Gefäße erweitern, die verengende Wirkung des Sublimats herab, so blieb eine Zunahme des Umfangs der endgültigen Veränderungen aus, wenn sie auch etwas schneller eintraten.

Setzten wir mit der Unterbindung des Ureters durch starke dauernde mechanische Reizung die Erregbarkeit des Nervensystems der Nierengefäße herab, so wurde die Wirkung des Sublimats stark herabgemindert und aufgehoben.

Das Verhalten des Fettes in den Nieren, das uns Schlüsse auf die Bewegung der Blutflüssigkeit erlaubte, stand in Einklang mit der Auffassung der Sublimatwirkung als einer Gefäßnervenreizung.

Dasselbe gilt von den Versuchen, in denen wir durch temporäre Unterbindung der Arteria ileocolica dieselben Veränderungen hervorriefen, wie durch die Sublimateinwirkung auf das Nervensystem der Darmgefäße.

Nach Art und Lokalisation völlig übereinstimmende Veränderungen, wie sie in den Nieren nach Sublimatvergiftung auftreten, lassen sich durch zweistündige Unterbindung der Arteria renalis hervorrufen. Wir verweisen hierfür auf die Untersuchungen von Brodersen, aus denen hervorgeht, daß dieser Eingriff lediglich den neuromuskulären Gefäßtonus beeinflußt. Diese Übereinstimmung verwerten wir als weitere Stütze unserer Theorie der Sublimatwirkung.

Literatur.

Almkvist, Nord. med. Archiv, 36. Band, 1903, Abteilung II (Innere Med.).

Brodersen, Die Veränderungen der Niere nach zweistündiger Unterbindung der Arteria renalis als Folgen einer veränderten Durchströmung des Gefäßes. Dissertat., Rostock 1904.

Chrzonczewski, Dieses Archiv 31. Band, 1861.

Eckmann, Arbeiten des pharmak. Instit. zu Dorpat, XIII, Stuttgart 1896.

Fabian. Die Niere des Kaninchens nach der Unterbindung ihres Harnleiters. Bibl. Med., Abt. C, Heft 18, 1904.

Falkenberg, Dieses Archiv, 123. Band, 1891.

Fischer, Centralbl. f. allgem. Path. und pathol. Anat., 13. Band, 1902.

Gerlach, Handbuch d. allgem. und spez. Gewebelehre. Mainz 1848.

Grawitz, D. med. Wochenschr., 1888.

Golubew, Internat. Monatsschr. f. Anat. und Physiol., 10. Band, 1893.

Heidenhain, Arch. f. mikrosk. Anat., 10. Band 1874; Arch. f. d. ges. Physiol., 9. Band, 1875.

Heilborn, Arch. f. exp. Pathol., 8. Band, 1878.

Heineke, D. Arch. f. klin. Med., 42. Band, 1888.

Isaacs, Journal de la Physiol., Tom. I., 1858.

Jolles, Wien. med. Wochenschr., 1886.

Karvonen, Zeitschr. f. Dermatol., 1898.

Katsura, Centralbl. f. Bakt., 28. Bd., 1900.

Kaufmann, Die Sublimatintoxikation. Habilitationsschrift, Breslau 1888; Dieses Archiv, 117. Bd., 1889.

Klemperer, Dieses Archiv, 118. Bd., 1889.

Kobert, Lehrbuch der Intoxikationen. Stuttgart 1904.

Koeniger, Exp. Beitr. z. Kenntn. d. ak. Hg-Vergift. Diss., Würzburg 1888.

Koll, Experimentelle Beiträge zur Kenntnis der akuten Quecksilbervergiftung. Dissertation, Würzburg 1897.
v. Kóssa, Zieglers Beitr. z. pathol. Anat., 29. Bd., 1901.
Kunkel, Sitz.-Ber. d. Würzburger physik.-med. Gesellsch. 1889.
Leutert, Fortschritte d. Mediz., 13. Bd., 1895.
Ludwig, Strickers Handb. d. Gewebelehre, 1871.
Marchand, Dieses Archiv, 123. Bd., 1881.
v. Mering, Arch. f. exp. Path., 13. Bd., 1881.
Neuberger, Zieglers Beitr. z. path. Anat., 6. Bd., 1889.
Ricker, Entwurf einer Relationspathologie, Jena 1905.
Rosenbach, Zeitschr. f. rat. Med., 33. Bd., 1868.
Saikowski, Dieses Archiv, 37. Bd., 1866.
Schmidt, Ein Beitrag zur Frage nach der Elimination des Quecksilbers aus dem Körper mit besonderer Berücksichtigung des Speichels. Diss., Dorpat, 1879.
Schweigger-Seidel, Die Nieren des Menschen und der Säugetiere in ihrem feineren Bau. Halle, 1865.
Senger, Langenbecks Arch., 38. Bd., 1889.
Virchow, R., Dieses Archiv, 12. Bd., 1857.
Weichselbaum, Centralbl. f. allg. Pathol. u. pathol. Anat., 2. Bd., 1891.

XXIV.

Über eine Entwicklungsstörung im Kleinhirn in einem Fall von Spina bifida lumbosacralis.

(Aus dem Pathologischen Institut in Heidelberg.)

Von

M. Gredig.

(Hierzu Tafel XV.)

Vor einigen Jahren hat Ernst zum erstenmal auf die Wichtigkeit einer genauen und systematischen Untersuchung des Zentralnervensystems bei Gehirnbrüchen hingewiesen und diesbezüglich verschiedene wertvolle Befunde zutage gefördert. Angeregt wurde er dazu durch die oft vorgebrachte Meinung, daß vollständige und partielle Defekte des Schädeldaches im allgemeinen und speziell in der Mittellinie des Schädels, also Encephalocelen, im Grunde genommen eine und dieselbe Störung darstellen, nur mit ihren graduellen Besonderheiten versehen. In einer Darstellung der Befunde am Zentralnervensystem eines

Falles von Encephalomeningocele occipitalis kommt er auf die Beschreibung von Anomalien am Kleinhirn, die er in die Reihe der Aplasien und der Mikrogyrie stellt. Sehr interessant ist der Befund am Wurm und die divertikelartige Ausbuchtung des Hinterhirns zwischen die Hemisphären hinein. Die Vermutung von Ernst, daß eben dieser zwischen die Hemisphären ausgestülpte Teil des Ventrikeldaches ein Rudiment des im frühesten Embrionalleben in seiner Entwicklung gestörten Wurmes sei, verdient, glaube ich, volle Beachtung. Ich meine auch, daß der zweite Fall von Ernst, wo es sich um eine Mißbildung des Kleinhirns beim Erwachsenen handelte, in derselben Richtung wichtig ist. Als ich die Arbeit las, kam mir der Gedanke, ob es sich auch hier vielleicht um eine latente Spaltbildung handelte, vielleicht um eine Spina bifida occulta. Der Verfasser erwähnt aber nichts davon; es fehlen auch Angaben über Begleiterscheinungen einer solchen. Aus diesem Grunde mußte ich meine Vermutung auf sich beruhen lassen.

Nun ist mir in einer Reihe von Fällen, die sämtlich mit Spina bifida verbunden waren, ein Fall begegnet, dessen Befunde am Kleinhirn Erwähnung verdienen.

Es ist ein Fall von Myelomeningocele sacralis posterior, dessen Kleinhirn und Stamm hier einer näheren Untersuchung unterzogen werden soll.

Es handelte sich um ein atrophisches Kind von zehn Tagen. Aus dem Sektionsbefund will ich nur hervorheben, daß am Großhirn beide Occipitallappen besonders deutlich durch Furchen von den Parietallappen abgegrenzt waren; es bestand kein Hydrocephalus.

Das Kleinhirn erschien schon makroskopisch durch eine tiefe Furche an der oberen gegen das Großhirn gerichteten Fläche in die beiden Hemisphären geteilt. Der Monticulus war gar nicht vorhanden. Die Furche setzte sich weiter nach hinten auf die untere Seite fort, ging also allmählich in die Vallecula über, doch war ihre Konfiguration hier nur an der vorderen Hälfte zu erkennen, da die hintere Fläche nach der Medulla oblongata zu von der Pia bedeckt war. Die Lappenteilung des Kleinhirns läßt sich, da die Pia erhalten bleiben soll, nicht genau erkennen.

Das Kleinhirn wurde mit der Oblongata und einem Teil des Stammes in toto eingebettet.

Nun werden Kleinhirn mit dem Stamm in Serien zerlegt von etwa 25—30 μ Dicke, und zwar so, daß die Schnittebenen immer senkrecht gegen die Oblongata gerichtet sind, und das Kleinhirn folglich, seiner Lage gegen den Stamm entsprechend, schief getroffen wird. Ich habe fast die ganze Serie, abgesehen von einer Anzahl der am meisten distal gelegenen Schnitte, die nach van Gieson gefärbt sind, ausschließlich nach der Weigertschen Methode behandelt, da sich die Palsche Modifikation und somit auch eine Kernfärbung nicht gut ausführen ließ, wie ein Versuch gezeigt hatte. Das Präparat hat sehr lange in Alkohol gelegen und ist dadurch zu sehr entchromt mir zugekommen.

Die Serie beginnt etwa im unteren Viertel der großen Olive. Der Klarheit und Einheitlichkeit der Darstellung halber sei es mir erlaubt, den ganzen Stamm zunächst und für sich zu besprechen und das Kleinhirn einer daran sich anschließenden Untersuchung zu unterziehen.

Es fällt schon makroskopisch auf, daß die Medulla oblongata bis zum Pons hinauf eine beträchtliche Verkleinerung ihres queren Durchmessers erfahren hat; es macht den Eindruck, als ob das Gebilde von beiden Seiten einem Druck ausgesetzt wäre. Die Hinterstränge treten äußerlich mit ihren Kernen als rundliche Höcker hervor, ebenso die Pyramiden; es besteht aber eine gewisse Asymmetrie, indem die rechte der linken in der Größe etwas nachsteht, ein Umstand, dem übrigens seiner Häufigkeit wegen auch bei ganz normal gebildeten Gehirnen keine besondere Bedeutung zuzuschreiben ist. Dieses Verhalten ist in der ganzen Ausdehnung der Pyramiden zu verfolgen.

Es fällt zunächst mikroskopisch auf, daß an allen Schnitten die Markscheidenbildung sehr schwach ist und anscheinend eine Verzögerung erfahren hat. Es sind nur die Hinterstränge mit ihrer cerebralen Fortsetzung, der Schleife, dann die Vorderstranggrundbündel und ein Teil des Vließes der unteren Oliven, die einigermaßen gut entwickelte Markfasern besitzen. Die meisten Regionen des Querschnittes stellen sich im Weigertpräparat als blasse Bündel und Züge dar. Der Zentralkanal

weist ein interessantes und jedenfalls nicht zufälliges Verhalten auf. In der Höhe der ersten Zellen des XII. Nervenpaares stellt er sich als feiner langer medianer Spalt dar; er behält diese Form auch weiterhin, wo er normalerweise als klaffende Fläche am Beginn des IV. Ventrikels sich uns präsentieren sollte. Es scheint mir, daß diese Form einem rein mechanischen Vorgang, welchen ich oben erwähnt habe, nicht allein zugeschrieben werden darf; denn höher, gegen die Mitte der Rautengrube in der Höhe der Brücke, wo sich auch Zeichen eines seitlichen Druckes bemerkbar machen, sehen wir den Zentralkanal, der sich nun zum Boden des Ventrikels ausgebildet hatte, eine flächenhafte Ausdehnung gewinnen, mit einer medianen, spitz zulaufenden Einsenkung, die wohl noch an seine mehr distal gelegene Form erinnern könnte.

Was nun die Architektur der Schnitte betrifft, so sind die Verhältnisse folgende. An einer Anzahl Schnitte, die der Region der unteren Olive entsprechen, finden wir gut entwickelte Hinterstränge mit den Nuclei graciles et cuneati und ihren abgesprengten, mehr der Peripherie zugekehrten Teilen: Nuclei externi von Monakow. Der Keilstrang und sein Kern sind lateral durch ein starkes markhaltiges Bündel, welches wohl zum Hinterstrang zu rechnen ist, von der Substantia gelatinosa und der spinalen V. Wurzel getrennt. Mehr ventralwärts von den genannten Gebilden findet sich der faserarme Kleinhirnseitenstrang mit seinem dorsalen und ventralen Anteil. Die Tractus rubrospinales, spinotectales et thalamici sind nicht sicher voneinander zu trennen. Ventral vom Kleinhirnseitenstrang, in der Gegend der eben genannten Bahnen, finden sich die zerstreuten Nuclei laterales tegmenti, die weiter cerebralwärts an Mächtigkeit zunehmen und schließlich zu einem deutlich abgrenzbaren Zellhaufen etwas medial vom Kleinhirnseitenstrang werden. Schon hier lassen sich in der Substantia reticularis grisea medial und mehr ventral die Anfänge der Nuclei ambigui erkennen; die anfangs zerstreuten Zellen sammeln sich zu einem deutlich sichtbaren Haufen. Lateral von der Schleifenkreuzung und den Vorderstrangresten finden sich bereits die Kerne des Vorderstranges als große Zellen; ebenso findet man die Anfänge des IX., X., XII. Hirnnerven und die

Nuclei arcuati der äußeren Bogenfasern. Weiter cerebralwärts ändert sich das Bild insofern als an Stelle der mehr kompakten Bündel der Schleife mehr feine, spärliche Faserzüge die Haube durchziehen. In der Medianlinie beginnt sich beiderseits die weiße gitterförmige Substanz in zwei Abschnitte zu sondern; letzteres wird durch den sich einschiebenden Nucleus reticularis tegmenti bedingt. Seitlich am Außenrande nimmt der Kleinhirnseitenstrang an Masse etwas zu; er schiebt sich weiter nach oben und mischt sich mit der immer breiter werdenden spinalen Wurzel des Trigeminus. Unverändert erscheinen die Substantia gelatinosa, die Tractus spinotectales et rubro-spinales, die Oliven und Pyramiden.

Ein Gebilde verdient aber eine nähere Besprechung. Beiderseits findet sich über den Hypoglossuskernen eine ovale bis runde Zellanhäufung, die ganz wesentlich vom Typus eines motorischen Kernes abweicht. Beide sind von einem Mantel feinster, sich durchflechtender markhaltiger Fasern umgeben. In einem reticulierten Grundgewebe finden sich reichlich mittelgroße blasige Zellen, die durchaus nicht den Charakter multipolarer Ganglienzellen haben. Merkwürdig ist nun der Umstand, daß man an vielen Schnitten beide Gebilde zugleich antrifft, dann verschwindet eins im nächsten Schnitt z. B., um im dritten wieder zum Vorschein zu kommen. Es könnte nun die Frage entstehen, ob wir es hier nicht mit dem Nucleus funiculi teretis, der manchmal eine ansehnliche Größe erreicht, zu tun haben. Dagegen würde weniger die tiefe Lage, als das plötzliche Auftreten in großer Ausdehnung sprechen, dann aber vor allem das eigentümliche Verhalten des Verschwindens und Wiederkommens, wie es hier der Fall ist, und schließlich auch die Größe der ganzen Zellanhäufung. Der N. funiculi teretis stellt sich im Schnitt als ein meist kleiner, nicht scharf begrenzter Zellkomplex dar. Um eine Verwechslung mit den umliegenden Kernen der drei früher genannten Nerven kann es sich nicht handeln, da diese auf den betreffenden Schnitten sich auch ganz deutlich an ihren Stellen vorfinden. Außerdem spricht die Form der Zellen des Gebildes meiner Ansicht nach dagegen. Nun treten aber nach Obersteiner atypische rundliche Zellkomplexe inmitten verschiedener motorischer Kerne

auf, besonders soll es der Fall sein beim Hypoglossus; nach der Beschreibung, welche Obersteiner von diesen Gebilden gibt, könnte es sich in meinem Fall darum handeln, doch muß ich hervorheben, daß sich die fraglichen Zellgruppen nicht im Hypoglossus selbst vorfinden, sondern medial von ihm. Professor Obersteiner, der die Güte hatte, seine Ansicht über diese Gebilde in meinem Fall zu äußern, spricht sich entschieden dafür aus, daß es sich auch hier um eine solche atypische Zellgruppe im Hypoglossus handelt.

Medial von der Übertrittsstelle der Fibrae arcuatae in die Nuclei cuneati et graciles findet sich eine rundliche Anhäufung gliöser Substanz von markhaltigen Fasern umgeben, es ist dies die gelatinöse Substanz und die Wurzel des Glossopharyngeus.

Von nun an wird der Zentralkanal klaffend angetroffen, die Brücke, die ihn von der hinteren Längsspalte trennte, verschwindet. Das Lager von Stützsubstanz um den nun zum offenen Spalt und somit zum Beginn der Rautengrube gewordenen Zentralkanal gewinnt sehr an Dicke; schon mit schwacher Vergrößerung erkennt man außer früher angeführten Kernen die Anfänge des kleinzelligen Acusticuskernes. Das runde Gebilde, welches wir in den vorigen Schnitten sahen und beschrieben hatten, ist vollends verschwunden und kommt auch nicht mehr zum Vorschein; auch ein Beweis vielleicht gegen die Annahme, daß es sich um den Nucleus funiculi teretis handelte.

Die Nuclei graciles haben jetzt einem gliösen Maschenwerk mit sehr spärlichen Ganglienzellen Platz gemacht; der Nucleus cuneatus wird mehr zerklüftet angetroffen. Die spinale Trigeminuswurzel mit ihrer gelatinösen Substanz ist mehr dorsomedial gerückt; sie erscheint sehr deutlich als ein längliches viereckiges Feld markhaltiger Fasern. Ihre gelatinöse Substanz verliert ihr gleichmäßiges Aussehen, wird buchtig und durch markhaltige Fasern durchsetzt; in manchen Schnitten findet man abgesprengte Teile nahe dem Nucleus cuneatus, medianwärts daneben finden sich die immer deutlicher hervortretenden Teile der spinalen V. Wurzel Fibrae comitantes. Lateral an der Außenseite schiebt sich successive die Kleinhirnseitenstrangbahn über die V. Wurzel, beide Gebilde zeigen die Tendenz, immer

mehr dorsalwärts zu gelangen. Die dorsale Hälfte des Kleinhirnseitenstranges umgeht auf diese Weise die spinale V. Wurzel und den N. cuneatus und hilft das Corpus restiforme bilden. In der weißen reticulierten Substanz sondert sich der obere Teil der Fasern zum Fasciculus longitudinalis posterior. Unten, ventral von den Vorderstrangresten, hebt sich deutlich die Schleife ab, quer von den interolivaren Fasern durchzogen. An den letzten Schnitten dieser Reihe bemerkt man unter dem großzelligen Hypoglossuskern im hinteren Längsbündel eingelagert eine rundliche Gruppe von kleinen multipolaren Zellen auftreten, den accessorischen Kern von Roller.

Wir finden weiter cerebralwärts alle früher beschriebenen Gebilde meist ohne wesentliche Veränderungen in Lage und Form. Der Kleinhirnseitenstrang ist nun vollends ins Corpus restiforme übergegangen, letzteres ist aber noch recht schmal und bandförmig ausgezogen. Was bisher auffiel, ist die fast völlige Abwesenheit der Fibrae cerebello-olivares, die man hier gerade erwarten konnte. Die allmählichen Veränderungen im Bau des Querschnitts, die wir besprochen haben, machen sich nun geltend mit dem völligen Verschwinden der unteren Olive. Unter dem Boden des IV. Ventrikels machen sich die Umrisse des dreieckigen Acusticuskernes immer mehr bemerkbar. In der Substantia reticularis grisea findet man nicht mehr jene geschwungenen quer verlaufenden Fasern. Auch in der Substantia alba sind Veränderungen eingetreten; wir finden das hintere Längsbündel und die mediale Schleife ganz scharf gesondert. Seitlich von der Stelle, die die untere Olive einnahm, treten feine markhaltige Fasern des Corpus trapezoides auf mit den ersten Zellen der oberen Olive.

In den Schnitten, in denen die Brücke zum Vorschein kommt, sieht man, wie die Pyramidenbahnen, die ursprünglich direkt unter der Haubenregion gelegen waren, nun herabzusteigen anfangen; dies erkennt man an den Schief- und Längsschnitten, die die Bündel zeigen. Etwa um die Mitte der Brücke sieht man die Schiefschnitte verschwinden, die Bahn hat eine mehr horizontrale Richtung eingeschlagen, und es erscheinen nun die Bündel quergetroffen. Die Brücke ist beiderseits symmetrisch gebaut, erscheint sehr arm an mark-

haltigen Fasern; es sind nur die äußersten, die eine schwache Markscheidenbildung aufweisen; sonst erscheint der ganze Querschnitt in der ganzen Ausdehnung vom distalen bis zum cerebralen Ende blaß mit eingelagerten kleineren und größeren Zellen, offenbar den Brückenkernen und Gliazellen.

Der Teil des Trapezkörpers, der aus dem Nucleus accessorius allmählich mit dessen voller Ausbildung entspringt, wird von den Fasern des N. vestibularis durchflochten und begibt sich an die laterale Seite der oberen Olive. Die Corpora restiformia zeigen nun in gewissen Höhen kleine rundliche Anhäufungen von Zellen; die successive Untersuchung dieser Gebilde zeigt, daß sie in die Tubercula acustica übergehen und wohl durch die Fasern des zur Ausbildung gekommenen Corpus restiforme abgesprengt wurden.

Ähnliche Gebilde, die ich auch in der eben angegebenen Weise deuten möchte, finden sich in der Masse des Hemisphärenmarkes des Kleinhirns, an Stellen, die unmittelbar dem Stamme anliegen; ein Umstand wird wohl diese Verlagerung begünstigt haben, nämlich der, daß die seitlichen Ausbuchtungen der Ventrikelhöhle nicht allzu tief reichen und einem solchen Übertreten der Zellmassen nicht im Wege standen.

Gegen die Mitte des Pons sieht man, wie das Acusticussystem, das schon früher seine volle Entwicklung erreicht hat, allmählich an Elementen verliert; es verschwinden zunächst die Verbindungen des Tuberculum acusticum mit dem Stamm des Nervus cochlearis. Das Corpus restiforme geht nun in die Faserung des Kleinhirns über; aus seinen oberen und unteren lateralen Partien zweigen sich feine Bündel ab und gehen in einem nach außen konvexen Bogen um den Nucleus dentatus herum nach oben, um über der Kuppe des gezackten Kernes zu verschwinden; vereinzelte Fasern kann man bis nahe an den oberen Wurm herantreten sehen. Der Strickkörper sowie die Substantia gelatinosa mit ihrer Wurzel sind stark lateralwärts gerückt und befinden sich, sehr an Masse reduziert, nahe am Kleinhirn.

Indem sich der laterale Teil des Corpus restiforme von außen am Corpus dentatum anlegt, verlaufen die medialen Teile des Strickkörpers gestreckt an der medialen Seite des

Corpus dentatum vorbei, zwischen letzterem und dem Wurme nach oben, wo sie sich mit dem äußeren Anteil durchflechten: ein Teil dieser medialen Fasern scheint aber auch gegen den unteren Wurm hinzuziehen. In dem Maße, als sich der Strickkörper auflöst, bemerkt man nach innen von ihm, durch seinen medialen Teil bedeckt, die quer- und schiefgetroffenen Bündel der Bindearme, die eine Richtung von oben nach unten und vorne einschlagen. Unter dem Bindearme sieht man alle Komponenten des Trigeminus zum Vorschein kommen; die cerebrale Wurzel, darunter die sensiblen und motorischen Kerne, mit ihren Wurzeln und mehr nach unten den Schiefschnitt des gemeinsamen Stammes.

Nun sind wir in der Durchsicht jenseits auf die cerebrale Brückenhälfte angelangt. Das Acusticussystem ist fast gänzlich verschwunden. Wir treffen noch auf wenige Züge des Trapezkörpers, die sich scharf durch die längsgetroffenen Fasern von den in der Längsrichtung des Stammes verlaufenden Bündeln der medialen Schleife abheben. Die laterale Schleife, die sich hier zu sammeln anfängt, drängt den Bindearm allmählich gegen die Medianlinie zu; ihre Fibrae perforantes, die sich abzweigen und den unteren Teil des Bindearmes durchziehen, verleihen diesem ein zerrissenes Aussehen. Die weiteren Verhältnisse am Stamm in den mehr cerebral gelegenen Partien ergaben bei einer sorgfältigen Durchmusterung der Serie nichts, was ein besonderes Interesse beanspruchen könnte. Deswegen will ich ihre weitere Beschreibung unterlassen. Es ergaben sich also nur wenige, meist geringgradige Abnormitäten im ganzen Stamme, die in dem Vorgebrachten gänzlich erschöpft wurden.

Bevor ich zur Besprechung des Kleinhirns, speziell des Wurmes übergehe, möchte ich noch zunächst des hinteren Marksegels Erwähnung tun.

Wir sahen, wie der Zentralkanal viel später zur Rautengrube sich entfaltet, als es wohl der Norm entsprechen würde. In einer ganzen Reihe von Schnitten erscheint das Dach des IV. Ventrikels in seiner ganzen Ausdehnung stark seitwärts und nach unten ausgeweitet. Dabei sieht man, wie die Tela chorioides, die normalweise über der Rautengrube gespannt

sein sollte, in den distalen Schnitten bei ihrem Hineinwachsen das Dach nach den Seiten und nach unten ausdehnt. Weiter cerebralwärts, wo die Tela ins Velum medullare übergeht, findet man dieses auch noch in derselben Weise ausgedehnt; man erkennt dies sofort am Ventrikelependym, das den feinsten Ausstülpungen und Aussackungen in der Konfiguration des Ventrikels folgt.

Ein Hydrops, der eine Erweiterung der Ventrikelhöhle bedingt hätte, war in unserem Falle nicht vorhanden; wir müssen es also wohl mit einem Zustand zu tun haben, der schon von vornherein angelegt sein mußte. Es macht den Eindruck, als hätten wir es hier mit einem Stadium der Entwicklung zu tun, wie es viel früher in den ersten Wochen des Embryonallebens normalerweise der Fall ist, wo dieser Abschnitt des Nervensystems einen noch relativ sehr großen Hohlraum besitzt. Nun kann man annehmen, daß, indem das Gehirn sich normalerweise weiter entwickelte, die oberen Partien ihren ursprünglichen Charakter beibehielten; es würde sich hier gewissermaßen um eine Hemmungsbildung im Dach des Ventrikels handeln. In einer Höhe, die etwa der Mitte des Pons entsprechen würde, verschwinden die seitlichen Taschen des Ventrikels; das Lumen erscheint jetzt in der Richtung von oben nach unten durch die stark vorspringende Lingula fast verlegt, um später nach dem Verschwinden der letzteren in den Aquaeductus Sylvii überzugehen.

Ich will nun aus der etwas langen Besprechung des Stammes seine wenigen Abnormitäten der Übersicht wegen kurz zusammenfassen.

Aufgefallen ist mir vor allem der kurze seitliche Durchmesser des Stammes und das starke Hervortreten der Hinterstränge, dann die ausgezogene Form des Zentralkanals, der hier schon in der Höhe der unteren Olive die bekannte rundliche Form des Anfanges der Rautengrube zeigen sollte. In dem Bau der Querschnitte hatten wir eine allgemeine Verzögerung der Markscheidenausbildung zu verzeichnen. Dann sahen wir, wie beiderseits vom Zentralkanal ein Gebilde auftrat, dessen sonderbares Verhalten ich seinerzeit besprochen habe. Weiter cerebralwärts von dem Beginn der Brücke fanden wir

den Kleinhirnseitenstrang noch recht schmal und das Corpus restiforme wenig vorspringend, wohl beides durch den Markscheidenmangel bedingt; hier ist uns auch der fast vollständige Mangel der Oliven-Kleinhirnbündel aufgefallen. In der Höhe des Acusticus sahen wir seitlich am Stamm sehr stark entwickelte Tubercula acustica; an Stellen, wo der Stamm im unmittelbaren Zusammenhang mit den Kleinhirnhemisphären stand, konnte man nachweisen, wie die Zellen dieser Kerne auch in die anstoßenden Teile des Kleinhirns übergriffen, es wäre somit auch eine mächtige Entwicklung dieser Teile des Acusticus anzunehmen. Endlich haben wir die angeführten Verhältnisse am hinteren Marksegel zu erwähnen.

Die Kleinhirnhemisphären kamen nicht in gleicher Höhe in den Schnitt. Man könnte versucht sein, bei der Durchsicht einzelner Schnitte des Objekts an eine Asymmetrie zu denken. Eine systematische Untersuchung der Hemisphären ergab, daß sämtliche Teile der rechten Seite in Schnitt und Größe denjenigen der linken nachstanden, außerdem konnte ich aber nachweisen, daß sich diese Verhältnisse successive ausglichen, indem die Gebilde der rechten Seite nach und nach zur selben Größe, wie es auf der linken war, heranwuchsen. Deshalb kann es sich hier nicht um eine ungleichmäßige Entwicklung handeln, sondern lediglich um eine Verschiebung der Hemisphären gegeneinander. In der weißen Substanz macht sich dieselbe Verzögerung der Markbildung kund wie am Stamm. Die accessorischen Kerne — Nuclei globosus — und emboliformis kommen viel früher zum Vorschein als die Corpora dentata, fallen aber sofort auf; dagegen hatte ich gewisse Schwierigkeiten, mich der Anwesenheit des Dachkernes zu vergewissern, da er durch den mißbildeten Wurm verzogen und durch unregelmäßige markhaltige Züge zerklüftet war.

Direkt an den Stamm legt sich beiderseits ein mächtig entwickeltes Adergeflecht; rechts kommt es nach und nach zur Entwicklung und stößt mit dem anderseitigen an der dorsalen Seite zusammen. Schon sehr bald nachdem die Hemisphären des Kleinhirns sichtbar werden, schiebt sich zwischen sie eine Anzahl quergestellter Windungen von oben her; gleichzeitig aber kommt zwischen den erwähnten Adergeflechten in

der Medianlinie und unter den querverlaufenden Windungen, die unschwer als die Anfänge des Wurmes zu erkennen sind, ein zapfenförmiger Fortsatz, von einem Bau, der anscheinend Ähnlichkeit mit Nervensubstanz besitzt; er liegt zunächst ganz isoliert da und ist von den beiden Adergeflechten umschlossen, später aber geht er nähere Beziehungen mit den quergestellten Windungen ein. Es werden die oberen Windungen von dem unteren Zapfen durch Piagewebe mit reichlichen Gefäßen, dann gliösen Massen voneinander getrennt. Je höher man im Schnitt gelangt, desto schmäler wird die Piamasse und desto näher rücken beide Teile aneinander, bis sie schließlich verschmelzen. Die erwähnten queren Windungen und unteren Gebilde sind zunächst in keinem nachweisbaren Zusammenhang mit den Hemisphären; sie sind ringsherum von Piagewebe umgeben und behalten ihre Selbständigkeit eine Zeitlang, bis sie mit den Windungen der Hemisphären zusammenfließen. Auf diese Weise ist es schon auf den ersten Blick klar, daß wir es hier mit dem Wurme in seiner ganzen Ausdehnung zu tun haben, und zwar mit der hinteren etwas frei zwischen die Hemisphären vorragenden Partie. Der Zapfen wird weiter cerebralwärts immer breiter, stumpfer und nimmt in einer gewissen Höhe, die etwa dem vorderen Abschnitt der unteren Olive entsprechen würde, die ganze Breite des Wurmes ein. Der obere Teil des Wurmes erreicht die Ränder der Hemisphären nicht; es bleibt eine seichte Einsenkung bestehen, die ich für den Schnitt durch die Vallecula halte; wir hätten somit den unteren Wurm vor uns. Etwa zu drei Vierteln besteht er aus ganz ordnungsmäßig gestellten Windungen, die sich durch nichts in ihrem Bau von einer normalen Rinde eines Neugeborenen unterscheiden. Nach unten zu wird der übrige Teil durch den Zapfen eingenommen und zwischen beiden liegt ein ziemlich breites Lager von Markfasern, das ich für den Querschnitt des horizontalen Astes des Markkernes halte. In dieser Höhe sollte nun am normalen Präparat das Knötchen die Stelle des Zapfen einnehmen. Da es mir bis jetzt nicht gelungen ist, eine Marke herauszufinden, die irgendeine Teilung des Zapfens ermöglichte, halte ich ihn für die Anlage der nichtdifferenzierten Uvula und Nodulus des unteren Wurmes.

Der Zapfen vergrößert sich ganz allmählich und zeigt gewisse Beziehungen zum Boden der Rautengrube. Sein unterer Rand erscheint stellenweise sofort an den Boden des Ventrikels angepreßt, daß es wohl den Anschein erwecken könnte, als wenn beide miteinander verwachsen wären. Bei genauerem Zusehen, kann man indessen deutlich an der Berührungsstelle das Ependym des Ventrikels nachweisen (Fig. 1, Taf. XV). Es erscheint oftmals gelockert, die Abstände seiner Zellen scheinen größer geworden zu sein und die Kerne sind nicht so deutlich wie sonst sichtbar; an manchen Stellen fehlt das Epithel gänzlich und der Rand des Gebildes ist aufgefasert. Endlich konnte ich Stellen finden, wo es den Anschein machte, als ob die Substanz des Wurmes in die des Bodens des Ventrikels direkt überginge. Bei stärkerer Vergrößerung konnte man aber hie und da Reste von Ependymepithel als Grenze nachweisen: es sah so aus, als ob die Zellen beider Flächen aneinander geschoben wären.

Eine Reihe von Schnitten zeigt, daß der Zapfen in seiner Größe gegen das Gehirn zu abnimmt, er wird immer schmäler und unregelmäßiger in seiner Form, bis schließlich seine letzten Rudimente, mit Einstülpungen des Ependyms versehen, sich ausgleichen und einer etwas gegen das Ventrikellumen zu konvexen Fläche Platz machen. Dies ist die Stelle, wo auch im normalen Präparat das Knötchen allmählich verschwindet und der flachen unter dem Dachkerne befindlichen Kuppe des Ventrikels Platz macht.

Die feinere Untersuchung zeigt, daß der untere Teil des Wurmes eine Architektur besitzt, die ganz wesentlich von derjenigen des übrigen bisher betrachteten Teiles des Kleinhirns abweicht. Wie schon betont wurde, liegt zwischen beiden Teilen des Wurmes ein starker Markkegel. Darunter beginnt der ganzen Breite nach eine regelrechte Schicht von Körnern, begrenzt nach unten von einer Reihe ziemlich dicht gestellter Purkinjescher Zellen. Wenn wir einen Blick auf den oberen Teil des Wurmes werfen oder auf eine beliebige Stelle der Hemisphärenrinde, so sehen wir folgendes Verhalten: eine schmale äußere Körnerschicht, in der man stellenweise auch noch die Sonderung in eine äußere dichtere Zone mit dicht aneinander gedrängten Körnern und eine immer mehr locker gefügte Schicht unter-

scheidet. Dann folgt die ziemlich breite Molekularlage, welche an den Präparaten trotz der nicht geringen Dicke des Schnittes von 25 μ sehr deutlich ihre radiäre Strichelung erkennen läßt; man kann hier außer versprengten Zellen sehr feine punktförmige Zeilen erkennen — offenbar sind es Querschnitte der markhaltigen Fortsätze der Körner aus der darunter liegenden Schicht, die sich in der Molekularlage in verschiedenen Höhen verteilen. Es folgt nun die sehr deutliche Ganglienzellenschicht und dann die Körner mit den Markstrahlen.

Die Purkinje-Zellen kann man an beliebigen normalen Stellen stets in einer Reihe gelegen antreffen, den Dendriten gegen die Molekularlage gerichtet und annähernd parallel gestellt.

In dem in Frage stehenden Teil des Wurmes ist nun die Anordnung der Zellen so, daß sie aus ihren Reihen austreten, mehr oder weniger in die folgenden Teile sich einschieben und ihre Fortsätze nach allen Richtungen senden, also die typische Verteilung nicht aufweisen. Unter diesen Reihen, die gewissermaßen den Übergang bilden, folgen Bezirke, wo man keine einheitlichen Schichten erkennt. Von allen Seiten umgeben dichtgedrängte körnige Elemente große blasige Zellen und setzen sich fast ebenso dicht gestellt weiter nach unten fort, schichtenweise, in mehr oder weniger langen Absätzen durch Stränge und Streifen von einer Substanz, die große Ähnlichkeit mit der Molekularschicht der Windungen hat, in größere und kleinere Haufen zerlegt. Dazwischen liegen nun überall regellos zu Haufen gruppiert große Zellen, an denen man oft den charakteristisch verzweigten Dendriten der Purkinje-Zelle erkennen kann. Dieses eben geschilderte Verhalten betrifft die ganze untere zapfenförmige Masse. Die Teile sind in ein Maschenwerk gliöser Substanz eingelagert, und es weist der Zapfen mehrere solche Bezirke auf. Die Mitte derselben hat ein lockeres Gefüge; es bilden sich Spalten zwischen einzelnen Zellen und Zellkomplexen, die hie und da keinen regelmäßigen Verlauf haben, oft aber parallel zu einandergehen. Es machen diese Bezirke den Eindruck, wie Ernst es in bezug auf seinen Fall sagte, als ob hier die nervösen Elemente einer Rinde durcheinander gewürfelt und gemischt wären. Von markhaltigen Fasern habe ich nur Spuren auffinden können und meistens

am Rande; was aber bemerkenswert ist, das ist die überaus starke Vascularisation des ganzen Gebildes.

Gegen die untere Peripherie des Zapfens, und in dem Maße, als er seinem Ende sich naht, nehmen die nervösen Elemente zusehends an Zahl ab. Die Purkinje-Zellen verschwinden, dann auch die Körner und in den letzten Schnitten, wo das Gebilde noch zum Vorschein kommt, findet sich nur noch ein Gliareticulum.

Wir sahen, daß zwischen den beiden Teilen des Wurmes sich allmählich ein Markkegel zeigte und eine Grenze bildete. Nun wird der Markkern noch in der Höhe der größten Ausbildung des Zapfens sichtbar. Inmitten des Markkerns taucht ein kreisrunder Fleck auf; wie man sich leicht an aufeinanderfolgenden Schnitten überzeugen kann, besteht er aus grauer Substanz. Es treten auf einmal eine Menge runder Zellen auf von gleicher Größe und gleicher Dichtigkeit in der Verteilung; soweit die genauere Untersuchung dieser Zellen möglich war, stimmten ihre Formen mit denjenigen der Körner überein; dann außer diesen fanden sich zerstreut große blasige Gebilde, bei denen man oft den Anfang eines dicken Fortsatzes unterscheiden konnte, es kamen auch Stellen vor, wo ich direkt den Baum der Purkinje-Zellen an ihnen nachweisen konnte (Fig. 2, Taf. XV). Nach einem Vergleich mit Elementen einer normalen Rinde kam ich zu dem Schluß, daß ich es hier mit genau denselben Gebilden zu tun habe.

Das eben Ausgeführte beweist die Zugehörigkeit des Fleckes zur grauen Substanz und zwar zur Rindensubstanz. Wenn ich hier von einer Zugehörigkeit zur Rindensubstanz rede, will ich betonen, daß das Gebilde aus den Elementen der Rinde zusammengesetzt ist; damit ist aber vorläufig die Übereinstimmung erschöpft.

Für die Rinde sind nicht nur bestimmte Elemente typisch, sondern auch ihre Lage zueinander, ihre Architektur; nun ist aber an der vorliegenden Stelle von einer Architektur gar nichts zu finden. Der Zellhaufen vergrößert sich rasch, dabei bleibt er immer von einem ziemlich dichten Markmantel umgeben: die Richtung der Fasern darin ist keine einheitliche, sie verlaufen vielmehr nach allen Seiten und man erkennt oft, wie

viele von ihnen einzeln und in Bündel geordnet, tief in die Substanz des atypischen Fleckes — so können wir ihn wohl jetzt nennen — eindringen und ihn in Felder teilen.

Von einer bestimmten Höhe an macht sich etwas ganz Bemerkenswertes geltend. Es treten an manchen Stellen eines jeden Schnittes in der Gegend der Mitte des Wurmes die Körner in größeren kontinuierlichen und distinkten Haufen von gleichmäßiger Dichte zusammen. Nun kommen in einer folgenden Reihe von Schnitten in diesen eben erwähnten Inseln hellere Stellen auf, die in den nächsten dann eine Anzahl Purkinjescher Zellen enthalten; diese letzteren treten weiterhin mehr an die Peripherie des helleren Zentrums und stellen sich so, daß ihre Dendriten gegen die Mitte gerichtet sind. Auf diese Weise bekommt man folgendes Bild: Wir haben einen ziemlich scharf begrenzten Bezirk von Körnern, dann folgt in der Mitte ein ovaler Ring von locker gewebter Grundsubstanz mit spärlichen Zellen und gleichmäßig verteilten Purkinje-Zellen. Die Masse aller Dendriten ist in ein Gewebe eingelagert, das bei schwacher Vergrößerung dunkler als die anderen Stellen und mehr homogen erscheint. Bei stärkerer erkennt man in ihr eine parallele Querstreifung mit größeren und kleineren Zellen; die Querstreifung wird teils durch die genannten Dendriten, teils durch feinste Gefäße, die in derselben Richtung ziehen, hervorgebracht. Man erkennt daraus, daß wir die Molekularschicht vor uns haben. Nach einer weiteren Reihe von Schnitten tritt inmitten der Molekularlage ein Spalt auf, der diesen Bildungsprozeß beschließt. Wir haben auf diese Weise aus einem ganz verworrenen Konglomerat von Zellen eine ganz regelrecht gebaute Windung entstehen sehen.

Dieser Befund tritt nun, nachdem er zuerst an wenigen Stellen begonnen hatte, successive im oberen Teil des Wurmes auf, immer größere Flächen desselben ergreifend und von oben nach unten fortschreitend. Sehr interessant und wichtig für die Beurteilung der Provenienz speziell der Bruchstücke, die Ähnlichkeit mit Molekularsubstanz hatten, ist, daß an Stellen, wo sich typische Windungen herausbilden, man schon mit schwacher Vergrößerung nachweisen kann, wie diese Züge und Bruchteile auch tatsächlich in die Molekularschicht der sich eben

gebildeten typischen Windungen übergehen (Fig. 3, Taf. XV). Somit ist die Zugehörigkeit dieser Züge zur Molekularschicht erwiesen. Dieses Übergehen in typische Molekularschicht ist nicht etwa an einer Stelle zu treffen, sondern überall, wo sich eine Windung bildet, und deswegen etwas ganz Gesetzmäßiges. Etwa um die Mitte der Rautengrube stellt der Wurm ein ganz charakteristisches Bild dar. Die obere Hälfte besteht aus wohlausgebildeten querverlaufenden Windungen, in die sich feine Markstrahlen einsenken, unten haben wir das Bild der Atypie vor uns; beide Teile sind scharf gegeneinander abgegrenzt. Indem sich von oben her immer neue Windungen herausdifferenzieren, wird der untere Teil kleiner. In der Höhe des Acusticusaustrittes findet man ein Bild, wo nach oben etwa zu zwei Dritteln sich Windungen vorfinden, nach unten davon schon die Querschnitte der Lingula. Weiterhin treten Veränderungen ein, die das Verschwinden des Wurmes einleiten. Es schiebt sich von oben her ein Spalt zwischen die beiden Hemisphären des Kleinhirns, und in dem Maße, als er sich vertieft, nimmt die Höhe des Wurmes ab. Diesen Vorgang kann man bis zu einer Stelle verfolgen, wo der Spalt zwischen den Hemisphären nur noch durch die letzten Windungen der Lingula von der Rautengrube getrennt ist und der Wurm selbst nicht mehr zu sehen ist.

Wenn wir uns Schnitte ansehen, in welchen der früher besprochene untere Zapfen und der atypische Einschluß zugleich vorkommen, so ist bei schon sehr schwacher Vergrößerung die ausgesprochene Ähnlichkeit beider Gebilde nicht zu verkennen. Die Regellosigkeit in der Verteilung der Elemente, was beiden gemeinsam ist, die zerklüftete, stellenweise netzförmige Anordnung und das durcheinandergewürfelte Aussehen, sind nur in diesem Sinne zu deuten (Fig. 4, Taf. XV). Die Feinheiten des Bildes sind geeignet, diese Übereinstimmung nur zu erhöhen. In beiden finden wir diese regellose Verteilung so daß die Ganglienzelle inmitten von Fasern steckt, Purkinje-Zellen in einem Haufen von Körnern vergraben liegen; in beiden finden wir den enormen Reichtum an Gefäßen, die Unmasse von Spalten zwischen den einzelnen Fragmenten, dann der Charakter der Elemente selbst z. B. der großen blasigen Zellen

mit mehr oder minder deutlich sichtbaren Fortsätzen — alles dies reiht beide Bildungen in die Gruppe der Atypien und läßt ihre Verwandtschaft außer Zweifel.

Was ist nun das Ergebnis unserer Untersuchung am Wurm? Schon in den ersten Schnitten sahen wir den unteren Wurm als geteiltes Gebilde zutage treten. Seine oberen Partien unterschieden sich durch nichts von den gut gebauten Hemisphären. Der untere Teil, aus der Uvula und dem Knötchen zusammengesetzt, stellte in seinem Bau die oben beschriebenen Unregelmäßigkeiten dar. Bis etwa zur Mitte der Ventrikelhöhle konnten wir diese Unregelmäßigkeiten verfolgen; dann sahen wir, wie die mißbildeten Uvula und Knötchen einem flachen Dache Platz machten. In einer Höhe, wo wir die eben genannten Gebilde noch recht groß sahen, trat im Markkern des Wurmes die besprochene Atypie auf; wir konnten ihre Entwicklung, ihren Übergang in typische Windungen und ihr Verschwinden nacheinander verfolgen. Endlich sahen wir, wie sich der Spalt zwischen die Hemisphären einschob. Die Windungen, die ihn bildeten, gingen in die Hemisphären über, gehörten ihnen also an.

Dieser Spalt war es auch, der schon bei der makroskopischen Untersuchung des Präparats auffiel und einen Wurmdefekt vermuten ließ. Nun, diese Vermutung hat sich auch bestätigt. Von Rechts wegen sollte überhaupt an der Oberfläche des Kleinhirns kein Spalt da sein; an jedem normalen Präparat trifft man hier den Monticulus des Oberwurmes. Also auf Kosten dieses letzteren ist diese Aplasie entstanden; ihre Ursache aber haben wir wohl in der Atypie zu suchen.

Die Störungen, die wir in meinem Fall nacheinander besprochen haben, betrafen den Wurm, den hinteren Teil des Ventrikeldaches und einige Gebilde, die in seiner Nachbarschaft sich befanden. Die Hauptmasse des Stammes ergab so gut wie keine Abweichungen von der Norm. Der Mangel an markhaltigen Fasern, der sich überall kundgab, weist jedenfalls auf eine Hemmung in der Entwicklung der betreffenden Bahnen hin, doch ist er nicht beweisend für ihre Abwesenheit. Ich habe sogar allen Grund zur Annahme, daß sie vorhanden sein mußten, da die zugehörigen Kerne — ich spreche hier über Bahnen, die in Beziehung zum Kleinhirn und speziell zum

Wurm stehen — in ihrer Ausbildung wenig Auffälliges zeigten. Eine Beeinträchtigung der Funktion (ich spreche dies natürlich nicht nur in bezug auf diesen Fall) des Kleinhirns, namentlich des Wurmes, wäre wohl demnach mit Vorsicht anzunehmen, da, wie wir gesehen haben, gerade die Fasern, die dahin ziehen und von da entspringen, die höchste Stufe der Ausbildung in meinem Falle zeigten. Als Beweis für die Annahme, daß trotz grober Störungen dieses Organ ganz gut seinen Funktionen nachkommen kann, erinnere ich an das mißbildete Kleinhirn eines Erwachsenen im Ernstschen Fall, wo das Individuum sein ganzes Leben ohne wesentliche Anzeichen dieser Abnormität verlebt hatte. Es wäre wohl, nach meinem Fall zu urteilen, nicht ausgeschlossen, daß sich ein ähnlicher Befund am Kleinhirn mancher Fälle von Spina bifida vorfinden würde; auch in solchen vielleicht, die geheilt worden sind, und daß sich dies im Leben nicht durch irgend welche Störungen zu äußern brauchte.

Ich fand nur in den Fällen von Ernst Analoga zu meinem. Speziell in dem mit Encephalocele fanden sich die Störungen, die mich hier interessieren, in einer ganz scharf umgrenzten Region, am Occiput und den in seiner Nähe sich befindenden Hirnteilen. Die Asymmetrie der beiden Hälften des Stammes, sowie die Verzögerung der Markbildung und Verzerrung der Stammganglien deutete Ernst durch den Druck und Zug des Hydrocephalus (auf die Störungen in der Entwicklung des linken Schläfenlappens gehe ich nicht ein). Über die Beziehungen des Spaltes zwischen den Kleinhirnhemisphären, der Aplasie des Wurmes zum Hydrocephalus, spricht sich Ernst dahin aus, daß diese Störungen als passive Druckwirkungen desselben wohl ohne weiteres aufzufassen wären; er meint ferner, daß es auch denkbar wäre, die heterotopen und atypischen Bezirke in den Hemisphären in Zusammenhang mit den dorsalen Spalten, besonders der Kleinhirnspalte zu bringen. Denkbar ist natürlich, daß ein Hydrocephalus, der auch den vierten Ventrikel betrifft und in einer sehr frühen Periode des Foetallebens eingesetzt hat, das Dach desselben ausdehnen kann und, wenn er vor der Entwicklung des Wurmes begonnen hat, wie es hier dann wohl der Fall sein müßte, auch den Wurm in seiner

Entwicklung stören könnte. Nun aber ist nicht ganz verständlich, wie sich die Heterotopien aus Mangel an Halt in den Hemisphären entwickeln könnten. Diese letztere Vermutung in der Entstehungsart der Heterotopie stellt Ernst auch für seinen Fall beim Erwachsenen auf. In sehr vielen Punkten ähnelt mein Fall dem Ernstschen. Ein Hydrocephalus war in meinem nicht da, auch keine Encephalocele, aber eine ihr ganz analoge Abnormität, die Spina bifida. Die Höhle des vierten Ventrikels enthielt keine Flüssigkeit; das Dach war stark ausgedehnt, aber nicht nach oben, sondern nach den Seiten des Stammes zu. Diese Ausdehnung konnte also durch keinen Hydrops entstehen, denn gesetzt, es wäre mal früher einer dagewesen und später verschwunden, so hätten sich doch die gedehnten Blätter des Daches bis zur Geburt rückbilden können — eine Tatsache, für die man überall strikte Beweise hat — besonders noch, wo es sich um einen wachsenden Organismus handelt. Der Wurm war hier vorhanden, aber erheblich mißgestaltet. Er war ganz der Norm gemäß den Hemisphären angefügt, folglich hatten diese wie auch er selbst genügend Halt aneinander. Trotzdem zeigt er einen atypischen und heterotopen Bau. Die Atypien zeigen die regellose Verteilung der drei Schichten, wie es Ernst für seine Fälle angibt. Stücke von Molekularschicht mit anliegenden Purkinje-Zellen, deren Fortsätze nach allen Richtungen hinstreben und deswegen von allen Seiten uns zu Gesicht kommen. Wie dort gehen auch hier die atypischen Bezirke allmählich in normal gebaute Windungen über; ich konnte auch bei meinen Schnitten direkt nachweisen, daß das, was mir als Molekularschicht imponierte, auch solche war. Es fehlte in meinem Fall die Verkalkung der Purkinje-Zellen, das wäre aber wohl von untergeordneter Bedeutung für die Beurteilung.

Aus eben diesen Gründen meine ich, daß die Vermutung von Ernst über einen Zusammenhang der dorsalen Spalte und der Heterotopie auf Schwierigkeiten stößt. Es wäre nun interessant, etwas über die Entstehungszeit der Mißbildung zu erfahren. Die früheste Periode einer Bildungsanomalie zu bestimmen, ist bei den meisten Bildungsfehlern nicht möglich; der Grund davon ist der, daß eine Ursache, die schließlich zur

Mißbildung führt, schon sehr früh vorhanden sein kann; sie braucht sich aber nicht sofort zu dokumentieren. Diese Ursache kann zunächst noch auf die weitere Entwicklung ohne merklichen Einfluß sein; wir würden also in diesem Stadium auch bei der genauesten Untersuchung des Objekts nichts Abnormes finden können, obwohl der Keim einer später hervortretenden Anomalie schon angelegt wäre.

Dagegen sind wir imstande, aber auch nur annähernd, den spätesten Zeitpunkt zu bestimmen, die teratogenetische Terminationsperiode, wie sie Schwalbe präzisierte.

Wir fanden in der Atypie Körnerschicht, Molekularsubstanz und Purkinje-Zellen. Gegen das Ende des dritten Monats bekommt, wie bekannt, der Wurm, der sich früher bildet, seine Windungen. Nun haben wir im oberen Wurm oberflächliche Windungen, die nach innen gegen den Markkern zu mit der Atypie zusammenhingen; es würde somit hier die Störung nicht später, als in der Periode der Differenzierung der Windungen zu verlegen sein. Nun aber wissen wir, daß die Scheidung in die drei Schichten um die Mitte der Embryonalzeit geschieht; es hat also den Anschein, als ob unsere eben angeführte Periode zu früh gegriffen wäre. Dem ist aber nicht so, aus dem Grunde, weil die Ursache schon einen geeigneten Boden zur Entstehung der Mißbildung vorbereiten mußte, damit sich später eben die regellose Anordnung in der Verteilung der Schichten ausbilden könnte; man kann sich sonst nicht denken, warum sich bei der Differenzierung die Molekularschicht eben in der regellosen Weise gelagert hätte und nicht ordnungsgemäß, wie an jeder beliebigen normalen Stelle. Dann haben wir noch die Purkinje-Zellen. Wie soll man sich diese in die Atypie hineindenken, da die Störung, wie wir annahmen, zwischen dem dritten und vierten Monat spätestens einsetzen müßte? Nun, den Purkinje-Zellen erging es ebenso wie der Molekularsubstanz; dies zeigen die kreuz und quer nach allen Richtungen verlaufenden Fortsätze; sie mußten sich eben, gerade wie die Molekularschicht, den zu dieser Zeit schon gegebenen Verhältnissen anpassen.

Ich füge meinen Fall den Ernstschen Fällen an. Er wäre aber vielleicht auch nach einer anderen Richtung von Bedeu-

tung — nämlich, da er mit Spina bifida verbunden war — in der Frage des Zustandekommens dieser letzten Mißbildung. Ein wichtiger Angriffspunkt, um der Frage näher zu treten, wäre vielleicht eben das Kleinhirn und der Stamm, da sie ja Störungen aufweisen, die sich an die Medianlinie halten.

Ich möchte noch hervorheben, daß eine genaue mikroskopische Untersuchung auf Serien noch manche Anomalien aufdecken könnte, die makroskopisch kaum anzunehmen sind.

Ein Literaturverzeichnis füge ich meiner Arbeit nicht an; ich lasse dies für eine spätere Arbeit, von der die vorliegende ein Teil ist.

Ich will damit schließen und spreche Herrn Geheimrat Arnold und Herrn Professor E. Schwalbe, deren Ratschläge mir jederzeit zu Gebote standen, meinen tiefsten Dank aus.

Erklärung der Abbildungen auf Taf. XV.

Fig. 1. Übersichtsbild. Links sieht man einen Teil der Medulla oblongata in der Höhe der unteren Olive; rechts einen Teil der Kleinhirnhemisphären; oben über der Medulla einen Teil des in den IV. Ventrikel hineinragenden Zapfens. a) Untere Olive, b) Kleinhirn, c) Zapfen atypisch gebauter Kleinhirnsubstanz, der Medulla oblongata aufgelagert, d) Ependym des IV. Ventrikels nach der Seite zwischen Kleinhirn und Oblongata abnorm stark ausgebuchtet, e) Plexus chorioides des IV. Ventrikels.

Fig. 2. Sehr stark vergrößerte Purkinje-Zelle aus einem atypisch gebauten Bezirk des unteren Wurmes. Die Zelle ist von Molekularsubstanz umgeben, daneben finden sich verstreute Teile der Körnerschicht.

Fig. 3. Schwach vergrößerter Teil des Wurmes. Bei aa) normal gebaute Kleinhirnrinde, bb) atypischer Teil aus durcheinandergeworfenen Teilen der Kleinhirnrinde bestehend. Bei cc) Übergang der atypischen Substanz in normal gebaute Kleinhirnrinde.

Fig. 4. Eine atypisch gebaute Stelle aus dem unteren Wurm. Man sieht verstreute Purkinje-Zellen, daneben größere und kleinere Haufen von Körnern. Der übrige Teil der atypisch gebauten Stelle besteht aus mehr homogen aussehender Molekularsubstanz. Das Ganze ist von einem Mantel markhaltiger Fasern umgeben.

XXV.
Kleine Mitteilung.

Ein Beitrag zur Lehre von der Entstehung von Höhlen im Rückenmark und über symptomlose Hydromyelie.

Von
Dr. Al. Bittorf,
Assistenten der mediz. Universitäts-Poliklinik in Leipzig.

(Hierzu 1 Figur im Text.)

Die Mitteilung des folgenden anatomischen Befundes scheint mir trotz der umfänglichen Literatur über Höhlen und Anomalien im Rückenmark nicht ohne Interesse zu sein.

Die wichtigsten Punkte der Krankengeschichte[1]) sind: K., Emil, 12 Jahre alt, war früher nie ernsthaft krank. 8 Wochen vor seinem Tode erkrankte er ganz plötzlich an Diabetes mellitus. Er kam etwa sechs Wochen vor seinem Tode in ärztliche Behandlung. Der reichlich entleerte Harn enthielt dauernd zwischen 6—8% Zucker; Aceton und Acetessigsäure wurden ebenfalls gefunden. Der leidlich große und kräftige Knabe zeigte keine Zeichen einer Rückenmarkserkrankung, speziell keine Muskelatrophien. Nach kaum achtwöchiger Krankheit starb der Knabe nach kurzem Coma.

Die Sektion ergab: Herz: Septum des Foramen ovale gefenstert. Lunge: Rechte Lungenspitze zeigt fadenförmige Verwachsung mit der Pleurakuppel; geringe Bronchitis, Mediastinal- und Lungenhilusdrüsen normal.

Leber und Nieren zeigen fettige Degeneration.

Pankreas: Sehr klein, derb. Mikroskopisch: Geringe Verdickung der Bindegewebskapseln der Langerhansschen Inseln, Rundzellenherde, stellenweise Vermehrung des interacinösen Bindegewebes.

Mesenterialdrüsen: Teilweise verkalkt und verkäst, bis über haselnußgroß, teilweise markig geschwollen.

Schädel und Zähne: rhachitisch. Gehirnhäute: ohne pathologischen Befund. Gehirn: Geringes Oedem, mäßige Erweiterung der Seitenventrikel, Aquaeduct. und 4. Ventrikel normal. Ependym überall glatt, zart. Zirbeldrüse klein.

Medulla oblongata: Weder makro- noch mikroskopisch in Zeichnung, Verlauf der Bahnen, Verhalten des Zentralkanals, Bau der Gefäße pathologisch.

[1]) Den Herren Dr. Witt und Dr. Steiner danke ich für die Krankengeschichte und für die Überlassung der Sektion auch an dieser Stelle verbindlichst.

Das Rückenmark mit seinen Häuten wurde ursprünglich zu anderen Zwecken in toto vom 4. Cervikalsegment an in Formalin fixiert. Beim Anlegen von Querschnitten fand sich nun zufällig vom unteren Halsmark bis ins obere Lendenmark eine wechselnd hochgradige Erweiterung des Zentralkanals. Die Verhältnisse sind am besten nach Fixation in Müllerscher Lösung sichtbar. Im vorletzten Halssegment, an normaler Stelle des normal gebildeten Rückenmarks ist der Zentralkanal ein kaum sichtbares Loch. Schon im nächsten Segment ist er deutlich größer, und am Übergang zum obersten Brustsegment ist eine deutliche Erweiterung vorhanden. Gleichzeitig erweitert sich der vordere Längsspalt an seinem Ende vor der vorderen Kommissur zu einer dreieckigen Höhle, erst sich mehr nach links, dann nach rechts zwischen Vorderstrang und Kommissur einschiebend. Das rechte Vorderhorn zeigt hierbei auf eine längere Strecke eine abnorme Abknickung an seiner Basis lateralwärts, um mit der etwas schmäler und länger als links ausgezogenen Spitze wieder medial zu ziehen. Die Hinterhörner sind beiderseits stark verkürzt, rechts etwas mehr als links, dadurch sind die Hinterstränge deutlich von den Seitensträngen abgesetzt und wölben sich nach hinten halbkugelig vor. Es entsteht dadurch eine Kleeblattform des Rückenmarks.

Das nächste Rückenmarksegment bedarf später noch eingehender Besprechung und soll zunächst übersprungen werden.

Im Brustmark absteigend nimmt die Ausdehnung des normal gelagerten Zentralkanals zu. Zunächst verliert sich aber die Ausdehnung des vorderen Längsspaltes, später auch die Verkürzung der Hinterhörner und abnorme Konfiguration des Vorderhorns, ebenso die scharfe Abgrenzung der Seiten- und Hinterstränge, die rechts noch länger deutlich ist als links. Im mittleren Brustmark hat der Zentralkanal seine größte Weite mit 2,5—3 mm querem und 2—2,5 mm dorsoventralem Durchmesser erreicht. Diese Weite behält er durch mehrere Segmente nur hier und da durch diaphramaähnliche, bald horizontale, bald schräg von der Vorder- oder Hinterwand entspringende Leisten verengt. Es kommt dadurch auf kurze Strecken Divertikelbildung zustande. Die Form des Kanals ist annähernd rechtwinkelig mit einer zwischen die Hinterstränge sich erstreckenden Ausbuchtung. Seine Wand besteht aus einer zarten, graugelblichen Schicht, die von der lateral anstoßenden grauen Substanz kaum zu trennen ist. Am dreieckigen, zwischen die Hinterstränge ragenden Fortsatze ist die Wand oft kaum sichtbar. Eine Verbreiterung der Wand besteht nirgends. Im unteren Brustmark nimmt die Weite des Zentralkanals erst dorsoventral (zuerst als gleichseitiges Dreieck mit geringer Höhe und einer Basis von 2,5—2 mm, dann als querer enger Spalt von 2 mm Breite), später auch im queren Durchmesser ab, so daß im Lendenmark makroskopisch normale Verhältnisse vorliegen.

Mikroskopisch sind die Bilder so typisch, daß nur folgendes kurz erwähnt sei.

Im mittleren Hals- und im Lenden- und Sacralmark ist der Zentralkanal von normaler Weite, aber wechselnder Form. Das ihn umgebende Gliagewebe wechselt, ebenso wie die in ihm liegenden Ependymzellenhaufen, in ziemlich engen Grenzen in Form und Menge.

Die Hydromyelie ist größtenteils epithelbekleidet. Meist ist das Epithel schön zylindrisch, seltener kubisch oder flach. An einzelnen Stellen der größten Erweiterung fehlt es streckenweise, besonders im dorsalen Winkel, jedoch tritt es auch hier meist einige Schnitte tiefer an den analogen Stellen auf, um nun wieder an einer anderen, vorher mit Epithel bekleideten Stelle auf kurze Strecke zu fehlen. Das Epithel zeigt an Stellen, wo es sich etwas abgehoben hat, deutlich den zarten, langen, basalen Ausläufer, der sich dem Gliamantel zumischt, wie er beim embryonalen Gewebe vorkommt und ich ihn schon früher genauer beschrieben habe. An Osmiumpräparaten finden sich im Zelleib des Ependymepithels häufig feinste geschwärzte Fetttröpfchen.

Die das Lumen durchziehenden Septen sind aus parallelfaserigem, zellarmem Gliagewebe. Ihr Ursprung in der Wand der Hydromyelie wird häufig durch eine Anhäufung von Ependymzellen angezeigt. Wie schon bei der makroskopischen Beschreibung erwähnt, wird durch sie oft eine Verdoppelung des Zentralkanal vorgetäuscht. Es handelt sich hier immer um nur kurze, meist vollkommen epithelbekleidete Divertikel.

Der die Hydromyelie umgebende Gliamantel ist dünn, von der ihn lateral begrenzenden grauen Substanz nur durch die bogenförmig ihn umgreifenden Markfasern abtrennbar. Ventral und dorsal wird die Wand meist von parallelfaserigem, kernarmem Gliagewebe, lateral häufig von Ependymzellenhaufen, die auch hier die Neigung zu ringförmiger Lagerung zeigen, gebildet. Die Gliazellen zeigen die bekannten verschiedenen Größen und Formen. Größe der Höhle und Dicke des Gliamantels gehen, entgegen andern Beobachtern, durchaus nicht parallel. Am dorsalen Fortsatz bei der größten Erweiterung wird er oft nur durch einige Fasern oder eine einfache Zellage flach kubischen Epithels gebildet, ja auf eine kurze Strecke fehlt auf einigen Schnitten auch dieses, so daß die Kuppen der Hinterstränge direkt an die Höhle stoßen.

Die Gefäße verlaufen teils im Gliamantel, teils bilden sie, auf der dorsalen Seite horizontal umbiegend, die Grenze gegen die Umgebung. Bei einigen ist die Wand vollkommen normal, bei anderen ist eine geringe Verdickung der Wand vorhanden. Es finden sich keinerlei Zeichen von Blut- und Lymphstauung.

Die graue Substanz zeigt außer den beschriebenen makroskopischen Abnormitäten keine nennenswerten Veränderungen. Ebenso ist außer der Abtrennung der Seiten- und Hinterstränge durch die tiefeingeschnittenen Hinterwurzeleintritte und der Trennung des Vorderstrangs von der vorderen Kommissur durch die basale Erweiterung des vorderen Längsspaltes an den Fasersystemen nichts Abnormes erwähnenswert.

Die Rückenmarkshäute sind normal.

Es handelt sich also bisher um das typische Bild der angeborenen Hydromyelie, das nicht mehr zu selten, auch symptomlos, beobachtet ist. Interessant ist das Zusammentreffen mit Diabetes, das bisher nirgends erwähnt ist. Herr Geheimrat Prof. Dr. Hoffmann hatte die Güte, mir mitzuteilen, daß er einen analogen Fall in seiner Inaugural-Dissertation beschrieben hat.

Neuerdings ist von v. Hansemann[1]) für eine Anzahl von Fällen von Hydromyelie im Kindesalter die Ependymitis granularis als ätiologisch wichtig betont worden. Gegen eine solche Entstehung spricht im allgemeinen schon die Form der Höhlen, deren Rosenkranzform, Divertikel, Teilung usw. kaum so erklärbar wäre. In meinem Falle war überhaupt nirgends eine deutliche Ependymitis nachweisbar. Schließlich wäre erst überhaupt zu beweisen, daß das Zentralkanalepithel secerniert, was nicht wahrscheinlich ist, da es, wie ich[2]) früher zeigte, durchaus nicht dem Plexusepithel gleichzusetzen ist. Aber selbst wenn es secernierte, ist die ursächliche Bedeutung der Ependymitis darum unwahrscheinlich, weil, wie ich bei Ependymitis im Zentralkanal und in den Gehirnventrikeln, ebenso wie andere Autoren, wiederholt beobachtete, das Epithel häufig fehlt. Der Glia aber wird kaum jemand sekretorische Tätigkeit zuschreiben. Die Ependymitis ist hier, wie im Gehirn, eine secundäre Bildung.

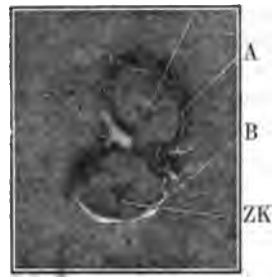

Photographie annähernd natürliche Größe. Schnittfläche aufgeklappt. A obere Hälfte, B untere Hälfte des Rückenmarkabschnittes. ZK Zentralkanal.

Interesse erhält unser Fall erst durch eine Höhle, die sich im obersten Brustmark fand, dort, wo die makroskopischen Veränderungen des Rückenmarksaufbaues oberhalb und unterhalb des bisher übergangenen ausgelassenen Brustmarkstückes schon eine Abnormität anzeigten. Die Längen-, Breiten- und Tiefendurchmesser der Höhle betragen etwa 4,5 bis 5,5 mm. Ihr makroskopisches Verhalten zeigt die beigegebene Photographie, die sie aufgeschnitten zeigt. Es wurde eine fast lückenlose Schnittserie dieses Segmentes angelegt, die teils mit Kern-, teils mit Markscheidenfärbungen behandelt wurde.

Das Verhalten des Zentralkanals in dieser Höhe läßt die Entstehung der Höhle am besten erkennen, darum soll sein Verlauf zunächst geschildert werden. Der Zentralkanal steht nirgends mit der Höhle in offener Verbindung, das läßt sich auch für die wenigen

[1]) Utchida, v. Hansemann, Zieglers Beiträge Bd. 31.
[2]) Bittorf, Zieglers Beiträge Bd. 35.

ausgefallenen Schnitte in der Höhe des makroskopischen Querschnitts mit Sicherheit feststellen. Von oben absteigend wird der Zentralkanal aus einem Längsoval ein quergestellter erweiterter Spalt, mit etwas reichlichen Ependymzellen in seiner Wand. Er rückt allmählich, nach vorübergehender Obliteration zu einem querverlaufenden Ependymhaufen, immer mehr in die rechte Hälfte der Kommissur und des Rückenmarks. Dies entspricht etwa der Höhe der Abbildung (A), in der er deutlich sichtbar erscheint. Etwa gleichzeitig werden die Kommissuren schmaler, verdünnen sich besonders links und hören schließlich in der linken Hälfte ganz auf, dadurch kommt eine Kommunikation von vorderem Längsspalt und zentraler Höhle zustande. Vorbereitet war dieser Vorgang durch die schon erwähnte Erweiterung des Endes des vorderen Längsspaltes und seine Neigung, zuerst das rechte, späterhin aber das linke Vorderstrangsfeld bis zur grauen Substanz des Vorderhorns hin von der vorderen Kommissur zu trennen. Dies geschieht durch Übergreifen der arkadenförmigen Bindegewebsfasern, die die normale Rückenmarksbegrenzung nach außen bilden, um die Kuppe der Vorderstränge herum. Auf dem Teile (vgl. Abbildung, B) unterhalb des Querschnittes ist der Zentralkanal noch etwas weiter nach rechts unter gleichzeitiger Schwenkung nach hinten gerückt. So finden wir ihn denn auf den nächsten Schnitten schließlich als dorsoventralen, langen Spalt vollkommen in der rechten Rückenmarkshälfte liegend, etwa in der Höhe der Clarkeschen Säulen. Bekleidet ist er mit hohem, schön entwickeltem Cylinderepithel, umgeben von einem Gewebe, das wohl dem Kommissurgewebe entspricht, dorsoventral verläuft und keinerlei Verbindung mit dem linken vorderen Rückenmarksabschnitt zeigt. Allmählich rückt der Zentralkanal wieder ventralwärts als ein von rechts hinten nach links vorn ziehender Spalt. Wechselnd reichlich Ependymzellenhaufen enthaltend, streckt sich das umgebende Gewebe wieder mehr nach links vorn und vereinigt sich schließlich mit einem dicht hinter dem linken Vorderstrang hervorkommenden Gliafaserzug. Damit ist vorderer Längsspalt wieder von zentraler Höhle getrennt und eine Kommissur gebildet, nach der hin der an seinen Enden erweiterte, noch dorsoventral gestellte Zentralkanal sich erstreckt. Aus seiner ventralen Erweiterung entsteht ein zum hinteren Schenkel senkrechter Fortsatz, der in die Mitte der Kommissur langsam hereintritt. Der hintere Schenkel wird immer kürzer, der quere länger und schließlich ist nur noch ein buchtig erweiterter, fast rein querer später runder Spalt vorhanden, der vollkommen normal liegt. Auf dieser Strecke war der Zentralkanal stets mit Epithel bekleidet. Die Erweiterung des vorderen Längsspaltes, die Absetzung des linken Vorderstranges von der Kommissur nimmt auch ab, um, wie oben beschrieben, tiefer ganz zu verschwinden.

Entsprechend der Wanderung des Zentralkanals entwickeln sich Veränderungen im übrigen Rückenmark. Sie beginnen oben mit einer Lockerung des Gewebes im Bereich der linken Substantia gelatinosa Rolandi unter Abnahme der Markfasern. Dann entwickelt sich ein

Hohlraum, in dem zunächst noch einzelne gequollene Nerven- und Gliafasern liegen. Die Wand der Höhle ist das unveränderte umgebende Gewebe, also Hinterhorn und Hinterstrang. Die Höhle nimmt zunächst auf Kosten des linken Hinterhorns, dann auch der Hinterstränge zu. Die Umgebung zeigt weder Glia-, noch Bindegewebswucherung, noch Gefäßvermehrung oder Erkrankung oder Stauung in denselben. Nur hier und da scheint das Gliagewebe etwas gelockert und aufgefranst und die Markscheiden kolbig gequollen. Ebenso lockert sich in der Mitte des linken Vorderhorns das Gewebe auf. Im linken Hinterstrange tritt schon sehr hoch eine eigentümliche Knäuelbildung der Nervenfasern in der Nähe des dorsalen Endes der hinteren Längsfissur auf. Später nehmen auch die ventralen Enden der Hinterstränge an dieser merkwürdigen Faseranordnung teil; dabei verlaufen die Fasern teils horizontal, teils vertikal. Auf Kosten der Hinterstränge wachsend erstreckt sich die Höhle bis zum rechten Hinterhorn, dessen Substanz aber kaum an der Höhlenbildung sich beteiligt. Die vordere Grenze bilden zunächst noch abgesprengte, ebenfalls abnorme Verlaufsrichtung zeigende Teile der Hinterstränge, die schließlich auch aufhören, dann die hintere Kommissur. Die Höhle im linken Vorderhorn wird nur langsam größer, und auch im rechten Vorderhorn tritt eine Lockerung auf. Die Ganglienzellen der Vorderhörner scheinen dabei weder in Zahl, Form und Färbbarkeit verändert. Die Gefäße der Vorderhörner zeigen eine Verdickung der Wand. Schließlich vereinigen sich die verschiedenen Höhlen (etwa in der Höhle des makroskopischen Durchschnittes) gleichzeitig mit dem Wandern des Zentralkanals nach rechts und Schwinden der Kommissuren. Dadurch wird die Kommunikation mit dem vorderen Längsspalt hergestellt. Die graue Substanz der rechten Seite zeigt die schon makroskopisch erwähnten Abnormitäten, Verkürzung des Hinterhorns, Abknickung des Vorderhorns an seiner Basis. Vom linken Hinterhorn sind stets nur die lateralen Reste erhalten, in denen sicher keine Verminderung der Nervenfasern statthat. Ebenso ist die Gegend der Hinterwurzeleintritte links abnorm. Schon frühzeitig tritt hier zwischen Seiten- und Hinterstrang bezw. Wurzeleintritt eine scharfe Abgrenzung ein, und zwar umgreift die peripherische Rückenmarksumgrenzung den Seitenstrang bis etwa zur Mitte des Hinterhorns in den bekannten Bindegewebsarkaden, von denen fächerförmig die Septen für den Seitenstrang entspringen. Abwärts wird die Trennung vollkommen, da das beide Teile verbindende Gliagewebe schwindet, so daß ein feiner Spalt auftritt, der schließlich in die zentrale Höhle mündet. Die in den Vorderhörnern auftretenden, zunächst geschlossenen, später mit der zentralen Höhle kommunizierenden Höhlen zeigen beide zunächst als Begrenzung aufgelockertes Gewebe, das sich von dem der Umgebung nicht unterscheidet. Hier und da liegt auch auf einigen Schnitten ein Gefäß mit verdickter Wand frei in ihnen. Später zeigt namentlich die Höhle im linken Vorderhorn fast Kreisform, glatte Wand, die wie das nur durch Druck verdichtete Gliafasernetz der Umgebung aussieht.

Auf den folgenden (unterhalb der Schnittebene gelegenen) Schnitten nimmt der zentrale Hohlraum schnell mehr längsovale (dorsoventral) Gestalt an. Die Kommunikation mit dem vorderen Längsspalt wird weiter, durch das Wandern des Zentralkanals nach rechts hinten. Die Höhlenwand wird zunächst von den weit hereingreifenden Arkaden des vorderen Längsspaltes gebildet, daran schließen sich links knäuelförmige Markfasersysteme des Vorder-Seitenstrangs, bald längs-, bald quergetroffen. Es folgen dann bald Faserknäuel, bald lockeres, gefäßhaltiges Gewebe an der Stelle, wo der feine Spalt zwischen Seiten- und Hinterstrang weiter oben in die zentrale Höhle mündet. Die linke Hinterstrangskuppel tritt wulstig in die Höhle hervor, während die rechte normale Beschaffenheit zeigt. Von hier zieht sich Gliagewebe mit Gefäßen, deren Wand verdickt, kernreich ist, zu dem den Zentralkanal umgebenden Gewebe. Dieses mit dem Zentralkanal liegt auf mehreren Schnitten vom Rückenmark durch einen feinen, vorgebildeten Spalt getrennt in einer Ausbuchtung der rechten Rückenmarkshälfte. Der Aufbau der grauen Substanz ist hier kaum festzustellen. Durch die Hinterhörner ist noch eine gewisse Orientierung möglich. Das linke Hinterhorn bezw. die Hinterwurzeleintritte sind zunächst faltig in sich zusammengelegt, dem entsprechen in den Seitensträngen Faserknäuel. Dann zieht das Hinterhorn bis an die Höhle heran, nachdem es sich schon teilweise vorher nach links vorn gewendet hat, wendet es sich hier an der Höhlenwand nach vorn, nur ein kleiner Teil wendet sich nach rechts vor die Hinterstränge, um hier nicht mehr verfolgbar zu verschwinden. Dicht an der Höhle treten in der Hauptmasse einige kleinere Ganglienzellen auf. Jedoch ist auch diese Stelle an einzelnen Schnitten wegen der stärkeren Faserknotenbildung nicht auffindbar. In den Spalten, die die Knäuel zwischen sich lassen, besonders lateral und vorn liegen verstreut Vorderhornganglienzellen, und an der Stelle des vorderen Poles des Vorderhorns eine kleine Gruppe von Ganglienzellen. Das rechte kurze Hinterhorn zieht ebenfalls nach der Höhle zu, biegt aber lateral von ihr um in das deutlicher entwickelte Vorderhorn. Jedoch sind auch hier die Verhältnisse sehr wechselnd.

Nirgend dringen Gefäße vom vorderen Längsspalt in die Höhle ein. Auf den nächsten Schnitten wird allmählich die Höhle kleiner eiförmig, spitzer Pol ventral. Der Zentralkanal rückt nach medial und vorn und verschmälert die Kommunikation der Höhle mit dem Längsspalt. Die Höhlenwand ist glatt, von allen möglichen Arten gliösen Gewebes gebildet, vielfach an zentrales Grau erinnernd. Nur an den Grenzen von Seiten- und Hintersträngen liegt etwas lockeres, gefäßhaltiges Gewebe.

Die Knäuelbildung der Fasern ist im linken Seitenstrange mehr ventral und lateral gerückt. Besonders an der Grenze von Vorder- und Seitenstrang liegen sich durchkreuzende, umgreifende längs- und quergetroffene Bündel. Auch in der übrigen Peripherie des linken Seitenstrangs finden sich geringe Abnormitäten. Die Trennung zwischen linkem Seiten- und Hinterstrang ist noch deutlich. Die ventrale Spitze des rechten Hinterstrangs wird von einer isolierten Fasergruppe gebildet.

Das rechte Vorderhorn ist gut entwickelt. Von ihm aus wendet sich lateral, von dem den Zentralkanal umgebenden Gewebe nur durch eine feine Spalte getrennt, ein dünner Strang grauer Substanz, der in den lateral verlagerten, langgestreckten Clarkeschen Kern und von da in das kurze rechte Hinterhorn übergeht. Das linke Hinterhorn zieht, wie oben, zunächst auf die Höhle zu, wendet sich dann in der Hauptsache nach vorn, entwickelt entlang der Höhle eine graue (gliakernreiche) Masse bis zu den Arkaden des hereingreifenden vorderen Längsspaltes, biegt dann rechtwinklig nach außen als langer, dünner Zug, um schließlich, im scharfen Winkel nach vorn medial ziehend, ein deutliches Vorderhorn zu bilden. Ein kleinerer Teil des Hinterhorngraues wendet sich vor den Hintersträngen nach rechts, um mit der grauen Masse um den Zentralkanal sich zu vereinigen, die hier einen feinen Fortsatz nach hinten entgegensendet. Im vorderen linksgewandten Teile des Zentralkanalgraues treten auch ziemlich reichliche Ganglienzellen auf, die, wenn auch spärlicher, nach Vereinigung dieses Teiles mit der linken Rückmarkshälfte noch vorhanden sind und weiter abwärts die linke Clarkesche Säule bilden helfen. In dieser Höhe findet sich auch über eine kurze Strecke hin eine geringe Verdickung der Pia mater, besonders im Bereiche des vorderen Längsspaltes.

Immer mehr verkleinert sich die nun wieder gegen den vorderen Längsspalt geschlossene Höhle. Ihre Wand wird wieder lockerer. Eine Reihe Spalten verlaufen von ihr aus noch in der grauen Substanz, als deren letzte eine kleine Höhle im linken Vorderhorn schwindet. Schließlich verschwindet auch der letzte Rest der zentralen Höhle, ohne daß auch hier eine stärkere Gliawucherung oder Gefäßdegeneration nachweisbar wäre. Gleichzeitig verschwinden die letzten Faserknäuel im linken Seiten- und Vorderstrang. Im Bereich der rechten grauen Substanz treten größere, weite Gefäße auf.

Nach vollkommenem Schluß der Höhle finden wir folgendes Bild. In der weißen Substanz ist die Abgrenzung des linken Vorderstrangs von der Kommissur noch sehr scharf, dagegen ist die scharfe Trennung von Seiten- und Hinterstrang links geschwunden. Die Hinterstänge sind durch die tiefeingeschnittenen Wurzeleintritte noch stark nach hinten gewölbt und im ventralen Hinterstrangsteil treten noch einzelne Faserknäuel auf. Die graue Substanz ist rechts annähernd normal, nur steht sie in breiter Berührung mit dem dorsalen Zentralkanalarm. Hintere und vordere Kommissur sind durch den Zentralkanal stark gewunden. Das linke Hinterhorn bildet zwei knotige Anschwellungen, deren vordere die Ganglienzellen aus der grauen Kommissur aufnimmt. In der Höhe der vorderen Kommissur zieht die graue Substanz wieder scharf lateral, nimmt hier vom Hinterhorn direkt herüberziehende Fasern auf, wendet sich dann wieder medial und vorwärts und bildet schließlich ein normales Vorderhorn. Weiter abwärts wird der Bau immer symmetrischer, nur das linke Vorderhorn zeigt noch lange die basale Abknickung und ebenso ist die Trennung von linkem

Vorderstrang und vorderer Kommissur noch abwärts deutlich. Es bestehen keinerlei Gefäßveränderungen, Blut- oder Lymphstauungen.

Aus dieser ausführlichen Schilderung geht wohl zur Genüge hervor, daß es sich um eine angeborene Höhle handelt. Es spricht dafür: 1. Das Verhalten des Zentralkanals. 2. Der sicher nur angeboren erklärbare abnorme Bau des Rückenmarkes spez. in dieser Höhe und oberhalb und unterhalb. 3. Die Lage, Form, Wandbeschaffenheit der Höhle. 4. Der gleichzeitige angeborene Hydromyelus (vielleicht auch der Septumdefekt im Vorhof). 5. Der Mangel einer anderen Erklärungsmöglichkeit (Fehlen von Gliose oder Gliom, Fehlen von Gefäßveränderungen schwerer Art, Fehlen von Stauungen, Blutungen, Meningitis). Immerhin scheint mir aus den Schilderungen hervorzugehen, daß vielleicht eine geringe Vergrößerung intra vitam durch Stauung der in der Höhle befindlichen Flüssigkeit entstanden ist, und zwar besonders nach oben in das Bereich der grauen Substanz. Begünstigend mag hier die enge Kommunikation der Höhle nach außen und die leichte Verdichtung der Pia im vorderen Längsspalt gewirkt haben.

Die Entstehungsart ist wohl folgende. Nach Schluß des Medullarrohrs entwickeln sich von bestimmten Stellen seiner seitlichen Wand aus getrennt je zwei größere Zellmassen (Anlagen der grauen Substanz), die sich später mit Fasern nach außen zu bedecken. In dieser Zeit ist die Störung eingetreten. Es hat sich zu dieser Zeit an verschiedenen Stellen, besonders bei der Anlage der linken vorderen grauen Substanz eine Störung entwickelt. Dieser letzte Teil ist abnorm weit nach rückwärts entstanden, hat sich dann vorwiegend lateralwärts entwickelt und hat so die Grundlage für eine abnorm gegliederte weiße Fasermasse, wie sie oben geschildert wurde, geliefert. Die scheinbare Höhle ist nur der abnorm weit rückwärts reichende erweiterte vordere Längsspalt, der durch die abnorme Entwicklung der Anlage diese eigenartige Form angenommen hat. Alle Störungen sind auf diese Weise relativ einfach erklärlich, und es scheint mir unnütz, noch genauer die Einzelheiten des Vorgangs zu besprechen. Leicht rekonstruieren kann man sich den Vorgang z. B. an der Hand der Abb. 565 von Gegenbaur (Anatomie des Menschen, 6. Aufl. 1896.)

In der zahlreichen Literatur habe ich keinen analogen Fall gefunden. Nur Gerlach[1]) hat insofern etwas Ähnliches beschrieben, als er eine langgestreckte Höhle im hinteren Rückenmarksabschnitt auf Störung beim Schluß der Medullarrinne zurückführt und die Höhle selbst für angeboren erklärt. Der auf den ersten Blick ähnliche Befund Jakobys[2]) bei einem Schweinsembryo ist, wie auch der Autor wohl mit Recht annimmt, ganz anders zu erklären. Auf die Literatur der Höhlenbildungen überhaupt

[1]) Gerlach, Deutsche Zeitschr. f. Nervenheilkunde. Bd. V.
[2]) Jakoby, dieses Archiv Bd. 141.

einzugehen, scheint mir vollkommen überflüssig, da keine der dort besprochenen verschiedenen Entstehungsarten für meinen Fall in Betracht kommt, und umgekehrt dieser Fall sich wohl kaum zur Erklärung für andere Fälle heranziehen ließe, obwohl ich sie auf diese Frage hin möglichst alle geprüft habe.

Berichtigung.

Auf der Tafel X ist die Bezeichnung der Figuren 1 und 6 verwechselt worden, was wir durch Tausch der beiden Ziffern zu korrigieren bitten.

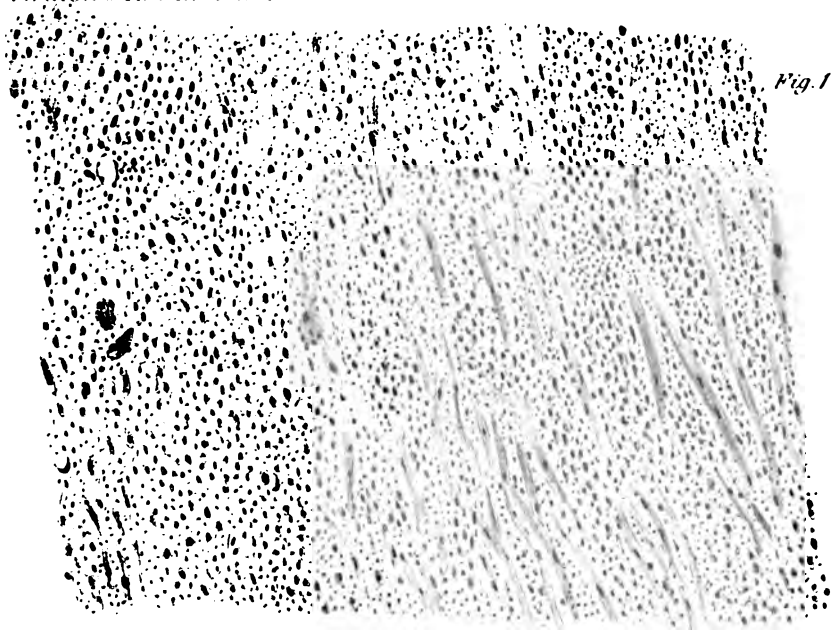

Fig. 1



Fig. 2

Fig. 3



Fig. 1.

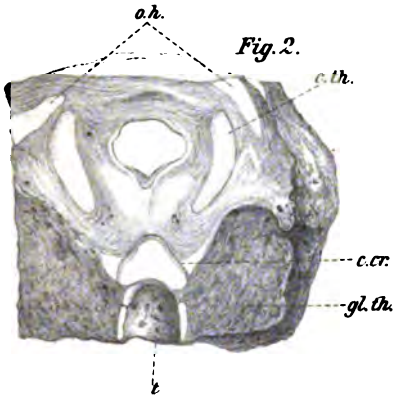

Fig. 2.

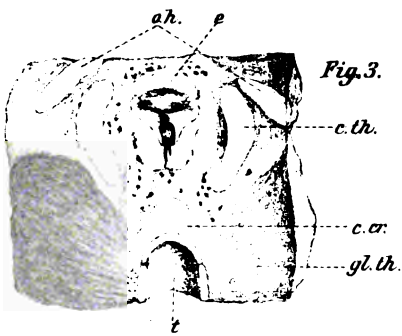

Fig. 3.

Fig.

Fig. 1.

Fig. 4.

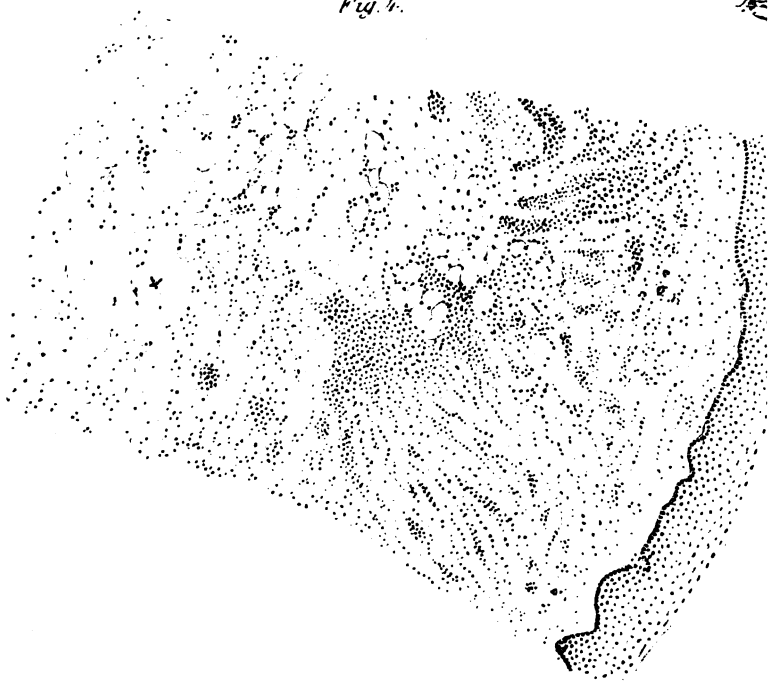

C Beck del.

Fig 1.

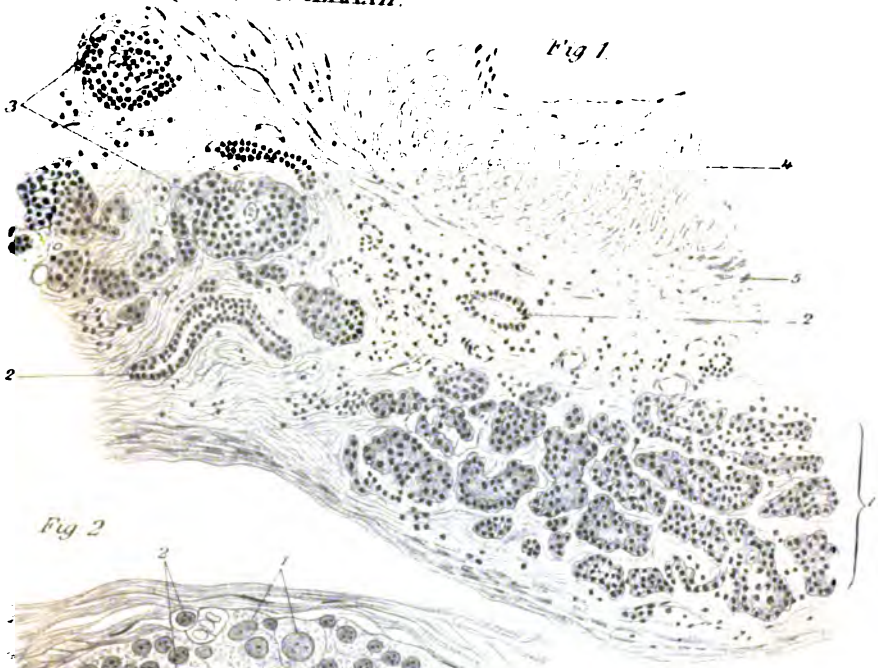

Fig 2.

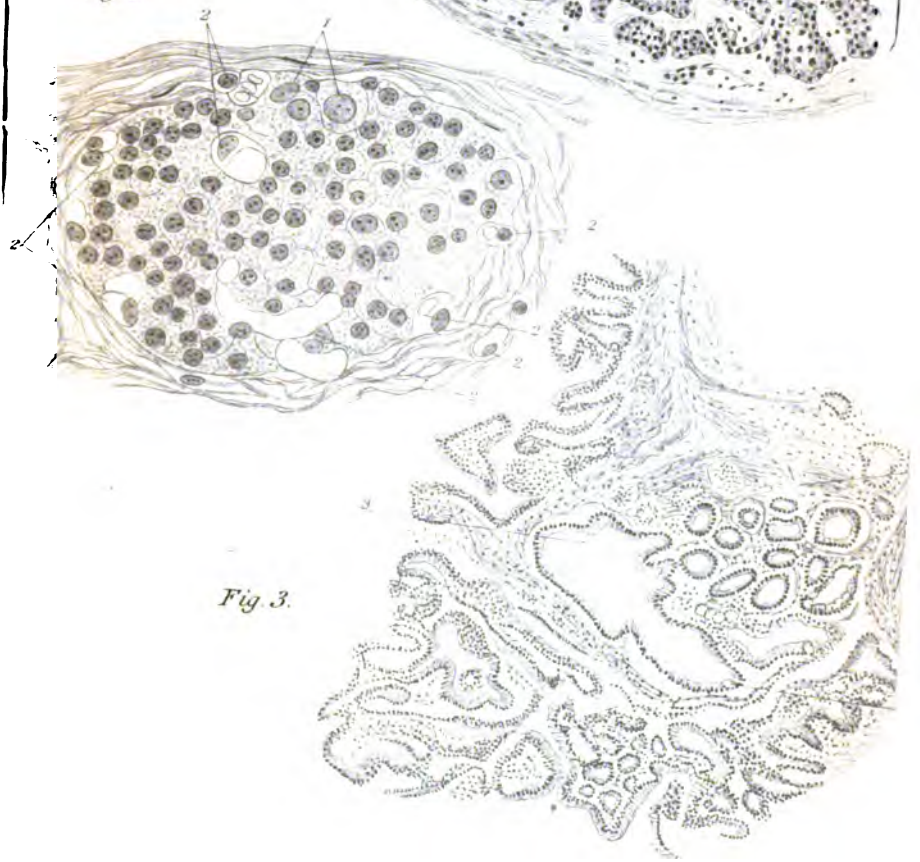

Fig 3.



Fig. 2

Fig. 3.

J. J. Thomas, Lith. Inst., Berlin S. 53

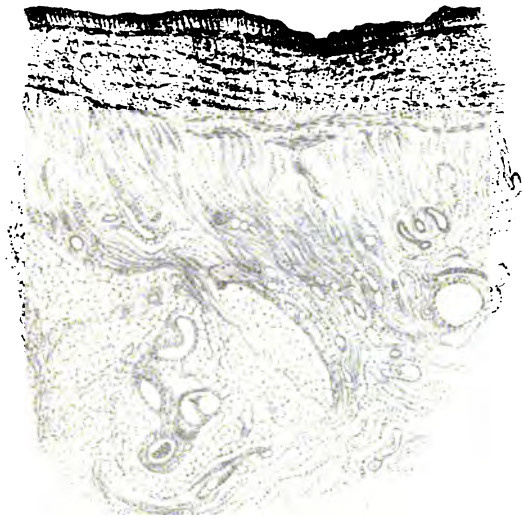

Fig. 1.

Fig. 2.

Fig. 1.



Eberth ger

Fig. 1.

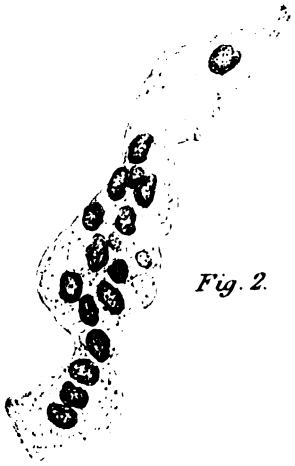

Fig. 2.

Fig. 3.

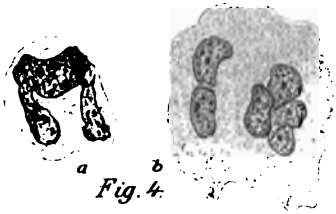

Fig. 4.

Fig. 5.

Fig. 6.

L.J. Thomas, Lith. Inst. Berlin S 53.

Fig. 1

Fig. 5.

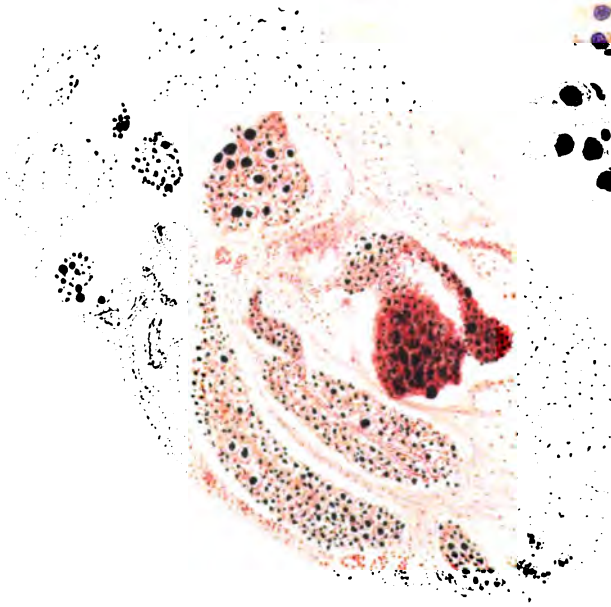

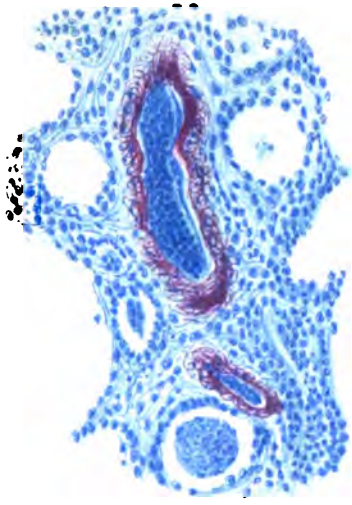

Fig. 1.

Fig. 2.

Fig. 3.

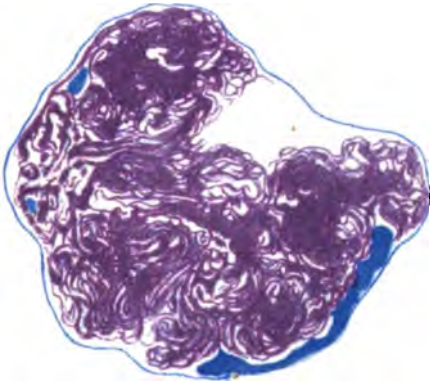

Fig. 4.

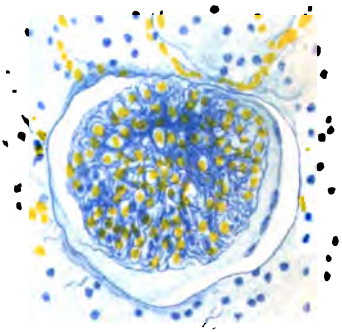

L. J. Thomas, Lith. Inst., Berlin S. 53

Fig. 1.

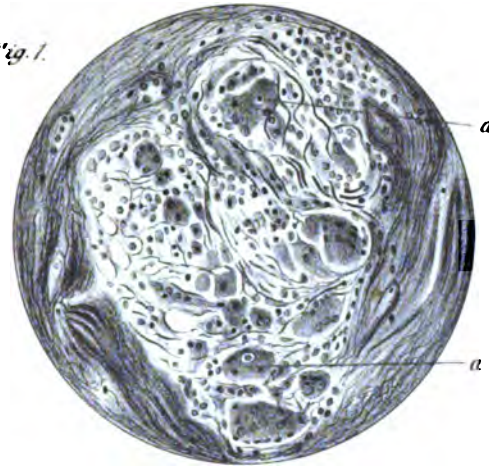

Fig. 2.

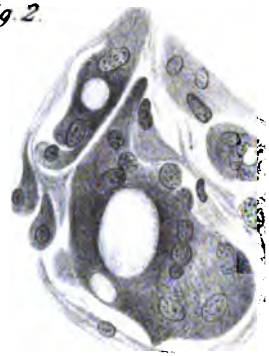

Fig. 3.



G. Helbig del.

Fig. 10

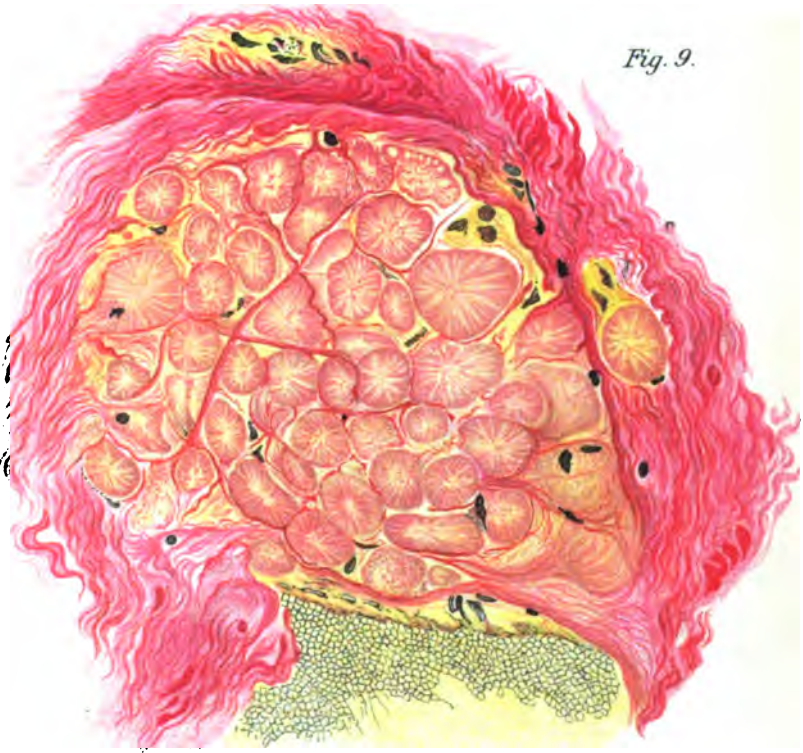

Fig. 9.

E Laue lith

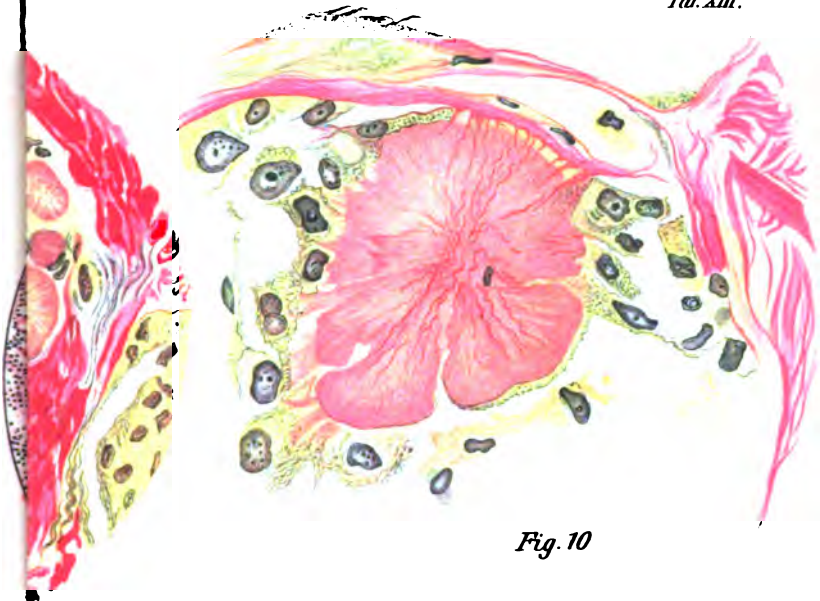

Fig. 10

Fig. 9.

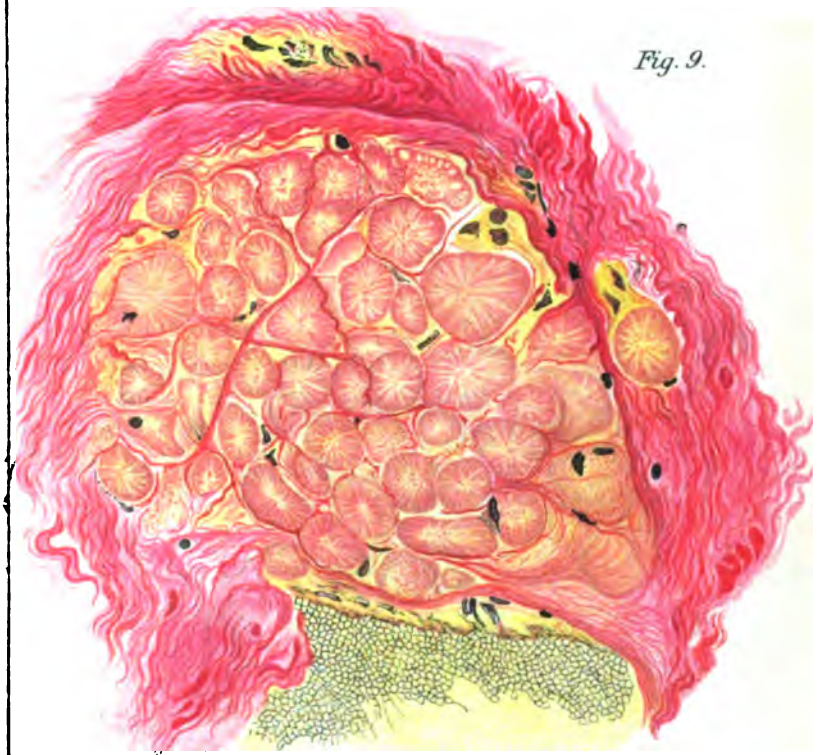

E. Laue lith

Fig. 1.

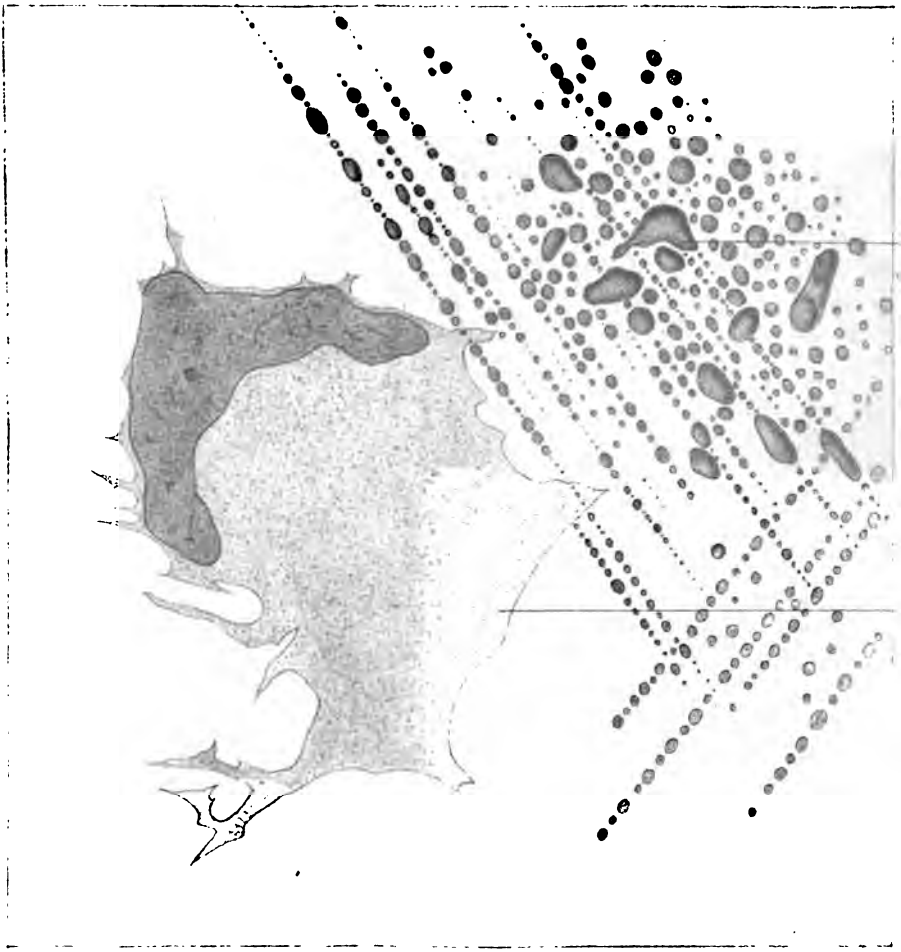

Fig. 1.

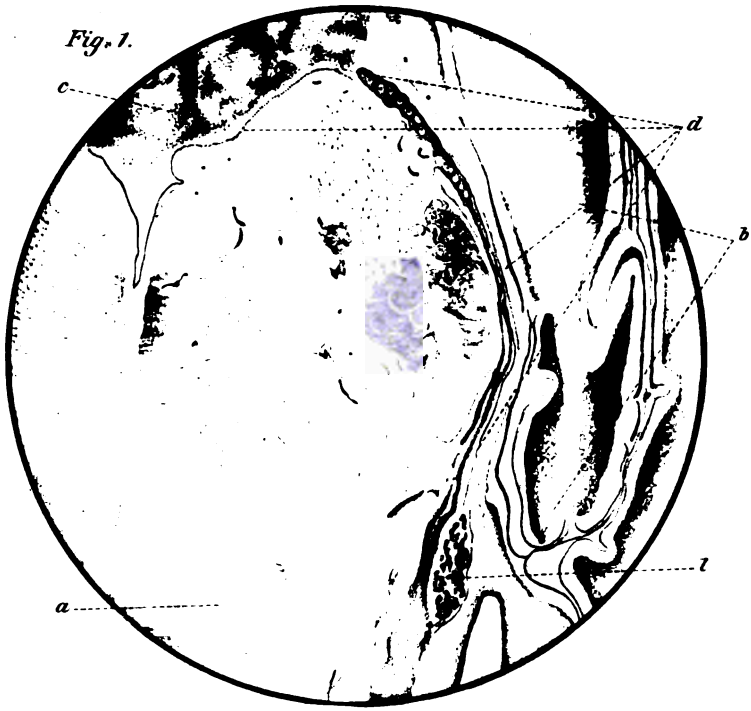

Fig. 2.

UNIVERSITY OF CALIFORNIA
Medical Center Library

RETURN TO the circulation desk of any
University of California Library
or to the

NORTHERN REGIONAL LIBRARY FACILITY
Bldg. 400, Richmond Field Station
University of California
Richmond, CA 94804-4698

ALL BOOKS MAY BE RECALLED AFTER 7 DAYS
2-month loans may be renewed by calling
(510) 642-6753
1-year loans may be recharged by bringing books
to NRLF
Renewals and recharges may be made 4 days
prior to due date

DUE AS STAMPED BELOW

DEC 1 6 1993

1103